UNIVERSITAS IMELDA MEDAN (UIM)

Jln. Bilal No. 52 Kelurahan Pulo Brayan Darat I Kecamatan Medan Timur
Kode Pos 20239, Telepon (061) 6645670 Fax. (061) 6618457
E-mail : univ.imeldamedan@gmail.com

SURAT KEPUTUSAN REKTOR UNIVERSITAS IMELDA MEDAN

NOMOR : 239 / SK / UIM / III / 2024

TENTANG

PENGANGKATAN DOSEN PEMBIMBING STUDI KASUS
PROGRAM STUDI D-III PEREKAM DAN INFORMASI KESEHATAN UNIVERSITAS IMELDA MEDAN
TAHUN AJARAN 2023 - 2024

REKTOR UNIVERSITAS IMELDA MEDAN

MENIMBANG :

1. Bahwa dalam rangka pencapaian tujuan pendidikan tenaga kesehatan guna menghasilkan Sumber Daya Manusia sesuai dengan kebutuhan perlu ditetapkan Studi Kasus Program Studi D-III Perekam dan Informasi Kesehatan Universitas Imelda Medan;
2. Bahwa untuk terlaksananya kegiatan sebagaimana yang dimaksud pada butir a tersebut perlu ditetapkan dengan Keputusan Rektor;
3. Bahwa nama yang tercantum pada Surat Keputusan ini dipandang cakap dan mampu untuk melaksanakan tugas-tugas yang diembannya.

MENGINGAT :

1. Undang-Undang Republik Indonesia Nomor 12 Tahun 2012 tentang Pendidikan Tinggi (Lembaran Negara Republik Indonesia Tahun 2012 Nomor 158, Tambahan Lembaran Negara Republik Indonesia Nomor 5336);
2. Peraturan Pemerintah Nomor 4 Tahun 2014 tentang Penyelenggaraan Pendidikan Tinggi dan Pengelolaan Perguruan Tinggi (Lembaran Negara Republik Indonesia Tahun 2014 Nomor 16, Tambahan Lembaran Negara Republik Indonesia Nomor 5500);
3. Permendikbud Nomor 3 Tahun 2020 merupakan perubahan dari Permenristek Nomor 44 tahun 2015 tentang Standar Nasional Pendidikan Tinggi;
4. SK Menteri Kesehatan dan Kesejahteraan Sosial no 3/ Menkes & Sos/ SK/ I/ 2001/ tanggal 21 Januari 2001 tentang Pendidikan Diploma Kesehatan;
5. Keputusan Rektor No. 100/SK/UIM/I/2020 tentang Penetapan Buku Panduan Peraturan Akademik.

M E M U T U S K A N:

MENETAPKAN : KEPUTUSAN REKTOR UNIVERSITAS IMELDA MEDAN TENTANG PEMBIMBING STUDI KASUS TAHUN 2024

Pertama : Mengangkat Saudari / **Dr.dr. Imelda Liana Ritonga, S.Kp., M.pd. MN**

Sebagai	: Dosen Pembimbing
Atas Nama	: Agata Jesika Sianturi
Nim	: 2113462037
Judul Studi Kasus	: Studi Kasus Pengkodingan Pada Sistem Sirkulasi Darah Periode Januari 2023 – Februari 2024 di Rumah Sakit Umum Imelda Pekerja Indonesia Medan
Program Studi	: D-III Perekam dan Informasi Kesehatan

Kedua : Dosen Pembimbing bertanggung jawab kepada Rektor Universitas Imelda Medan dan kepada yang bersangkutan diberikan penghasilan sesuai dengan jabatan yang dipangkunya.

Ketiga : Surat keputusan ini berlaku sejak ditetapkan dengan ketentuan apabila di kemudian hari ternyata terdapat kekeliruan dalam Surat Keputusan ini akan diadakan perbaikan sebagaimana mestinya.

Petikan surat keputusan ini diberikan kepada yang bersangkutan untuk diketahui dan dilaksanakan sebagaimana mestinya.

Ditetapkan di : Medan
Tanggal : 21 Maret 2024
Rektor

Dr dr. Imelda Liana Ritonga, S.Kp., M.Pd., MN

UNIVERSITAS IMELDA MEDAN (UIM)

Jln. Bilal No. 52 Kelurahan Pulo Brayan Darat I Kecamatan Medan Timur
Kode Pos 20239, Telepon (061) 6645670 Fax. (061) 6618457
E-mail : univ.imeldamedan@gmail.com

Nomor : 587.03/B/UIM/V/2024
Lampiran : -
Hal : Permohonan Izin Penelitian

Kepada Yth,
Bapak Direktur Rumah Sakit Umum Imelda Pekerja Indonesia
Jl. Bilal No. 24 Pulo Brayan Darat I
Medan

Dengan Hormat,

Bersama ini kami memohon kepada Bapak Direktur untuk berkenan memberikan izin bagi mahasiswa/i atas :

Nama	:	Agata Jesika Sianturi
NIM	:	2113462037
Program Studi	:	D-III Perekam dan Informasi Kesehatan
Judul Penelitian	:	Studi Kasus Pengkodingan Sistem Kardiovaskular di Rumah Sakit Umum Imelda Pekerja Indonesia Medan Tahun 2024

Untuk melakukan penelitian di Rumah Sakit Umum Imelda Pekerja Indonesia dengan tujuan penelitian Karya Tulis Ilmiah (KTI)

Demikian surat permohonan ini kami sampaikan, atas bantuan dan kerjasama yang diberikan, kami ucapkan terima kasih.

Medan, 24 Mei 2024
Direktor,

UNIVERSITAS IMELDA ★UIM★ JL. BILAL NO. 52 TEL.

Dr. dr. Imelda Tiana Ritonga, S.Kp.,M.Pd.,MN

PT. IMELDA PEKERJA INDONESIA
RSU. IMELDA PEKERJA INDONESIA

Jl. Bilal No. 24, Telp. (061) 6610072 - 6631380 - 6630196 Fax. (061) 6618457
Pulo Brayan Darat I Kec. Medan Timur Pos 20239
Email : ritonga.imelda@gmail.com
Website : http://rsuimelda.co.id

Medan, 03 Juli 2024

No : 0574/RSU.IPI/VII/2024

Lamp : -
Hal : **Ijin Melakukan Penelitian**

Kepada Yth,

Rektor Universitas Imelda Medan (UIM)

Di -

Tempat

Dengan hormat,

Sesuai dengan surat saudara nomor : 587.03/B/UIM/VII/2024, tanggal 03 Juli 2024, perihal Permohonan Izin Penelitian, maka dengan ini kami sampaikan bahwa nama yang tersebut di bawah ini disetujui untuk melakukan Izin Penelitian di RSU Imelda Pekerja Indonesia Medan. Adapun nama mahasiswa/i tersebut adalah sebagai berikut :

Nama : Agala Jesika Sianturi

NIM : 2113462037

Judul : Studi Kasus Pengkodian Sistem Kardiovaskular di Rumah Sakit Umum Imelda Pekerja Indonesia Medan Tahun 2024

Demikian hal ini kami sampaikan, atas kerjasama yang baik kami ucapkan terima kasih.

Hormat saya,
RSU Imelda Pekerja Indonesia

RSU IMELDA PEKERJA INDONESIA
RSU IPI MEDAN
Jl. Bilal No. 24

dr. Hedy Tan, MARS, MOG, SpOG
Direktur

Cc. File

PT. IMELDA PEKERJA INDONESIA
RSU. IMELDA PEKERJA INDONESIA

Jl. Bilal No. 24, Telp. (061) 6610072 - 6631380 - 6630196 Fax. (061) 6618457
Pulo Brayan Darat I Kec. Medan Timur Pos 20239
Email : ritonga.imelda@gmail.com
Website : http://rsuimelda.co.id

SURAT KETERANGAN

No : 1213/RSU.IPI/XI/2024

Yang bertanda tangan di bawah ini, Direktur RSU Imelda Pekerja Indonesia Medan, menerangkan bahwa yang tersebut di bawah ini :

Nama : Agata Jesika Sianturi

NPM : 2113462037

Judul : Studi Kasus Pengkodingan Sistem Kardiovaskular di RSU Imelda Pekerja Indonesia Medan Tahun 2024

Adalah benar telah menyelesaikan **Penelitian** di RSU Imelda Pekerja Indonesia Medan. Demikian surat keterangan ini kami perbuat untuk dipergunakan sebagaimana mestinya.

Medan, 09 November 2024
RSU. Imelda Pekerja Indonesia

(dr. Hedy Fan, MARS, MOG, Sp.OG)
Direktur

Cc. Arsip

LAMPIRAN 2 Rekapitulasi DU dan DS Pada 25 kasus sistem sirkulasi darah

No	Nama Pasien	Diagnosa Utama	Diagnosa Sekunder	Keterangan
1	Ny.A	CHF	PJK+TB Squele+DM Type II	Pasien tiba dengan sesak nafas,batuk,lemas,kaki bengkak
2	Ny.R	CHF ec HHD	-	Pasien tiba dengan sesak nafas memberet 3 hari ini,demam,BAK,DAN BAB normal
3	Tn.I	Varies Esofagus	Gatropati	Pasien tiba dengan dengan keadaan badan lemas,muntah,BAB hitam
4	Tn.M	Varies esofagus	Ascites+sirosis hepatis+Gastritis	Pasien tiba dengan perut membesar,muntah,bercak kemerahan,BAB kehitaman
5	Tn.D	Psmba EC Varies esofagus	Gastritis	Pasien tiba dengan muntah darah 3x sejak tadi pagi,lemas tampak pucat ,BAB hitam
6	Tn MY	PSMBB ec Hemoroid interna grade 1	-	Pasien tiba dengan keadaan BAB Merah dialami 1 minggu,perut keram
7	Tn.BP	HHD	DM tipe II+Cephalgia	Pasien tiba dengan sakit kepala dan jantung berdebar
8	Tn.R	SVT	CHF ec CAD HHD+Hyponatermia +CKD stage 4	Pasien tiba dengan nyeri dada dan jantung berdebar,menyesak nyeri ulu hati

9	Tn.K	ICH	CHF ec HHD+Pneumonia+ Hemiparase	Pasien tiba dengan penurunan kesadaran ,nyeri kepala,muntah,lemah anggota gerak kanan
10	Tn.P	NSTEM I	CHF ec HHD+Pneumonia	Pasien tiba dengan nyeri dada,dada terasa panas tembus kebelakang,keringat dingin,mual
11	Tn.RU	NSTEM I	DM tipe II	Pasien tiba nyeri dada,keringat dingin,lemas
12	Tn.J	ICH	Hemiparase +HHD+CKD stage 5	Pasien tiba lemah anggota gerak kanan,sulit menelan,suli berbicara,demam,bauk
13	Tn.S	Cerebral Infarction	Vertigo vestibular perifer +pjk+Hypertensi	Pasien tiba dengan nyeri kepala hebat dan oyong,mual
14	Ny.A	Cerebral infarction	Pneumonia+pvc	Pasien tiba dengan penurunan kesadaran,lemah anggota gerak kanan,sesak nafas,batuk berdahak,luka lecet diare punggung bangian bawah
15	Ny.R	Chronic venous insufficiency	Hypertensi	Pasien tiba dengan luka diperlenganan kaki kiri
16	Tn.H	Cerebral infarction	-	Pasien tiba dengan penurunan kesadaran ,lemah anggota gerak kanan,muntah
17	Tn.L	UAP	CHF ec HHD +DM Type II+Pneumonia	Pasien tiba dengan nyeri dada sebelah kiri dan terasa panas di dada,sesak nafa
18	Tn.H	Oesophageal varices without bleeding	Ascites+HIL+Hiponatremia	Pasien tiba dengan perut membesar ,mata kuning terlihat kuningdalam 1 minggu ini
19	Ny.AS	Cerebral	Pneumonia+Hyper	Pasien tiba dengan

		infarction	tensi	penurunan kesadaran,nyer kepala,muntah,nyeri ulu hati
20	Tn.D	Hemorrhoid interna grade 3	Anemia+hyponatremia	Pasien tiba dengan BAB berdarah,lemas,pucat,nyeri ulu hati,mual
21	Ny.EW	CHF	Efuusi Pleura+obstruksi jaundice	Pasien tiba dengan sesak nafas,batuk dahak,perut membesar,kedua kaki bengkak
22	Tn.R	ICH	PPOK Hypertensi	Pasien tiba dengan penurunan kesadaran ,sesak nafas
23	Ny.BE	Cerebral infarction	Hemiparese	Pasien tiba dengan lemah anggota badan,bicara tidak jelas
24	Ny.NU	Varises esofagus	-	Pasien tiba dengan mual,nyeri dada diperut kanan atas
25	Tn.B	Cerebral infarction	Hypertensi+Hemiparse+dislipidemia	Pasien tiba dengan lemah ekstremitas sebelah kiri,Nyeri kepala

LAMPIRAN 3 25 kasus sistem sirkulasi darah

Kasus 1

RSU IMELDA PEKERJA INDONESIA
JL.BILAL NO. 24, PULO BRAYAN DARAT I
MEDAN - 20239
Telp : 061 6610072
Fax : 061 6618457

RINGKASAN PASIEN KELUAR
(DISCHARGE SUMMARY)

Tgl. Masuk	26/01/2023 18:00:00 WIB	No. RM	288878
Tgl. Keluar	29/01/2023 14:00:00 WIB	Nama	ARNI MANULLANG
Ruang/ Kelas	Ruang Rawat Anggrek/ Kelas III	Usia	45 Tahun
		Jenis Kelamin	Perempuan

Alasan Pasien Di Rawat	: Sesak nafas (+), batuk (+), lemas (+), kaki bengkak (+)
Anamnese	: Sesak nafas sejak 1 minggu, batuk (+), penurunan berat badan (+), kaki bengkak (+), lemas (+), riwayat penyakit DM
Pemeriksaan Fisik	: Sens : cm, tekanan darah : 140/80 mmhg, HR : 88 x/i, RR : 24 x/i, T : 36.7 c, berat badan : 62 kg
Pemeriksaan Penunjang	: Tgl 26/01/2023 : Darah lengkap : - Hemoglobin : 10.6 g/dl, leukosit : 8.1 u/, jumlah trombosit : 277.000 /mm3, hematokrit : 30.7 % - Glukosa ad random : 334 mg/dl - Elektrolit lengkap : Natrium : 130 mmol/l, kalium : 3.3 mmol/l - THORAX (PA) : Cardiomegali. Pneumonia. - CT THORAX + CONTRAST : Cardiomegali dan effusi pleura bilateral. TB paru lama dengan massa heterogen lobulated pada segment 6 kiri dan cavitas ukuran +/- 3,5 x 3,74 cm.
Diagnosa Masuk	: Susp Tumor Peru + Susp CHF + DM
Pengobatan dan Tindakan	: Pengobatan : Codein 20 mg tab; furosemid 10mg/ml / roxemic inj; novorapid flex pen; ranitidin 25 mg/ml inj; ramipril 5 mg tab; ringer lactat 500 mg inf; Tindakan : Bronchoscopy, Echocardiography Report
Perkembangan selama dirawat	: - Tgl 26/01/2023 : Pasien tiba di ruangan dengan keluhan Sesak nafas sejak 1 minggu, batuk (+), penurunan berat badan (+), kaki bengkak (+), lemas (+), TD : 140/80 mmhg, HR : 88 x/i, RR : 24 x/i, T : 36.7 c - Tgl 27/01/2023 : sesak nafas (+), batuk (+), ronchi (+), kaki bengkak (+), TD : 130/80 mmhg, HR : 82 x/i, RR : 26 x/i, T : 36.7 c, Rencana Bronchoscopy (tgl 28/01/2023) pukul 10.00 wib. - Tgl 28/01/2023 : sesak nafas berkurang, batuk (+), ronchi (+), badan lemas (+), TD : 130/80 mmhg, HR : 87 x/i, RR : 22 x/i, T : 36 c - Tgl 29/01/2023 : sesak nafas berkurang (-), batuk berkurang, TD : 130/80 mmhg, HR : 88 x/i, RR : 22 x/i, T : 36.8 c, pasien boleh pp).
Diagnose Akhir	: CHF + PJK + TB Squele + DM Type II
Kondisi Pasien dan Obat-Obatan Yang di Bawa Saat Pasien Pulang	: PBJ dengan membaik Obat Pulang : Bisoprolol 2.5 Mg Tab,Codein 20 Mg Tab,Furosemide 40 Mg Tab,Methylprednisolon 4 Mg Tab,Ramipril 5 Mg Tab,Salbutamol 2 Mg Tab,Simvastatin 20 Mg Tab,Spironolakton 25 Mg Tab
Instruksi Tindak Lanjut	: Kontrol ulang ke paru tgl 03/02/2023
Edukasi	: - Minum obat sesuai dengan anjuran dokter - banyak istirahat - mengkonsumsi makanan yang bergizi - kontrol ulang sesuai jadwal

RM - 13/Revisi04/2019 Halaman 1/2

RSU IMELDA PEKERJA INDONESIA
JL.BILAL NO. 24, PULO BRAYAN DARAT I
MEDAN - 20239
Telp : 061 6610072
Fax : 061 6618457

PEMERIKSAAN LABORATORIUM

No. Reg/ No. RM	: RJ0000444515 / 00288878	Dokter Pengirim	: dr. Andry Maival
Tanggal Masuk	: 26/01/2023	Ruang Perawatan	: Instalasi Gawat Darurat (IGD)
Nama Pasien	: ARNI MANULLANG	Analis	: WINDA DAMANIK
Tgl. Periksa	: 26/01/2023 19:19:56	Jam Penerimaan Spesimen	: 18. 30 WIB
Tgl Lahir	: 15/05/1977 00:00:00	Alamat	: JL LK 28 KEL PEKAN LABUHAN LABUHAN KEC MEDAN LABUHAN

JENIS PEMERIKSAAN	HASIL	UNIT/ SATUAN	ANGKA NORMAL	METODE
HEMATOLOGI				
Darah Lengkap				
Hemoglobin	10.6	g/dl	P: 13-18 W:12-16	Canggih
Leukosit	8.1	10 *3/ uL	4 - 11	
Jumlah Trombosit	277.000	/ mm3	140.000 - 450.000	
Hematokrit	30.7	%	P: 42 - 56 W:36-47	
Eritrosit	3.86	Juta / mm3	P:4.50 - 4.60 W: 4,10-5,10	
MCV	79	um3	81 - 99	
MCH	27.5	Pgr	27,0 - 31,0	
MCHC	34.6	g/ dl	32,0 - 36,0	
RDW	13.2	%	11,5 - 15,0	
PDW	10.5	%	10,0 - 18,0	
MPV	8.8	um3	6,5 - 11,0	
PCT	0.200	%	0,100 - 0,500	
Hitung Jenis Leukosit				
Eosinofil	2.0	%	1 - 3	
Basofil	0	%	0 - 1	
Netrofil (abs)	5.3	10 *3 / uL	1,56 - 6,13	
Neutrofil	64.6	%	50 - 70	
Limfosit	26.4	%	20 - 40	
Monosit	7.0	%	2 - 8	
Limfosit (abs)	2.1	10 *3 / uL	1,8 - 3,74	
TEST GULA DARAH				
Glukosa Ad Random	334	Mg/ dl	<200	
FAAL GINJAL				
Ureum/Urea-N	38	Mg/dl	13 - 50	
Creatinin	0.81	Mg/dl	P : 0.7 - 1.4 W : 0.6 - 1.1	
ELEKTROLIT				
Elektrolit Lengkap				
Natrium	130	mmoL/ L	135 - 150	ISE
Kalium	3.3	mmoL/ L	3.6 - 5.5	
Chlorida	104	mmoL/ L	96 - 108	

Interpretasi Klinik :

MEDAN, 26/01/2023
Salam Sejawat

DIVISI GASTROENTEROHEPATOLOGI
RSU IMELDA PEKERJA INDONESIA
JL. Bilal No. 24 - Medan Tlp. (061) 6610072, 6631380 Fax. (061) 6618457

ID Pasien	288878		Kls. / Kmr.	KLS III
Nama Pasien	ARNI MANULLANG		Dari Dokter	dr.Andika Pradana SpP
Umur / Jenis	45	F	Keluhan	Batuk
Alamat	MEDAN		Diagnosis	TB PARU
	MEDAN		Alat	FUJINON ED-530XT8

Hasil Pemeriksaan Bronchoscopy

Obat Premedikasi	Fentanyl
	Propofol

HASIL

Plika vokalis simetris
Trakea C-Shape
Karina utama tumpul, tampak akumulasi mukus serous mcer
BUKA, LAKA terbuka, RB2 tampak stenosis edematous, mucosa tremline
LMKA, LBKA terbuka
RB6: stenosis infiltratif menutup partial, mucosa hiperemis
RC1 dan RC2 tajam
BUKI, LAKKI, LBKI terbuka
LC2 dan LC1 tajam
Dilakukan biopsi forcep, brushing dan BAL di RB6 berulang kali

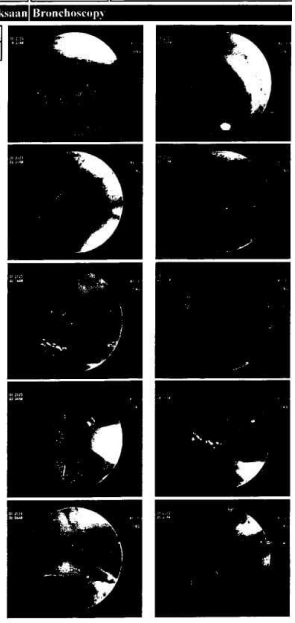

KESIMPULAN

Proses inflamasi kronis di kedua paru. Tampak stenosis edematous di RB6 dan RB2.
Tumor Paru Kanan

SARAN

Spesimen BAL, biopsi forcep dan brushing diperiksakan ke PA
Spesimen BAL diperiksakan TCM GenExpert

Medan, 28-Jan-2023

dr.Andika Pradana SpP

RUMAH SAKIT UMUM IMELDA PEKERJA INDONESIA
BAGIAN JANTUNG (ECHOCARDIOGRAPHY)
Jl. Bilal No. 24 P. Brayan Darat I Medan 20239
Telp (061) 6610072-6631380 Fax (061)6618457

NAMA	: Arni Manullang	REFF. NO. :	0067. 01. 2
UMUR	: 45 Thn	TANGGAL :	29 /01 /23
RM	: 288878		
JENIS KELAMIN	: Perempuan		

ECHOCARDIOGRAPHY REPORT

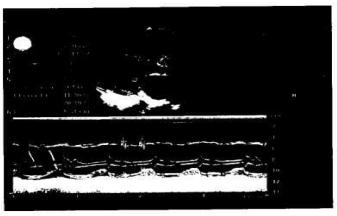

KESAN :

Fungsi sistolik LV menurun. EF 41 %
Fungsi diastolik LV terganggu
Cardiomyopati. Hipokinetik potensial. Akinetik anteroseptal
Dilatasi. LA LV dilatasi
Katup. MR mild-TR mild
TAPSE : 14 RAP 15
Kesan. CHF ec PJK (CFF)

Terima Kasih

dr.Imam Kukuh Dermawan, Sp.JP

RUMAH SAKIT UMUM IMELDA PEKERJA INDONESIA
BAGIAN RADIOLOGI
Jl. Bilal No. 24 P. Brayan Darat I Medan 20239
Telp (061) 661007 2-66. 1389 Fax (061) 66 8457

MEDAN, 26/01/2023
Kepada Yth.
dr. Andry Maival
Di Tempat

Bersama ini kami sampaikan hasil pemeriksaan Radiologi a/n :

Reff. No.	:	0582.01.23.Rad
Nama	:	ARNI MANULLANG
No. Medical	:	00288878
Tanggal Lahir	:	15/05/1977
Data Klinis	:	TB Paru

RADIOLOGI REPORT

THORAX (PA)

Keterangan : Cor : Ukuran membesar (CTR : +/- 64%)
Sinus dan diafragma normal
Trachea tampak simetris
Paru : Tampak infiltrat pada kedua parahiler. Tidak tampak effusi pleura. Corakan broncho vasculer bertambah

Kesimpulan : Cardiomegali.
Pneumonia.

Salam Sejawat,

dr. [illegible] Sp. Rad

dr. Robert Sinurat, Sp.Rad

RSU IMELDA PEKERJA INDONESIA
JL.BILAL NO. 24, PULO BRAYAN DARAT I
MEDAN - 20239
Telp : 061 6610072
Fax : 061 6618457

PEMERIKSAAN LABORATORIUM

No. Reg/ No. RM	: RJ00000444515 / 00288878	Dokter Pengirim	: dr. Andry Maival
Tanggal Masuk	: 26/01/2023	Ruang Perawatan	: Instalasi Gawat Darurat (IGD)
Nama Pasien	: ARNI MANULLANG	Analis	: WINDA DAMANIK
Tgl. Periksa	: 26/01/2023 19:19:41	Jam Penerimaan Spesimen	: 8-10 mg
Tgl Lahir	: 15/05/1977 00:00:00	Alamat	: JL LK 28 KEL PEKAN LABUHAN KEC MEDAN LABUHAN

JENIS PEMERIKSAAN	HASIL	UNIT/ SATUAN	ANGKA NORMAL	METODE
IMUNO SEROLOGI				
Covid 19 Antigen	Negatif	-	Negatif	ICT

Interpretasi Klinik :

MEDAN, 26/01/2023
Salam Sejawat

dr. Tonny, Sp. PK

Catatan :

- Hasil pemeriksaan di atas hanya menggambarkan kondisi saat pengambilan spesimen.
- Interprestasi hasil harus dilakukan oleh klinisi untuk penilaian klinis dan epidemiologi.
- Hasil pemeriksaan negatif tidak menyingkirkan kemungkinan infeksi SARS-COV-2

RSU IMELDA PEKERJA INDONESIA
JL.BILAL NO. 24, PULO BRAYAN DARAT I
MEDAN - 20239
Telp : 061 6610072
Fax : 061 6618457

PEMERIKSAAN LABORATORIUM

No. Reg/ No. RM : RJ0000444515 / 00288878
Tanggal Masuk : 26/01/2023
Nama Pasien : ARNI MANULLANG
Tgl. Periksa : 26/01/2023 19:19:56
Tgl Lahir : 15/05/1977 00:00:00

Dokter Pengirim : dr. Andry Maival
Ruang Perawatan : Instalasi Gawat Darurat (IGD)
Analis : WINDA DAMANIK
Jam Penerimaan Spesimen : 18. 30 WIB
Alamat : JL LK 28 KEL PEKAN LABUHAN KEC MEDAN LABUHAN

JENIS PEMERIKSAAN	HASIL	UNIT/ SATUAN	ANGKA NORMAL	METODE
HEMATOLOGI				
Darah Lengkap				
Hemoglobin	10.6	g/dl	P: 13-18 W:12-16	Canggih
Leukosit	8.1	10 *3/ uL	4 - 11	
Jumlah Trombosit	277.000	/ mm3	140.000 - 450.000	
Hematokrit	30.7	%	P: 42 - 56 W:36-47	
Eritrosit	3.86	Juta / mm3	P:4.50 - 4.60 W: 4,10-5,10	
MCV	79	um3	81 - 99	
MCH	27.5	Pgr	27,0 - 31,0	
MCHC	34.6	g/ dl	32,0 - 36,0	
RDW	13.2	%	11,5 - 15.0	
PDW	10.5	%	10,0 - 18,0	
MPV	8.8	um3	6,5 - 11,0	
PCT	0.200	%	0,100 - 0,500	
Hitung Jenis Leukosit				
Eosinofil	2.0	%	1 - 3	
Basofil	0	%	0 - 1	
Netrofil (abs)	5.3	10 *3 / uL	1,56 - 6,13	
Neutrofil	64.6	%	50 - 70	
Limfosit	26.4	%	20 - 40	
Monosit	7.0	%	2 - 8	
Limfosit (abs)	2.1	10 *3 / uL	1,8 - 3,74	
TEST GULA DARAH				
Glukosa Ad Random	334	Mg/ dl	<200	
FAAL GINJAL				
Ureum/Urea-N	38	Mg/dl	13 - 50	
Creatinin	0.81	Mg/dl	P : 0.7 - 1.4 W : 0.6 - 1.1	
ELEKTROLIT				
Elektrolit Lengkap				
Natrium	130	mmoL/ L	135 - 150	ISE
Kalium	3.3	mmoL/ L	3.6 - 5.5	
Chlorida	104	mmoL/ L	96 - 108	

Interpretasi Klinik :

MEDAN, 26/01/2023

Kasus 2

RSU IMELDA PEKERJA INDONESIA
JL.BELAL NO. 24, PULO BRAYAN DARAT I
MEDAN - 20239
Telp : 061 6610072
Fax : 061 6618457

PEMERIKSAAN LABORATORIUM

No. Reg/ No. RM : R00004079197 / 00259025
Tanggal Masuk : 21/10/2023
Nama Pasien : RUSMIATI
Tgl. Periksa : 22/10/2023 00:29:21
Tgl Lahir : 17/08/1960 00:00:00

Dokter Pengirim : dr. Muhammad Maiz
Ruang Perawatan : Instalasi Gawat Darurat (IGD)
Analis : ITA YUNITA
Jam Penerimaan Spesimen : 22- 05
Alamat : JL. BELAL UJUNG NO 24G, KEL PULO BRAYAN DARAT I, KEC. MEDAN TIMUR, KOTA MEDAN

JENIS PEMERIKSAAN	HASIL	UNIT/ SATUAN	ANGKA NORMAL	METODE
HEMATOLOGI				
Darah Lengkap				
Hemoglobin	12.5	g/dl	P: 13-18 W:12-16	Cianggih
Leukosit	12.0	10 *3/ uL	4 - 11	
Jumlah Trombosit	251.000	/ mm3	140.000 - 450.000	
Hematokrit	36.6	%	P: 42 - 56 W:36-47	
Eritrosit	4.03	Juta / mm3	P:4.50 - 4.60 W: 4,10-5,10	
MCV	90.6	um3	81 - 99	
MCH	31.1	Pgr	27,0 - 31,0	
MCHC	34.4	g/ dl	32,0 - 36,0	
RDW	12.9	%	11,5 - 15.0	
PDW	10.3	%	10,0 - 18,0	
MPV	8.0	um3	6,5 - 11,0	
PCT	0.20	%	0,100 - 0,500	
Hitung Jenis Leukosit				
Eosinofil	2.1	%	1 - 3	
Basofil	0	%	0 - 1	
Netrofil (abs)	8.4	10 *3 / uL	1,56 - 6,13	
Neutrofil	69.4	%	50 - 70	
Limfosit	25.5	%	20 - 40	
Monosit	3.0	%	2 - 8	
Limfosit (abs)	3.0	10 *3 / uL	1,8 - 3,74	
TEST GULA DARAH				
Glukosa Ad Random	108	Mg/ dl	<200	
FAAL GINJAL				
Ureum/Urea-N	29	Mg/dl	13 - 50	
Creatinin	0.68	Mg/dl	P : 0.7 - 1.4 W : 0.6 - 1.1	

RSU IMELDA PEKERJA INDONESIA
JL.BILAL NO. 24, PULO BRAYAN DARAT I
MEDAN - 20239
Telp : 061 6610072
Fax : 061 6618457

RINGKASAN PASIEN KELUAR
(DISCHARGE SUMMARY)

Tgl. Masuk	21/10/2023 23:00:00 WIB	No. RM	299025
Tgl. Keluar	24/10/2023 18:00:00 WIB	Nama	RUSMIATI
Ruang/ Kelas	Ruang Rawat Sakura/ Kelas III	Usia	63 Tahun
		Jenis Kelamin	Perempuan

Alasan Pasien Di Rawat : Sesak nafas

Anamnese : Sesak nafas memberat 3 hari ini, demam(-), batuk(-), flatus(+), riwayat hypertensi tidak rutin minum obat, BAB dan BAK normal.

Pemeriksaan Fisik :
- Sens : CM
- TD : 170/100mmHg
- HR ; 80x/i
- RR : 28x/i
- Temp : 36.5°C
- Dyspnoe : (+)
- Thorax : Ronchi(+/+)
- Abdomen : Soepel peristaltik(+)
- Ekstremitas Inferior : Akral hangat(+)
- Ekstremitas Superior : Akral hangat(+)

Pemeriksaan Penunjang : Tgl. 21/10/2023 :
- THORAX (AP)
Kesimpulan : Cardiomegali.
Pneumonia.
- Leukosit : 12.0 /uL.

Diagnosa Masuk : Dyspnoe + Sus odem paru + Hypertensi + Susp CHF

Pengobatan dan Tindakan : Pengobatan : Amlodipin 5 Mg Tab, Dexametason 5 Mg/Ml Inj, Furosemid 10mg/Ml / Roxemid Inj, Nacl 0,9% 500 Ml Inf, Ranitidin 25 Mg/Ml Inj, Candesartan 8 Mg Tab

- TINDAKAN : ECHOCARDIOGRAPHY

Perkembangan selama dirawat : Tgl. 21/10/2023 Sesak nafas(+), demam(-), batuk(-), flatus(+), riwayat hypertensi tidak rutin minum obat, luka lecet dikaki kanan(+), TD : 170/100mmHg, HR ; 80x/i, RR : 28x/i, Temp : 36.5°C.
Tgl. 22/10/2023 Sesak nafas(-), nyeri luka lecet dikaki kanan(+), lemas(+), TD : 133/82mmHg, HR ; 63x/i, RR : 20x/i, Temp : 36.5°C.
Tgl. 23/10/2023 Sesak nafas(-), nyeri luka lecet dikaki kanan(+), lemas(+), TD : 120/80mmHg, HR : 78x/i, RR : 20x/i, Temp ; 37°C.
Tgl. 24/10/2023 Sesak nafas ber(-), nyeri luka lecet dikaki kanan, lemas(-), TD : 120/62mmHg, HR : 67x/i, RR : 20x/i, Temp : 36.8°C. ECHOCARDIOGRAPHY->CHF ec HHD. Pasien boleh PBJ.

Diagnosa Akhir : CHF ec HHD

Kondisi Pasien dan Obat-Obatan Yang di Bawa Saat Pasien Pulang : PBJ membaik : Amlodipin 5 mg tab. Bisoprolol 2.5 mg tab, furosemide 40 mg tab, lansoprazole 30 mg tab, ramipril 5 mg tab, spironolakton 25 mg tab

Instruksi Tindak Lanjut : Kontrol Ke Poliklinik Spesialis Jantung dan pembuluh Tgl : 31/10/2023

Edukasi :
- Makan makanan yang bergizi
- Banyak istrihat
- Hdari stres
- Konsumsi obat sesuai aturan dokter
- Kontrol sesuai jadwwal

No. Reg/ No. RM : RJ0000479197 / 00299025
Tanggal Masuk : 21/10/2023
Nama Pasien : RUSMIATI
Tgl. Periksa : 22/10/2023 00:29:20
Tgl Lahir : 17/08/1960 00:00:00

Dokter Pengirim : dr. Muhammad Maiz
Ruang Perawatan : Instalasi Gawat Darurat (IGD)
Analis : ITA YUNITA
Jam Penerimaan Spesimen : 09 - 05 WIB
Alamat : JL. BILAL UJUNG NO 245, KEL PULO BRAYAN DARAT I, KEC. MEDAN TIMUR, KOTA MEDAN

JENIS PEMERIKSAAN	HASIL	UNIT/ SATUAN	ANGKA NORMAL	METODE
ELEKTROLIT				
Analisa Gas Darah				
pH	7.469		7.35 - 7.45	Caggia
PCO2	27.0	mmHg	35 - 45	
PO2	207	mmHg	80 - 105	
HCO3	19.8	mmol/L	22 - 26	
CO2 Total	20.7	mmol/L	23 - 27	
Base Excess	-4.0	mmol/L	-2 - 3	
O2 Saturated	99.8	%	95 - 98	
Elektrolit Lengkap				
Natrium	132	mmol/ L	135 - 150	ISE
Kalium	3.6	mmol/ L	3.6 - 5.5	
Chlorida	98	mmol/ L	96 - 108	

Interpretasi Klinik : Lekositosis + Hiponatremia

MEDAN, 22/10/2023
Salam Sejawat

dr. Fani Ade Irma, Sp.PK

10 - 34 WIB
Tn. Yuniar
10 - 35 WIB
dr. Maiz

BAGIAN JANTUNG (ECHOCARDIOGRAPHY)
Jl. Bilal No. 24 P. Brayan Darat I Medan 20239
Telp (061) 6610072-6631380 Fax (061)6618457

NAMA : Rusmiati
UMUR : 63 Thn
RM : 29 90 25
JENIS KELAMIN : Perempuan

REFF. NO. : 2123 . 10 . 15. ECHO
TANGGAL : 24 - 10 - 2023

ECHOCARDIOGRAPHY REPORT

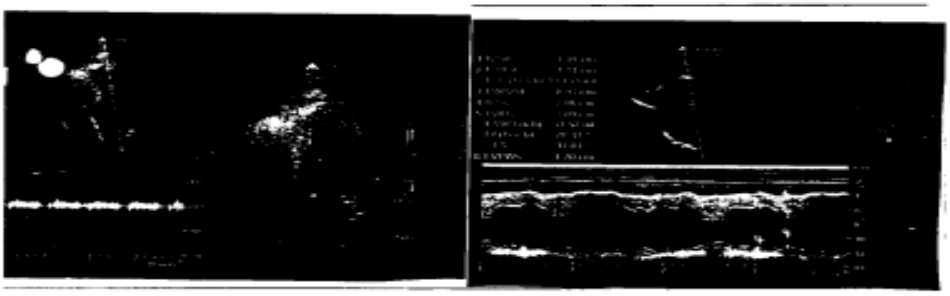

FUNGSI SISTOLIK LV : baik. EF 70 %
FUNGSI DIASTOLIK LV : normal
WALLMOTION : Global normokinetik

DIMENSI : LVH konsentrik
KATUP : MR mild
KONTRAKTILITAS RV : baik. TAPSE 19
LAIN-LAIN : Tak ada

KESAN : Cardiomyopathy

Terima Kasih

dr.Imam Kukuh Darmawan,Sp.JP

RUMAH SAKIT UMUM IMELDA PEKERJA INDONESIA
BAGIAN RADIOLOGI
Jl. Bilal No. 24 P. Brayan Darat I Medan 20239
Telp (061) 6610072-66613330 Fax (061) 6618417

MEDAN, 21/10/2023
Kepada Yth.
dr. Muhammad Maiz
Di Tempat

Bersama ini kami sampaikan hasil pemeriksaan Radiologi a/n :

Reff. No. : 8058.10.23.RAD
Nama : RUSMIATI
No. Medical : 00299025
Tgl Lahir : 17/08/1960
Data Klinis : Sesak.

RADIOLOGI REPORT

THORAX (AP)

Keterangan : Cor: Ukuran membesar (CTR:-/+59%)
Sinus dan diafragma normal
Trachea tampak simetris
Paru: Tampak infiltrat pada kedua parahiler. Tidak tampak effusi pleura. Corakan broncho vasculer bertambah

Kesimpulan : Cardiomegali.
Pneumonia.

Kasus 3

RSU IMELDA PEKERJA INDONESIA
JL.BILAL NO. 24, PULO BRAYAN DARAT I
MEDAN - 20239
Telp : 061 6610072
Fax : 061 6618457

RINGKASAN PASIEN KELUAR
(DISCHARGE SUMMARY)

Tgl. Masuk	15/08/2023 18:20:00 WIB	No. RM	250781
Tgl. Keluar	17/08/2023 14:00:00 WIB	Nama	INGANTA SURBAKTI
Ruang/ Kelas	Ruang Rawat Mawar/ Kelas I	Usia	68 Tahun
		Jenis Kelamin	Laki - Laki

Alasan Pasien Di Rawat : Muntah (+), BAB hitam (+), Badan lemas (+), perut acites (+)

Anamnese	: Os rujukan poli dr sp.pd kgeh, muntah hitam disertai BAB hitam (+), os tampak lemas (+), perut acites (+), riwayat penyakit serosis hepatis.
Pemeriksaan Fisik	: Sensorium : compos mentis, TD : 130/80 mmHg, Nadi : 89 x/i, Nafas : 20 x/i, Suhu : 36.6 C, Kepala dan Leher : pupil isokor (+/+), Abdomen : acites (+), peristaltik (+), Ekstremitas Superior : akral hangat (+/+), Ekstremitas Inferior : akral hangat (+/+).
Pemeriksaan Penunjang	: Tgl 15/08/2023 - Darah Lengkap -> Jumlah Trombosit : 63.000 /mm3, Albumin : 3.5 g/dl, Natrium : 133 mmol/L. - THORAX (AP) Kesimpulan : Pneumonia.
Diagnosa Masuk	: Verises Esofagus + Serosis Hepatis
Pengobatan dan Tindakan	: - Terapi : RINGER LACTAT 500 MG INF; OMEPRAZOLE 40 MG IN). - Tindakan : Ligasi VE, Gastroscopy (tgl 16/08/2023)
Perkembangan selama dirawat	: - tgl 15/08/2023 -> pasien baru dari igd tiba diruangan tulip pukul 21.00 wib dengan keluhan muntah (+), BAB hitam (+), badan lemas (+), nyeri perut (+), skala nyeri : 3, TD : 130/70 mmHg, HR : 81 x/i, RR : 20 x/i, T : 36 C - tgl 17/08/2023 -> muntah (-), BAB hitam (-), badan lemas (-), nyeri perut (-), skala nyeri : 1, TD : 109/85 mmHg, HR : 86 x/i, RR : 20 x/i, T : 36.4 C, call dr sp.pd kgeh lapor pasien sudah membaik dan sudah boleh pbj dengan terapi propanolol 2x10 mg, lansoprazole 2x30 mg, rebamipide 3x1 mg, cefixime 2x200 mg, sucralfat syr 3xc1, domperidone 3x1 mg.
Diagnosa Akhir	: Ligas Varises Esofagus + Gastropati
Kondisi Pasien dan Obat-Obatan Yang di Bawa Saat Pasien Pulang	: Pbj dengan membaik Obat pulang-> CEFIXIME 200 MG CAP; DOMPERIDONE 10 MG TAB; LANSOPRAZOLE 30 MG TAB; PROPANOLOL 10 MG TAB; REBAMIPIDE 100 MG TAB; SUCRALFATE 100 MG SYR.
Instruksi Tindak Lanjut	: Kontrol ulang ke Poliklinik Gastroenterologi-Hepatologi (Endoscopy) tgl 24/08/2023
Edukasi	: Anjuran yang diberikan untuk pasien - istirahat yang cukup - makan makanan yang bergizi - minum obat secara rutin - kontrol ulang sesuai jadwal

IMELDA

RSU IMELDA PEKERJA INDONESIA
Jl. Bilal No.24,Medan.
Telp. (061)6610072, 6631380 Fax.(061)6618457

ID Pasien	**259781**	**Kls. / Kmr.**	**TULIP**
Nama Pasien	**INGANTA SURBAKTI**	**Dari Dokter**	**Dr.RELIGUS PINEM SpPD-KGEI**
Umur / Jenis	**69 Male**	**Keluhan**	**Nyeri Ulu Hati**
Alamat	**MEDAN**	**Diagnosis**	**Gastritis akut**
		Alat	**olympus**
	MEDAN	**Obat Premedikasi**	**fentanyl**
			Propofol

Hasil Pemeriksaan Gastroskopi

HASIL :

ESOFAGUS :
Varises grade 3, distal esofagus, warna kebiruan dan CRS (+).

GASTER :
Mukosa odem dan skin snake appereance (+), pylorik ring odem dan hiperemis.

DUODENUM :
Bulbus dasn 2rd part duodeni mukosa normal.

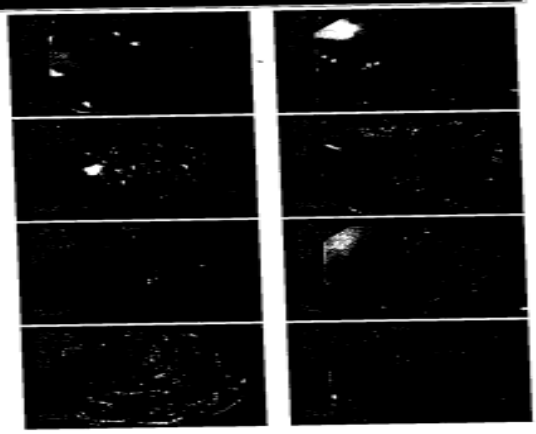

KESIMPULAN :

Varises Esofagus F3, LI, CB, CRS (+).
Pan Gastropati

SARAN :

Ligasui varises esofagus

Medan, 16-Aug-2023 9:22:15

KARDIOLOGI ENDOSKOPI GASTROENTEROHEPATOLOGI

RSU IMELDA PEKERJA INDONESIA

Jl. Bilal No.24,Medan.

Telp. (061)6610072, 6631380 Fax.(061)6618457

ID Pasien	250781	Kls. / Kasr.	TULIP
Nama Pasien	INGANTA SURBAKTI	Dari Dokter	Dr.RELIGUS PINEM SpPD-KGEI
Umur / Jenis	69 Male	Keluhan	Varises Esofagus
Alamat	MEDAN	Diagnosis	VARISES ESOPHAGUS
		Alat	Olympus
	MEDAN	Obat Premedikasi	Fentanyl
			Propofol

Hasil Pemeriksaan Ligasi VE

HASIL :

Dilakukan ligasi varises esofagus dengan rubber band ligation device, sebanyak 3 ikatan mulai dari distal menuju proksimal.

Kontrol perdarahan dilakukan, darah (-).



KESIMPULAN :

Ligasi Varises Esofagus.

SARAN :

Medan, 16-Aug-2023 9:34:22

RSU IMELDA PEKERJA INDONESIA

250781

INGANTA SURBAKTI
24/08/1954

RM 36

Revisi 02/2019

ELECTROCARDIOGRAPHIC REPORT

Tanggal : 15/8/23 Pukul 21:05 wit

PHYSICAL DATE

Heigh : 164 Weight : 60 BP : 128/84 mmHg

AUSCULTATION AND OTHER TEST

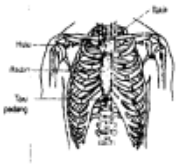

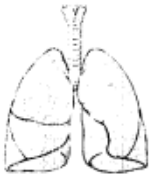

Rhythm	:	QRS Rate	:	QRS Axis	:	T Axis	:
Position	:	P	:	T	:	U	:
QR	:	QRS Widht	:	VAT	:	Qt	:
ST	:	Q Wave	:	R Wave	:	S.Wave	:

Transitional Zone :

CONCLUSIONS :

Remark :

Terima kasih,

No. Reg/ No. RM : RJ0000468931 / 00250781
Tanggal Masuk : 15/08/2023
Nama Pasien : INGANTA SURBAKTI
Tgl. Periksa : 15/08/2023 20:22:57
Tgl Lahir : 24/08/1954 00:00:00

Dokter Pengirim : dr. Elihar Dedi Saputra Harianja
Ruang Perawatan : Instalasi Gawat Darurat (IGD)
Analis : KIKI JULIANTIKA SARI
Jam Penerimaan Spesimen : 19:50 WIB
Alamat : JL. VETERAN GG KALIMARA NO 35 KEC : KABANJAHE

JENIS PEMERIKSAAN	HASIL	UNIT/ SATUAN	ANGKA NORMAL	METODE
TEST GULA DARAH				
Glukosa Ad Random	164	Mg/ dl	<200	
FAAL GINJAL				
Ureum/Urea-N	19	Mg/dl	13 - 50	
Creatinin	0.77	Mg/dl	P : 0.7 - 1.4 W : 0.6 - 1.1	
ELEKTROLIT				
Elektrolit Lengkap				
Natrium	133	mmoL/ L	135 - 150	ISE
Kalium	3.8	mmoL/ L	3.6 - 5.5	
Chlorida	103	mmoL/ L	96 - 108	

Interpretasi Klinik :

MEDAN, 15/08/2023
Salam Sejawat

dr. Fani Ade Irma, Sp.PK

RSU IMELDA PEKERJA INDONESIA
JL.BILAL NO. 24, PULO BRAYAN DARAT I
MEDAN - 20239
Telp : 061 6610072
Fax : 061 6618457

PEMERIKSAAN LABORATORIUM

No. Reg/ No. RM : RJ0000468931 / 00250781
Tanggal Masuk : 15/08/2023
Nama Pasien : INGANTA SURBAKTI
Tgl. Periksa : 15/08/2023 20:22:53
Tgl Lahir : 24/08/1954 00:00:00

Dokter Pengirim : dr. Elihar Dedi Saputra Harianja
Ruang Perawatan : Instalasi Gawat Darurat (IGD)
Analis : KIKI JULIANTIKA SARI
Jam Penerimaan Spesimen : 19:50 WIB
Alamat : JL. VETERAN GG KALIMARA NO 35 KEC : KABANJAHE

JENIS PEMERIKSAAN	HASIL	UNIT/ SATUAN	ANGKA NORMAL	METODE
HEMATOLOGI				
Darah Lengkap				
Hemoglobin	16.0	g/dl	P: 13-18 W:12-16	Cangggih
Leukosit	4.6	10 *3/ ul.	4 - 11	
Jumlah Trombosit	63.000	/ mm3	140.000 - 450.000	
Hematokrit	49.5	%	P: 42 - 56 W:36-47	
Eritrosit	4.57	Juta / mm3	P:4.50 - 4.60 W: 4,10-5,10	
MCV	108	um3	81 - 99	
MCH	35.1	Pgr	27,0 - 31,0	
MCHC	32.4	g/ dl	32,0 - 36,0	
RDW	12.6	%	11,5 - 15,0	
PDW	13.2	%	10,0 - 18,0	
MPV	9.3	um3	6,5 - 11,0	
PCT	0.100	%	0,100 - 0,500	
Hitung Jenis Leukosit				
Eosinofil	2.4	%	1 - 3	
Basofil	0	%	0 - 1	
Netrofil (abs)	2.7	10 *3 / ul.	1,56 - 6,13	
Neutrofil	58.1	%	50 - 70	
Limfosit	33.5	%	20 - 40	
Monosit	6.0	%	2 - 8	
Limfosit (abs)	1.5	10 *3 / ul.	1,8 - 3,74	
FAAL HATI				
Bilirubin Total/Direct				
Total Bilirubin	0.6	Mg/dl	0.1 - 1.2	
Direc Bilirubin	0.3	Mg/dl	< 0.60	
Alkali Fhosfatase	81	u/L	15 - 220	
SGOT	29	u/L	5 - 34	
SGPT	40	u/L	0 - 40	
Albumin	3.5	g/dl	3.8 - 5.1	

Kausus 4

RSU IMELDA PEKERJA INDONESIA
JL.BILAL NO. 24, PULO BRAYAN DARAT I
MEDAN - 20239
Telp : 061 6610072
Fax : 061 6618457

RINGKASAN PASIEN KELUAR (DISCHARGE SUMMARY)

Tgl. Masuk	30/08/2023 15:30:00 WIB	No. RM	280280
Tgl. Keluar	03/09/2023 13:00:00 WIB	Nama	SUWARDI
Ruang/ Kelas	Ruang Rawat Sakura/ Kelas III	Usia	60 Tahun
		Jenis Kelamin	Laki - Laki

Alasan Pasien Di Rawat : Perut membesar (+), muntah (+), bercak kemerahan (+), bab kehitaman (+).

Anamnese	: Nyeri disertai perut membesar 1 minggu ini, makin memberat(+), muntah(+), bercak kemerahan(+), BAB kehitaman(+), BAK normal.
Pemeriksaan Fisik	: - Sens : CM, TD : 138/80mmHg, HR : 92x/i, RR ; 22x/i, Temp : 36.6"C, Anemis : (+), kepala dan leher : pupil isokor(+), ronchi(+/-), Abdomen : Soepel peristaltik(+), tension ascites LP 110 cm, Ekstremitas Inferior : Akral hangat(+), Ekstremitas Superior : Akral hangat(+)
Pemeriksaan Penunjang	: Tgl. 30/08/2023 ; - THORAX (PA) Kesimpulan : Bronchopneumonia. - HB : 10.4 g/dl, jumlah trombosit : 115.000 / mm3. Total bilirubin : 4.84 Mg/dl, creatinin : 2.90 Mg/dl. SGOT : 63 u/L. Albumin :2.5 g/dl, KGD adr ; 83 Mg/dl. Kalium : 3.2 mmoL/L.
Diagnosa Masuk	: Tension ascites + PSMBA + Sirosis hepatis
Pengobatan dan Tindakan	: Pengobatan : FUROSEMID 10MG/ML / ROXEMID INJ, - TINDAKAN : LIGASI VE + GASTROSKOPI + PARASINTESIS
Perkembangan selama dirawat	: Tgl. 30/08/2023 Nyeri disertai perut membesar(+), mual(+), mata kanan memerah, BAB kehitaman, TD : 133/68mmHg, HR : 90x/i, RR : 20x/i, Temp : 36.5"C. Advice dr.Sp.PD->inj.omz vial/12 jam, inj.ceftriaxone 1 gr/ 12 jam, inj.furosemid 1 ampul/ 12 jam. Tgl. 31/08/2023 Nyeri perut disertai perut membesar(+), mual(+), mata kanan merah, TD : 106/66mmHg, HR ; 90x/i, RR ; 20x/i, Temp : 36.1"C, Skala nyeri 3. Tgl. 01/09/2023 Nyeri perut(+), perut membesar(+), mual(+), TD ; 103/66mmHg, HR ; 62x/i, RR ; 20x/i, Temp : 36.8"C. Tgl. 02/09/2023 Nyeri perut(+), mual(+), menyesak(+), perut membesar(+), TD : 103/68mmHg, HR : 80x/i, RR : 20x/i, Temp : 36.7"C, Skala nyeri 2. Tgl. 03/09/2023 Nyeri perut(-), mual(-), perut membesar ber(-), TD : 99/59mmHg, HR ; 78x/i, RR : 20x/i, Temp : 36.4"C. Pasien boleh PBJ.
Diagnosa Akhir	: Varises esofagus + Ascites + Sirosis hepatis + Gastritis
Kondisi Pasien dan Obat-Obatan Yang di Bawa Saat Pasien Pulang	: PBJ membaik : Furosemide 40 Mg Tab, Ksr / Kalipar Tab, Levofloxacin 500 Mg Tab, Propanolol 10 Mg Tab, Spironolakton 100 Mg Tab, Sucralfate 100 Mg Syr
Instruksi Tindak Lanjut	: Kontrol Ke Poliklinik Spesialis Penyakit Dalam - KGEH Tgl : 07/09/2023
Edukasi	: - Makan makanan yang bergizi - Banyak istrihat - Hindari sitres - Konsumsi obat sesuai aturan dokter - Kontrol sesuai jadwwal

RSU IMELDA PEKERJA INDONESIA
JL.BILAL NO. 24, PULO BRAYAN DARAT I
MEDAN - 20239
Telp : 061 6610072
Fax : 061 6618457

PEMERIKSAAN LABORATORIUM

No. Reg/ No. RM	: RJ0000471140 / 00280280	Dokter Pengirim	: dr. Rinaldo Sitepu
Tanggal Masuk	: 30/08/2023	Ruang Perawatan	: Instalasi Gawat Darurat (IGD)
Nama Pasien	: SUWARDI	Analis	: WINDA DAMANIK
Tgl. Periksa	: 30/08/2023 16:44:05	Jam Penerimaan Spesimen	: 16:20 WIB
Tgl Lahir	: 01/02/1963 00:00:00	Alamat	: JL. YAOUNG PANAH HIJAU LINGK V NO 104, LABUHAN DELI, MEDAN LABUHAN, KOTA MEDAN

JENIS PEMERIKSAAN	HASIL	UNIT/ SATUAN	ANGKA NORMAL	METODE
HEMATOLOGI				
Darah Lengkap				
Hemoglobin	10.4	g/dl	P: 13-18 W:12-16	Canggih
Leukosit	6.0	10 *3/ uL	4 - 11	
Jumlah Trombosit	115.000	/ mm3	140.000 - 450.000	
Hematokrit	29.4	%	P: 42 - 56 W:36-47	
Eritrosit	2.85	Juta / mm3	P:4.50 - 4.60 W: 4,10-5,10	
MCV	103	um3	81 - 99	
MCH	36.6	Pgr	27,0 - 31,0	
MCHC	35.4	g/ dl	32,0 - 36,0	
RDW	14.5	%	11,5 - 15.0	
PDW	10.2	%	10,0 - 18,0	
MPV	8.0	um3	6,5 - 11,0	
PCT	0.090	%	0,100 - 0,500	
Hitung Jenis Leukosit				
Eosinofil	1.5	%	1 - 3	
Basofil	0	%	0 - 1	
Netrofil (abs)	3.7	10 *3 / uL	1,56 - 6,13	
Neutrofil	60.3	%	50 - 70	
Limfosit	32.2	%	20 - 40	
Monosit	6.0	%	2 - 8	
Limfosit (abs)	1.9	10 *3 / uL	1,8 - 3,74	
FAAL HATI				
Bilirubin Total/Direk				
Total Bilirubin	4.84	Mg/dl	0.1 - 1.2	
Direc Bilirubin	2.90	Mg/dl	< 0.60	
SGOT	63	u/L	5 - 34	
SGPT	36	u/L	0 - 40	
Alkali Fhosfatase	85	u/L	15 - 220	
Albumin	2.5	g/dl	3.8 - 5.1	
TEST GULA DARAH				
Glukosa Ad Random	83	Mg/ dl	<200	

RSU IMELDA PEKERJA INDONESIA

Jl. Bilal No.24,Medan.
Telp. (061)6610072, 6631380 Fax.(061)6618457

ID Pasien	280280		Kls. / Kmr.	SAKURA
Nama Pasien	SUWARDI		Dari Dokter	Dr.RELIGUS PINEM SpPD-KGEI
Umur / Jenis	60	Male	Keluhan	BAB Hitam
Alamat	Marelan Pasar IV		Diagnosis	PSMBA
			Alat	olympus
	MEDAN		Obat Premedikasi	fentanyl
				Propofol

Hasil Pemeriksaan Gastroskopi

HASIL :

ESOFAGUS :
Varises esofagus grade garde 3, warna kebiruan dan CRS (+).

GASTER :
Kardia, korpus, antrum dan pylorik mukosa odem skin snake appereance (+), pylorik ring odem dan hiperemis.

DUODENUM :
Bulbus dan 2nd part duodeni mukosa normal.

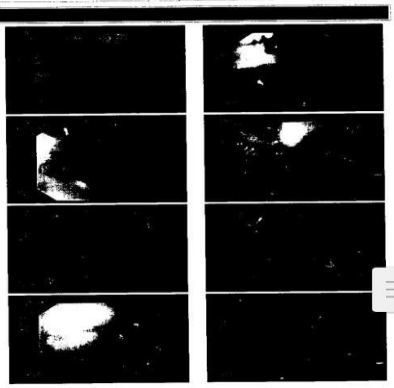

KESIMPULAN :

Varises Esofagus F3, LM, CB, CRS (+)
Pan Gastropati

SARAN :

Ligasi varises esofagus

Medan, 31-Aug-2023 9:34:57

Dr RELIGUS PINEM SpPD-KGEH

RSU IMELDA PEKERJA INDONESIA

Jl. Bilal No.24,Medan.
Telp. (061)6610072, 6631380 Fax.(061)6618457

ID Pasien	280280		Kls. / Kmr.	SAKURA
Nama Pasien	SUWARDI		Dari Dokter	Dr.RELIGUS PINEM SpPD-KGEI
Umur / Jenis	60	Male	Keluhan	Varises Esofagus
Alamat	Marelan Pasar IV		Diagnosis	VARISES ESOPHAGUS
			Alat	olympus
	MEDAN		Obat Premedikasi	fentanyl
				Propofol

Hasil Pemeriksaan Ligasi VE

HASIL :

Dilakukan ligasi varises esofagus dengan menggunakan rubber band ligation, mulao dario distal menuju proksimal sebanyak 3 ikatan.

Kontrol perdarahan dilakukan, darah (-).



KESIMPULAN :

Ligasi Varises Esofagus

SARAN :

Kontrol ulang 3 bulan kedepan.

Medan, 31-Aug-2023 9:36:29

Dr RELIGUS PINEM SpPD-KGEH

Kasus 5

RSU IMELDA PEKERJA INDONESIA
JL.BILAL NO. 24, PULO BRAYAN DARAT I
MEDAN - 20239
Telp :061 6610072
Fax : 061 6618457

RINGKASAN PASIEN KELUAR
(DISCHARGE SUMMARY)

Tgl. Masuk	10/07/2023 09:40:00 WIB	No. RM	294181
Tgl. Keluar	12/07/2023 12:00:00 WIB	Nama	DALBIR SINGH S MCS
Ruang/ Kelas	Ruang Rawat Sakura/ Kelas III	Usia	67 Tahun
		Jenis Kelamin	Laki - Laki

Alasan Pasien Di Rawat	: muntah darah (+), lemes (+), pucat (+), BAB hitam (+)
Anamnese	: Os datang dengan keluhan muntah darah 3x sejak tadi pagi, selesai muntah os merasa lemas dan tampak pucat, BAB hitam (+), BAK (+) dbn, demam (-), batuk (-)
Pemeriksaan Fisik	: - Sens ; CM - TD : 128/76mmHg - HR ; 87x/i - RR : 20x/i - Temp : 36.8C° - Anemis : (+) - Abdomen : Soepel peristaltik(+), nyeri epigastrik(+) - Ekstremitas Inferior : Akral hangat(+) - Ekstremitas Superior : Akral hangat(+)
Pemeriksaan Penunjang	: Tgl. 10/07/2023 : - THORAX (PA) Kesimpulan : Pneumonia. - HB : 9.0 d/gl, jumlah trombosit : 78.000 / mm3. Natrium : 131 mmol/L.
Diagnosa Masuk	: PSMBA ec Varises bleeding
Pengobatan dan Tindakan	: Pengobatan : Asam traneksamat 100 mg inj, ceftriaxone 1 gr inj, ondansetron 4 mg inj, ringer lactat 500 ml/ inf, - TINDAKAN ; LIGASI VE + GASTROSKOPI
Perkembangan selama dirawat	: Tgl. 10/07/2023 Muntah darah 3x sejak tadi pagi, selesai muntah os merasa lemas dan tampak pucat, BAB hitam (+), TD ; 128/76mmHg, HR : 87x/i, RR ; 20x/i, Temp : 36.8°C. R/tindakan->LIGASI. Tgl. 11/07/2023 Nyeri post ligasi(+), mual(+), muntah berdarah(-), TD : 106/60mmHg, HR : 80x/i, RR ; 20x/i, Temp ; 36.4°C. Tgl. 12/07/2023 Nyeri post ligasi ber(-), mual ber(-), muntah berdarah(-), TD : 121/60mmHg, HR ; 83x/i, RR : 20x/i, Temp : 36.3°C. Pasien boleh PBJ.
Diagnosa Akhir	: PSMBA ec Varises Esofagus + Pan Gastropati
Kondisi Pasien dan Obat-Obatan Yang di Bawa Saat Pasien Pulang	: PBJ membaik : Channa 500 Mg Caps, Camabion/Hufabion Cap, Lansoprazole 30 Mg Tab, Propanolol 10 Mg Tab, Rebamipide 100 Mg Tab
Instruksi Tindak Lanjut	: Kontrol Ke Poliklinik Spesialis Penyakit Dalam - KGEH Tgl : 18/07/2023
Edukasi	: - Makan makanan yang bergizi - Banyak istrihat - Hindari stres - Konsumsi obat sesuai aturan dokter - Kontrol sesuai jadwal

RUMAH SAKIT UMUM IMELDA PEKERJA INDONESIA
BAGIAN RADIOLOGI
Jl. Bilal No. 24 P. Brayan - Barat I Medan 2 0239
Telp (061) 6610072-6615359 Fax (061) 6618457

MEDAN, 10/07/2023
Kepada Yth.
dr.Issumi Maharani Tanjung
Di Tempat

Bersama ini kami sampaikan hasil pemeriksaan Radiologi a/n :

Reff. No.	:	4525.07.23.RAD
Nama	:	DALBIR SINGH S MCS
No. Medical	:	00294181
Tgl Lahir	:	16/08/1955
Data Klinis	:	psmbb

RADIOLOGI REPORT

THORAX (PA)

Temuan	:	Cor : Ukuran normal Sinus dan diafragma normal Trachea tampak simetris Paru : Tampak infiltrat pada kedua parahiler.Tidak tampak effusi pleura. Corakan broncho vaskuler bertambah.
Kesimpulan	:	Pneumonia.

Salam Sejawat

dr. Robert Sinurat, Sp.Rad

RSU IMELDA PEKERJA INDONESIA
JL.BILAL NO. 24, PULO BRAYAN DARAT I
MEDAN - 20239
Telp : 061 6610072
Fax : 061 6618457

PEMERIKSAAN LABORATORIUM

No. Reg/ No. RM	: RJ0000463932 / 00294181	Dokter Pengirim	:dr. Hidayat, M.Kes
Tanggal Masuk	: 10/07/2023	Ruang Perawatan	:Instalasi Gawat Darurat (IGD)
Nama Pasien	: DALBIR SINGH S MCS	Analis	:MONICA NILA SARI TARIGAN
Tgl. Periksa	: 10/07/2023 10:43:46	Jam Penerimaan Spesimen	: [illegible]
Tgl Lahir	: 16/08/1955 00:00:00	Alamat	: JL. SEMBADA PSR V GG B MAWAR XI PB SELAYANG II MEDAN SELAYANG KOTA MEDAN

JENIS PEMERIKSAAN	HASIL	UNIT/ SATUAN	ANGKA NORMAL	METODE
HEMATOLOGI				
Darah Lengkap				
Hemoglobin	9.0	g/dl	P: 13-18 W:12-16	Cangg/k
Leukosit	5.2	10 ^3/ uL	4 - 11	
Jumlah Trombosit	78.000	/ mm3	140.000 - 450.000	
Hematokrit	25.0	%	P: 42 - 56 W:36-47	
Eritrosit	2.92	Juta / mm3	P:4.50 - 4.60 W: 4.10-5.10	
MCV	85	um3	81 - 99	
MCH	30.8	Pgr	27,0 - 31,0	
MCHC	36.0	g/ dl	32,0 - 36,0	
RDW	13.4	%	11,5 - 15.0	
PDW	11.2	%	10,0 - 18,0	
MPV	8.2	um3	6,5 - 11,0	
PCT	0.06	%	0,100 - 0,500	
Hitung Jenis Leukosit				
Eosinofil	2.0	%	1 - 3	
Basofil	0	%	0 - 1	
Netrofil (abs)	2.8	10 ^3 / uL	1,56 - 6,13	
Neutrofil	51.8	%	50 - 70	
Limfosit	30.2	%	20 - 40	
Monosit	16.0	%	2 - 8	
Limfosit (abs)	1.5	10 ^3 / uL	1,8 - 3,74	
FAAL HATI				
SGOT	20	u/L	5 - 34	
SGPT	42	u/L	0 - 40	
Bilirubin Total/Direk				
Total Bilirubin	1.9	Mg/dl	0.1 - 1.2	
Direc Bilirubin	1.0	Mg/dl	< 0.60	
Alkali Fhosfatase	126	u/L	15 - 220	
Albumin	4.10	g/dl	3.8 - 5.1	

No. Reg/ No. RM	: R00000463932 / 00294181	Dokter Pengirim	: dr. Hidayat, M.Kes
Tanggal Masuk	: 10/07/2023	Ruang Perawatan	: Instalasi Gawat Darurat (IGD)
Nama Pasien	: DALBIR SINGH $ MCS	Analis	: MONICA NILA SARI TARIGAN
Tgl. Periksa*	: 10/07/2023 10:43:54	Jam Penerimaan Spesimen	: 10:30 WIB
Tgl Lahir	: 16/08/1955 00:00:00	Alamat	: JL. SEMBADA PSR V GG B MAWAR XI PB SELAYANG II MEDAN SELAYANG KOTA MEDAN

JENIS PEMERIKSAAN	HASIL	UNIT/ SATUAN	ANGKA NORMAL	METODE
TEST GULA DARAH				
Glukosa Ad Random	151	Mg/ dl	<200	
FAAL GINJAL				
Ureum/Urea-N	101	Mg/dl	13 - 50	
Creatinin	1.50	Mg/dl	P : 0.7 - 1.4 W : 0.6 - 1.1	
ELEKTROLIT				
Elektrolit Langkap				
Natrium	131	mmol/ L	135 - 150	ISE
Kalium	3.6	mmol/ L	3.6 - 5.5	
Chloride	105	mmol/ L	96 - 108	

Interpretasi Klinik : Trombositopenia + hiponatremia

MEDAN, 10/07/2023
Salam Sejawat

dr. Fani Ade Irma, Sp.PK

DEPARTEMEN PATOLOGI
RSU IMELDA PEKERJA INDONESIA
Jl. Bilal No.24,Medan.
Telp. (061)6610072, 6631380 Fax.(061)6618457

ID Pasien	294181		Kls. / Kmr.		SAKURA
Nama Pasien	DALBIR SINGH MCS		Dari Dokter		Dr.RELIGUS PINEM SpPD-KGEH
Umur / Jenis	68	Male	Keluhan		Varises Esofagus
Alamat	JL.SEMBAD PADANG BULAN		Diagnosis		VARISES ESOPHAGUS
			Alat		Olympus
	MEDAN		Obat Premedikasi		Fentanyl
					Propofol

Hasil Pemeriksaan Ligasi VE

HASIL :

Dilakukan ligasi varises esofagus dengan menggunakan rubber band ligation device, mulai dari distal menuju proksimal sebanyak 4 ikatan.

Kontrol perdarahan dilakukan, darah (-).



KESIMPULAN :

Ligasi Varises Esofagus.

SARAN :

Medan, 11-Jul-2023 9: 1:19

Dr RELIGUS PINEM SpPD-KGEH

RSU IMELDA PEKERJA INDONESIA
Jl. Bilal No.24,Medan.
Telp. (061)6610072, 6631380 Fax.(061)6618457

ID Pasien	294181	Kls. / Kmr.	SAKURA
Nama Pasien	DALBIR SINGH MCS	Dari Dokter	Dr.RELIGUS PINEM SpPD-KGEI
Umur / Jenis	68 Male	Keluhan	Muntah Berdarah
Alamat	JL.SEMBAD PADANG BULAN	Diagnosis	PSMBA
		Alat	olympus
	MEDAN	Obat Premedikasi	fentanyl
			Propofol

Hasil Pemeriksaan Gastroskopi

HASIL :

ESOFAGUS :
Varises grade 3 pada distal esofagus, warna kebirusan.

GASTER :
Mukosa odem dan skin snake appereance (+), pyforik ring odem dan hiperemis.

DUODENUM :
Bulbus dan 2nd part duodeni mukosa normal.

KESIMPULAN :

Varises Esofagus F3, LI, CB, CRS (-). Pan Gastropati.

SARAN :

Ligasi varises esofagus

Medan, 11-Jul-2023 8:57:45

Dr RELIGUS PINEM SpPD-KGEH

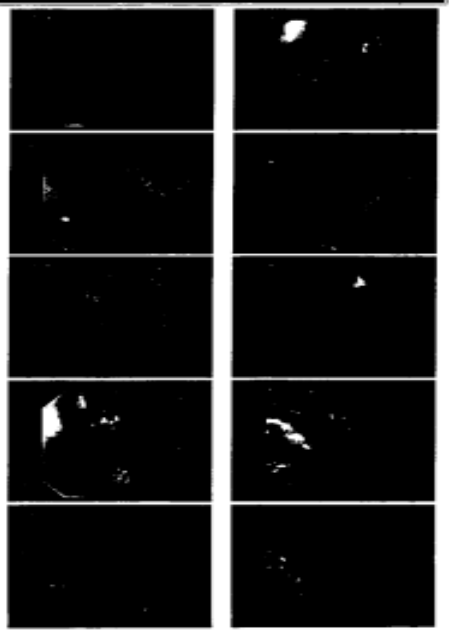

Kasus 6

RSU IMELDA PEKERJA INDONESIA
JL.BILAL NO. 24, PULO BRAYAN DARAT I
MEDAN - 20239
Telp : 061 6610072
Fax : 061 6618457

RINGKASAN PASIEN KELUAR (DISCHARGE SUMMARY)

Tgl. Masuk	28/09/2023 23:00:00 WIB	No. RM	208827
Tgl. Keluar	04/10/2023 17:00:00 WIB	Nama	M YUSRIL ARIF
Ruang/ Kelas	Ruang Rawat Sakura/ Kelas III	Usia	23 Tahun
		Jenis Kelamin	Laki - Laki

Alasan Pasien Di Rawat : BAB darah merah segar, BAB campur lendir berbau busuk

Anamnese : Keluhan BAB darah merah sega dialami 1 minggur, BAB campur lendir berbau busuk, perut keram, demam(-), batuk(-), BAK normal.

Pemeriksaan Fisik :
- Sens : CM
- TD : 140/90mmHg
- HR : 80x/i
- RR : 20x/i
- Temp : 36.5C°
- Abdomen : Soepel peristaltik(+)
- Ekstremitas Inferior : Akral hangat(+)
- Ekstremitas Superior : Akral hangat(+)

Pemeriksaan Penunjang : Tgl. 28/09/2023 :
- THORAX (PA)
Kesimpulan : Bronchopneumonia.
- KGD adr : 76 Mg/dl.

Diagnosa Masuk : PSMBB + Colik abdomen

Pengobatan dan Tindakan : Pengobatan : Asam traneksamat 100 mg inj, ketorolac 30 mg inj, ondansetron 4 mg inj, ranitidin 25 mg/ml inj, ringer lactat 500 mg inf,

- TINDAKAN : KOLONOSKOPI

Perkembangan selama dirawat : Tgl. 28/09/2023 BAB darah merah sega dialami 1 minggur, BAB campur lendir berbau busuk, perut keram, demam(-), batuk(-), TD : 110/80mmHg, HR ; 80x/i, RR ; 20x/i, Temp : 37°C, Skala nyeri 2.
Tgl. 29/09/2023 BAB berdarah(+) disertai berlendir(+), TD : 110/83mmHg, HR : 86x/i, RR : 20x/i, Temp ; 36.8°C.
Tgl. 30/09/2023 Riwayat BAB darah(+), lendir(+), nafsu makan(+), TD : 120/80mmHg, HR ; 80x/i, RR : 20x/i, Temp : 36°C.
Tgl. 01/10/2023 Riwayat BAB darah(+), lendir(+), nafsu makan(+), TD : 127/84mmHg, HR ; 79x/i, RR : 20x/i, Temp : 36.5°C R/tindakan->KOLONOSKOPI.
Tgl. 02/10/2023 BAB berdarah(+), lendir(+), TD : 118/79mmHg, HR : 78x/i, RR : 20x/i, Temp : 36.9°C.
Tgl. 03/10/2023 BAB berdarah ber(-), lendir ber(-), TD : 126/68mmHg, HR : 71x/i, RR : 20x/i, Temp : 36.7°C.
Tgl. 04/10/2023 Nyeri post kolonoskopi ber(-), TD : 110/72mmHg, HR : 79x/i, RR : 20x/i, Temp ; 36.5°C. Pasien boleh PBJ.

Diagnosa Akhir : PSMBB ec Hemorrhoid Interna Grade I

Kondisi Pasien dan Obat-Obatan Yang di Bawa Saat Pasien Pulang : PBJ membaik : Ciprofloxacin 500 Mg Tab, Lansoprazole 30 Mg Tab, Paracetamol Tab, Rebamipide 100 Mg Tab, Sucralfate 100 Mg Syr

Instruksi Tindak Lanjut : Kontrol Ke Poliklinik Spesialis Penyakit Dalam - KGEH Tgl : 10/10/2023

Edukasi :
- Makan makanan yang bergizi
- Banyak istrihat
- Hidari stres
- Konsumsi obat sesuai aturan dokter
- Kontrol sesuai jadwwal

RUMAH SAKIT UMUM IMELDA PEKERJA INDONESIA
BAGIAN RADIOLOGI
Jl. Bilal No. 24 P. Brayan Darat I Medan 20239
Telp.(061) 6610072-6631380 Fax.(061) 6618457

MEDAN, 28/09/2023
Kepada Yth.
dr. Muhammad Maiz
Di Tempat

Bersama ini kami sampaikan hasil pemeriksaan Radiologi a/n :

Reff. No.	: 7524.09.23.RAD
Nama	: M YUSRIL ARIF
No. Medical	: 00208827
Tanggal Lahir	: 17/05/2000
Data Klinis	: PSMBB.

RADIOLOGI REPORT

THORAX (PA)

Keterangan : Cor: Ukuran normal
Sinus dan diafragma normal
Trachea tampak simetris
Pulmo: Tampak pebercakan pada kedua parahiler. Tidak tampak effusi pleura. Corakan broncho vasculer bertambah.

Kesimpulan : Bronchopneumonia.

Salam Sejawat

RSU IMELDA PEKERJA INDONESIA

Jl. Bilal No.24,Medan.

Telp. (061)6610072, 6631380 Fax.(061)6618457

ID Pasien	208827		Kls. / Kmr.	SAKURA
Nama Pasien	M YUSRIL ARIF		Dari Dokter	Dr.RELIGUS PINEM SpPD-KGEI
Umur / Jenis	23	Male	Keluhan	BAB Berdarah
Alamat	JL.MESJID KOLAM		Diagnosis	PSMBB
			Alat	Olympus
	MEDAN		Obat Premedikasi	Fentanyl
				Propofol

Hasil Pemeriksaan Kolonoskopi

HASIL :

PERINEUM :
Hemorrhoid eksterna (-)

REKTUM :
Hemorrhoid interna garade 1, mukosa sekitarnaya hiperemis, sesile poklip dijumpai soliter.

KOLON :
Sigmoid, desenden, transversum, asenden dan caecum mukosa normal.

KESIMPULAN :

Hemorrhoid Interna gaerde 1
Sesile polip Rekti
Proktitis

SARAN :

Polipektomi

Medan, 03-Oct-2023 8:57:47

RSU IMELDA PEKERJA INDONESIA
JL.BILAL NO. 24, PULO BRAYAN DARAT I
MEDAN - 20239
Telp : 061 6610072
Fax : 061 6618457

PEMERIKSAAN LABORATORIUM

No. Reg/ No. RM	: RJ0000475606 / 00208827	Dokter Pengirim	: dr. Muhammad Maiz
Tanggal Masuk	: 28/09/2023	Ruang Perawatan	: Instalasi Gawat Darurat (IGD)
Nama Pasien	: M YUSRIL ARIF	Analis	: MONICA NILA SARI TARIGAN
Tgl. Periksa	: 28/09/2023 23:57:22	Jam Penerimaan Spesimen	: 23:40 WIB
Tgl Lahir	: 17/05/2000 00:00:00	Alamat	: JL. MESJID KOLAM DUSUN VIII PERCUT SEI TUAN

JENIS PEMERIKSAAN	HASIL	UNIT/ SATUAN	ANGKA NORMAL	METODE
HEMATOLOGI				
Darah Lengkap				
Hemoglobin	14.2	g/dl	P: 13-18 W:12-16	Canggih
Leukosit	11.4	10 *3/ uL	4 - 11	
Jumlah Trombosit	230.000	/ mm3	140.000 - 450.000	
Hematokrit	42.1	%	P: 42 - 56 W:36-47	
Eritrosit	4.88	Juta / mm3	P:4.50 - 4.60 W: 4,10-5,10	
MCV	86	um3	81 - 99	
MCH	29.2	Pgr	27,0 - 31,0	
MCHC	33.9	g/ dl	32,0 - 36,0	
RDW	12.7	%	11,5 - 15.0	
PDW	9.7	%	10,0 - 18,0	
MPV	7.6	um3	6,5 - 11,0	
PCT	0.100	%	0,100 - 0,500	
Hitung Jenis Leukosit				
Eosinofil	2.3	%	1 - 3	
Besofil	0	%	0 - 1	
Netrofil (abs)	5.9	10 *3 / uL	1,56 - 6,13	
Neutrofil	51.5	%	50 - 70	
Limfosit	41.2	%	20 - 40	
Monosit	5.0	%	2 - 8	
Limfosit (abs)	4.7	10 *3 / uL	1,8 - 3,74	
FAAL HATI				
Bilirubin Total/Direk				
Total Bilirubin	2.5	Mg/dl	0.1 - 1.2	
Direc Bilirubin	1.9	Mg/dl	< 0.60	
SGOT	41	u/L	5 - 34	
SGPT	56	u/L	0 - 40	
Alkali Fhosfatase	154	u/L	15 - 220	
TEST GULA DARAH				
Glukosa Ad Random	76	Mg/ dl	<200	

Kausus 7.

RSU. IMELDA PEKERJA INDONESIA

No. R. Medis
Nama
Tgl. Lahir

BANAYA PUTRA
10/06/1983

RM
36
Revisi 02/2010

ELECTROCARDIOGRAPHIC REPORT

Tanggal : 30/8/2023 Pukul 22.55

PHYSICAL DATE

Heigh : 160 Weight : 85 BP : 236/139 mmHg

AUSCULTATION AND OTHER TEST

Rhythm	:	QRS Rate	:	QRS Axis	:	T Axis	: .....
Position	:	P	:	T	:	U	: .....
QR	:	QRS Widht	:	VAT	:	Qt	: .....
ST	:	Q Wave	:	R Wave	:	S.Wave	: .....

Transitional Zone : .....

CONCLUSIONS : Sinus Takikardi 110 x/i

Remark :

Terima kasih.

(.....)

RUMAH SAKIT UMUM IMELDA PEKERJA INDONESIA
BAGIAN JANTUNG (ECHOCARDIOGRAPHY)

Jl. Bilal No. 24 P. Brayan Darat I Medan 20239
Telp (061) 6610072-6631380 Fax (061)6618457

NAMA : Banaya Putra
UMUR : 40 tahun
RM : 216055
JENIS KELAMIN : Laki-Laki

REFF. NO. : 2061-BJ-2023
TANGGAL : 01/09/2023
Tulip

ECHOCARDIOGRAPHY REPORT

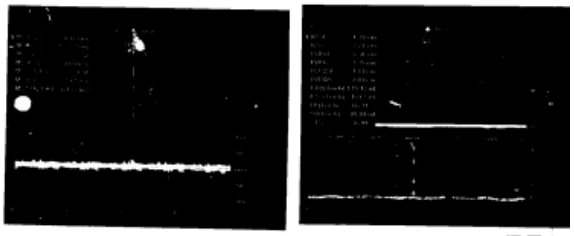

KESAN :
Fungsi sistolik LV baik, EF 60 %
Fungsi diastolik LV terganggu, E/A <1
WMA mobs. global normal/baik
Dimensi : LVH konsentrik
Katup : baik
Kavitas RV baik
Trombus (-)
Lampiran : Sonasi HMD

Terima kasih

dr. Arfian Amin Nasution, SP.JP

RUMAH SAKIT UMUM IMELDA PEKERJA INDONESIA
BAGIAN RADIOLOGI

Jl. Bilal No. 24 P. Brayan Darat I Medan 20239
Telp (061) 6610072-6615380 Fax (061) 6618457

MEDAN, 30/08/2023
Kepada Yth.
dr. Rinaldo Sitepu
Di Tempat

Bersama ini kami sampaikan hasil pemeriksaan Radiologi a/n :

Reff. No.	:	6257.08.23.rad
Nama	:	BANAYA PUTRA
No. Medical	:	00216855
Tanggal Lahir	:	10/06/1983
Data Klinis	:	HT Emergency

RADIOLOGI REPORT

THORAX (PA)

Keterangan : Cor : Ukuran membesar (CTR : +/- 55%)
Sinus dan diafragma normal
Trachea tampak simetris
Paru : Tampak pebercakan pada kedua parahiler. Tidak tampak effusi pleura. Corakan broncho vasculer bertambah

Kesimpulan : Cardiomegali.
Bronchopneumonia.

Salam Sejawat

RUMAH SAKIT UMUM IMELDA PEKERJA INDONESIA
BAGIAN RADIOLOGI

Jl. Bilal No. 24 P. Brayan Darat I Medan 20239
Telp (061) 6610072-6615380 Fax (061) 6618457

MEDAN, 02/09/2023
Kepada Yth.
dr. Lili Syarief, Sp.Pd
Di Tempat

Bersama ini kami sampaikan hasil pemeriksaan Radiologi a/n :

Reff. No.	:	1136-S.23.LN
Nama	:	BANAYA PUTRA
No. Medical	:	00216855
Tanggal Lahir	:	10/06/1983
Data Klinis	:	Susp Hydronefrosis.

RADIOLOGI REPORT

CT WHOLE ABDOMEN

Keterangan : NCCT : Telah dilakukan Ct Scan Abdomen Non contras potongan axial dengan ketebalan 5.0 dan 1.0 mm di peroleh hasil sbb :
Hepar : Ukuran normal,parencyhm homogen,tidak ada SOL,ductus billiaris intra dan extra hepatal normal,vena porta normal.Lien : Ukuran normal,parenchym homogen,vena lienalis normal,tidak ada SOL.Gall blader : Ukuran normal,parenchym homogen,tidak ada SOL,tidak ada batu.Pancreas : Ukuran normal,parenchym homogen,ductus pancreaticus normal.Ginjal R-L : Ukuran kedua ginjal mengecil,outline ireguler,echo parenchym meningkat,Tampak tanda - tanda bendungan pada kedua PCS dan ureter,PCS tampak sedikit melebar,tampak lesi hyperdens pada full bawah ginjal kiri. Tampak massa cysic multiple berkapsul ukuran bervariasi pada kedua ginjal.Aorta : Tidak tampak pembesaran KGB paraaorta dan paraliaca. Blass : bentuk dan ukuran normal, tidak tampak massa maupun batu didalamnya.

Kesimpulan : Proses cronis parenkim kedua ginjal (GGK).
Polycystic kidney disease disertai Pyelocalyectasis bilateral.
Nefrolithiasis sinistra.

Bagaimana dengan LAB ?

Salam Sejawat

RSU IMELDA PEKERJA INDONESIA
JL.BELAL NO. 24, PULO BRAYAN DARAT I
MEDAN - 20239
Telp : 061 6610072
Fax : 061 6618457

PEMERIKSAAN LABORATORIUM

No. Reg/ No. RM : RJ0000471161 / 00216855
Tanggal Masuk : 30/08/2023
Nama Pasien : BANAYA PUTRA
Tgl. Periksa : 30/08/2023 23:32:34
Tgl Lahir : 10/06/1983 00:00:00

Dokter Pengirim : dr. Rinaldo Sitepu
Ruang Perawatan : Instalasi Gawat Darurat (IGD)
Analis : ITA YUNITA
Jam Penerimaan Spesimen : 22 Vr 1046
Alamat : JL PANCING III GG BAROKAH NO 32 C INDRA KASIH MEDAN TEMBUNG MEDAN

JENIS PEMERIKSAAN	HASIL	UNIT/ SATUAN	ANGKA NORMAL	METODE
HEMATOLOGI				
Darah Lengkap				
Hemoglobin	10.6	g/dl	P: 13-18 W:12-16	Cangga
Leukosit	13.6	10 *3/ uL	4 - 11	
Jumlah Trombosit	340.000	/ mm3	140.000 - 450.000	
Hematokrit	30.5	%	P: 42 - 56 W:36-47	
Eritrosit	3.34	Juta / mm3	P:4.50 - 4.60 W: 4,10-5,10	
MCV	91.2	um3	81 - 99	
MCH	31.9	Pgr	27,0 - 31,0	
MCHC	34.9	g/ dl	32,0 - 36,0	
RDW	12.6	%	11,5 - 15.0	
PDW	11.2	%	10,0 - 18,0	
MPV	8.7	um3	6,5 - 11,0	
PCT	0.29	%	0,100 - 0,500	
Hitung Jenis Leukosit				
Eosinofil	2.0	%	1 - 3	
Basofil	0	%	0 - 1	
Netrofil (abs)	10.8	10 *3 / uL	1,56 - 6,13	
Neutrofil	78.5	%	50 - 70	
Limfosit	15.8	%	20 - 40	
Monosit	3.7	%	2 - 8	
Limfosit (abs)	2.1	10 *3 / uL	1,8 - 3,74	
TEST GULA DARAH				
Glukosa Ad Random	267	Mg/ dl	<200	
FAAL GINJAL				
Ureum/Urea N	72	Mg/dl	13 - 50	
Creatinin	2.65	Mg/dl	P : 0.7 - 1.4 W : 0.6 - 1.1	
ELEKTROLIT				
Elektrolit Lengkap				
Natrium	136	mmol/ L	135 - 150	ISE
Kalium	4.1	mmol/ L	3.6 - 5.5	
Chloride	105	mmol/ L	96 - 108	

Kasus 8

MEDAN, 08/01/2024
Kepada Yth.
dr. Lili Syarief, Sp.Pd
Di Tempat

Bersama ini kami sampaikan hasil pemeriksaan Radiologi a/n :

Reff. No. : 0012.01.24.USG
Nama : RUSTAM DAMANIK
No. Medical : 00301720
Tanggal Lahir : 31/12/1961
Data Klinis : CKD

RADIOLOGI REPORT

USG KIDNEY & BLADDER

Keterangan : Ginjal kanan : Ukuran mengecil +/- 7,82 x 3,72 cm, outline irreguler,echo parenchym meningkat disertai bendungan pada sistem pelvo calyses dan ureter, tidak tampak batu didalamnya. Ginjal kiri : Ukuran mengecil +/- 7,53 x ,13 cm, outline irreguler,echo parenchym meningkat disertai bendungan pada sistem pelvo calyses dan ureter,tampak lesi hypedens multiple Uk +/- 1,88 x 0,79 x 0,66 cm. Blass : Ukuran normal, tidak tampak massa maupun batu.

Kesimpulan : Proses cronis parenkim kedua ginjal (GGK).
Hydronefrosis Sinistra disertai nefrolithiasis Multiple.

Saran : Sebaiknya dilakukan Ct Abdomen.

MEDAN, 04/01/2024
Kepada Yth.
dr. Muhammad Maiz
Di Tempat

Bersama ini kami sampaikan hasil pemeriksaan Radiologi a/n :

Reff. No. : 0089.01.24.rad
Nama : RUSTAM DAMANIK
No. Medical : 00301720
Tanggal Lahir : 31/12/1961
Data Klinis : CHF

RADIOLOGI REPORT

THORAX (PA)

Keterangan : Cor : Ukuran membesar (CTR : +/- 57%)
Sinus dan diafragma normal
Trachea tampak simetris
Paru : Tampak infiltrat pada kedua parahiler. Tidak tampak effusi pleura. Corakan broncho vasculer bertambah

Kesimpulan : Cardiomegali.
Pneumonia.

NAMA
UMUR
RM
JENIS KELAMIN

RUSTAM DAMANIK
31/12/1961
Laki - laki

REFF. NO. : 0013. 01. 24. Echo
TANGGAL : 07 / 01 / 24.

ECHOCARDIOGRAPHY REPORT

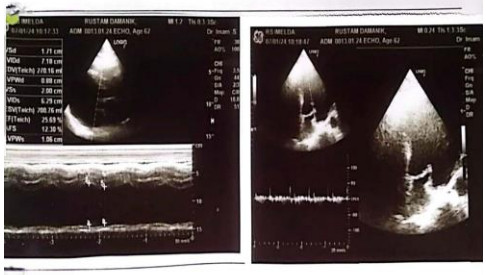

FUNGSI SISTOLIK LV : menurun. EF : 25 %
FUNGSI DIASTOLIK LV : terganggu
WALLMOTION : Akinetik posterior, Hipokinetik lainnya

DIMENSI : LA dilatasi LVH Eccentric
KATUP : MR mild TR mild AR mild
KONTRAKTILITAS RV : menurun TAPSE 12
LAIN-LAIN : PAP ?

KESAN : CHF ec CAD HHD

ELECTROCARDIOGRAPHIC REPORT

Tanggal : 5 Jan 2024 Pukul 01 52 : 47

PHYSICAL DATE

Heigh : 165 cm Weight : 70 kg BP : 120/90 mmHg

AUSCULTATION AND OTHER TEST

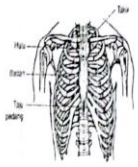

Rhythm : ..... QRS Rate : ..... QRS Axis : ..... T Axis : .....
Position : ..... P : ..... T : ..... U : .....
QR : ..... QRS Widht : ..... VAT : ..... Qt : .....
ST : ..... Q Wave : ..... R Wave : ..... S.Wave : .....
Transitional Zone : ....

CONCLUSIONS : Sinus tachy

Remark : .....

Reg/ No. RM : RJ0000489828 / 00301720
ıggal Masuk : 04/01/2024
ma Pasien : RUSTAM DAMANIK
l. Periksa : 04/01/2024 23:59:17
ıl Lahir : 31/12/1961 00:00:00

Dokter Pengirim : dr. Muhammad Maiz
Ruang Perawatan : Instalasi Gawat Darurat (IGD)
Analis : MONICA NILA SARI TARIGAN
Jam Penerimaan Spesimen : 23.35 WIB
Alamat : DUSUN I, TANAH MERAH, KEC. AIR PUTIH

JENIS PEMERIKSAAN	HASIL	UNIT/ SATUAN	ANGKA NORMAL	METODE
EMATOLOGI				
Darah Lengkap				
Hemoglobin	11.8	g/dl	P: 13-18 W:12-16	Canggih
Leukosit	9.8	10 *3/ uL	4 - 11	
Jumlah Trombosit	240.000	/ mm3	140.000 - 450.000	
Hematokrit	35.5	%	P: 42 - 56 W:36-47	
Eritrosit	4.21	Juta / mm3	P:4.50 - 4.60 W: 4,10-5,10	
MCV	84	um3	81 - 99	
MCH	28.0	Pgr	27,0 - 31,0	
MCHC	33.2	g/ dl	32,0 - 36,0	
RDW	13.4	%	11,5 - 15.0	
PDW	10.0	%	10,0 - 18,0	
MPV	7.6	um3	6,5 - 11,0	
PCT	0.100	%	0,100 - 0,500	
Hitung Jenis Leukosit				
Eosinofil	2.6	%	1 - 3	
Basofil	0	%	0 - 1	
Netrofil (abs)	7.8	10 *3 / uL	1,56 - 6,13	
Neutrofil	78.2	%	50 - 70	
Limfosit	16.2	%	20 - 40	
Monosit	3.0	%	2 - 8	
Limfosit (abs)	1.5	10 *3 / uL	1,8 - 3,74	
TEST GULA DARAH				
Glukosa Ad Random	110	Mg/ dl	<200	
FAAL GINJAL				
Ureum/Urea-N	71	Mg/dl	13 - 50	
Creatinin	3.0	Mg/dl	P : 0.7 - 1.4 W : 0.6 - 1.1	

No. Reg/ No. RM : RJ0000489828 / 00301720
Tanggal Masuk : 04/01/2024
Nama Pasien : RUSTAM DAMANIK
Tgl. Periksa : 04/01/2024 23:59:28
Tgl Lahir : 31/12/1961 00:00:00

Dokter Pengirim : dr. Muhammad Maiz
Ruang Perawatan : Instalasi Gawat Darurat (IGD)
Analis : MONICA NILA SARI TARIGAN
Jam Penerimaan Spesimen : 23.35 WIB
Alamat : DUSUN I, TANAH MERAH, KEC. AIR PUTIH

JENIS PEMERIKSAAN	HASIL	UNIT/ SATUAN	ANGKA NORMAL	METODE
ELEKTROLIT				
Elektrolit Lengkap				
Natrium	115	mmoL/ L	135 - 150	ISE
Kalium	3.3	mmoL/ L	3.6 - 5.5	
Chlorida	100	mmoL/ L	96 - 108	
Analisa Gas Darah				
pH	7.385		7,35 - 7,45	Canggih
PCO2	19.7	mmHg	35 - 45	
PO2	157	mmHg	80 - 105	
HCO3	11.9	mmol/L	22 - 26	
CO2 Total	12.5	mmol/L	23 - 27	
Base Excess	- 13.9	mmol/L	-2 - 3	
O2 Saturated	98.0	%	95 - 98	

Interpretasi Klinik : Hiponatremia + hipokalemia

MEDAN, 04/01/2024
Salam Sejawat

No. Reg/ No. RM	: RI0000489828 / 00301720	Ruang Perawatan	:Intensive Care Unit (ICU)
Tanggal Masuk	: 04/01/2024	Analis	:KIKI JULIANTIKA SARI
Nama Pasien	: RUSTAM DAMANIK	Tgl. Periksa / Jam	:05/01/2024 11:56:33
Tanggal Lahir	: 31/12/1961	Jam Penerimaan Spesimen	: 11:38 WB
Dokter Pengirim	: dr. Lili Syarief, Sp.Pd	Alamat	:DUSUN I, TANAH MERAH, KEC. AIR PUTIH

JENIS PEMERIKSAAN	HASIL	UNIT/ SATUAN	ANGKA NORMAL	METODE
FAAL GINJAL				
Creatinin	2.95	Mg/di	P : 0.7 - 1.4 W : 0.6 - 1.1	

Interpretasi Klinik :

MEDAN, 05/01/2024
Salam Sejawat

No. Reg/ No. RM	: RI0000489828 / 00301720	Ruang Perawatan	:Ruang Rawat Sakura
Tanggal Masuk	: 04/01/2024	Analis	:KIKI JULIANTIKA SARI
Nama Pasien	: RUSTAM DAMANIK	Tgl. Periksa / Jam	:08/01/2024 06:33:59
Tanggal Lahir	: 31/12/1961	Jam Penerimaan Spesimen	: 06:00 WIB
Dokter Pengirim	: dr. Lili Syarief, Sp.Pd	Alamat	:DUSUN I, TANAH MERAH, KEC. AIR PUTIH

JENIS PEMERIKSAAN	HASIL	UNIT/ SATUAN	ANGKA NORMAL	METODE
ELEKTROLIT				
Elektrolit Lengkap				
Natrium	129	mmoL/ L	135 - 150	ISE
Kalium	3.6	mmoL/ L	3.6 - 5.5	
Chlorida	101	mmoL/ L	96 - 108	

Kasus 9

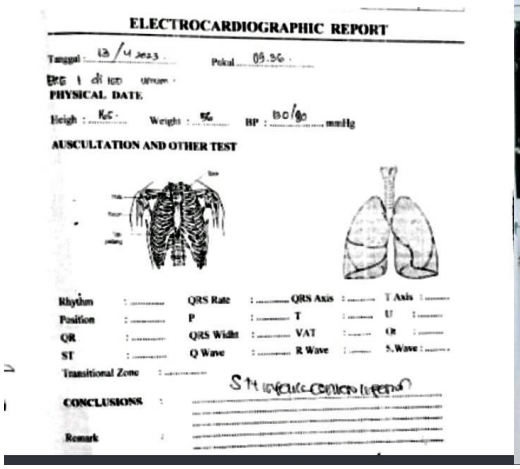

ELECTROCARDIOGRAPHIC REPORT

Tanggal : 13 / 4 2023 Pukul : 09.56

Pasien di ruang umum

PHYSICAL DATE

Height : 165 Weight : 56 BP : 130/90 mmHg

AUSCULTATION AND OTHER TEST

Rhythm	:	QRS Rate	:	QRS Axis	:	T Axis	:
Position	:	P	:	T	:	U	:
QR	:	QRS Width	:	VAT	:	QR	:
ST	:	Q Wave	:	R Wave	:	S.Wave	:
Transitional Zone	:						

CONCLUSIONS : ST infarction (anterior)

Remark :

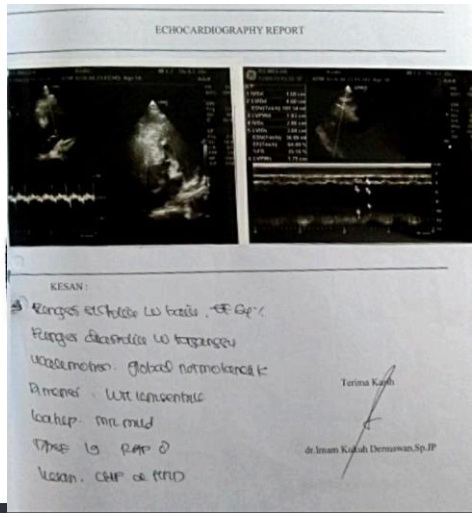

ECHOCARDIOGRAPHY REPORT

KESAN :

Terima Kasih

dr.Imam Kudah Dermawan,Sp.JP

MEDAN, 13/04/2023
Kepada Yth.
dr. Elihar Dedi Saputra Harianja
Di Tempat

Bersama ini kami sampaikan hasil pemeriksaan Radiologi a/n :

Staff No. : 0532.S.23.3
Nama : KUALO
No. Medical : 00291463
Tanggal Lahir : 20/02/1965
Data Klinis : Penurunan Kesadaran

RADIOLOGI REPORT

CT HEAD SCAN

Keterangan : NCCT : Dilakukan CT - Scan head non contras potongan axial ketebalan 5.0 mm & 1.0 mm di peroleh hasil sbb :
Infratentorial,ventricle IV dan cerebellum serta pons normal
Tampak lesi hyperdens pada occipital kiri dengan Vol +/- 4,3 cc disertai kalsifikasi
Sulcy gyri corticalis dan fisura sylvii normal
Ventricle III & lateralis normal
Tidak tampak mid line shift
Tidak tampak fracture pada tulang calvaria

Kesimpulan : Perdarahan intracerebral pada occipital kiri dengan kalsifikasi.

MEDAN, 19/04/2023
Kepada Yth.
dr. Andre, SpBS
Di Tempat

Bersama ini kami sampaikan hasil pemeriksaan Radiologi a/n :

Staff No. : 0551.S.23.2
Nama : KUALO
No. Medical : 00291463
Tanggal Lahir : 20/02/1965
Data Klinis : Cerbri Infark + hipertensi + susp stroke.

RADIOLOGI REPORT

CT HEAD SCAN

Keterangan : Kontrol Ct Scan,dibanding Ct Scan Tgl : 13-04-2023
NCCT : Dilakukan CT - Scan head non contras potongan axial ketebalan 5.0 mm & 1.0 mm di peroleh hasil sbb :
Infratentorial,ventricle IV dan cerebellum serta pons normal
masih tampak lesi hyperdens pada occipital kiri dengan Vol +/- 4,3 cc disertai kalsifikasi Tampak sedikit perbaikan
Sulcy gyri corticalis dan fisura sylvii normal
Ventricle III & lateralis normal
Tidak tampak mid line shift
Tidak tampak fracture pada tulang calvaria

Kesimpulan : Perdarahan intracerebral pada occipital kiri dengan kalsifikasi sedikit perbaikan

MEDAN, 15/04/2023
Kepada Yth.
dr. Andika Pradana, Sp P
Di Tempat

ama ini kami sampaikan hasil pemeriksaan Radiologi a/n :

No.	: 2190.04.23.rad
na	: KUALO
Medical	: 00291463
gal Lahir	: 20/02/1965
a Klinis	: Pneumonia.

RADIOLOGI REPORT

THORAX (PA)

Gambaran : Cor : Ukuran normal
Sinus dan diafragma normal
Trachea tampak simetris
Paru : Tampak bercak infiltrat pada lapangan atas kedua paru dan parahiler. Tidak tampak effusi pleura.
Corakan broncho vascuier bertambah

Kesimpulan : TB Paru.

Reg/ No. RM	: RI0000453457 / 00291463	Ruang Perawatan	Ruang Stroke Unit
Tanggal Masuk	: 13/04/2023	Analis	Fadila Nataiva Sudirman
Nama Pasien	: KUALO	Tgl. Periksa / Jam	14/04/2023 09.29.16
Tanggal Lahir	: 20/02/1965	Jam Penerimaan Spesimen	09.20 WIB
Dokter Pengirim	: dr. Silvana, Sp.S	Alamat	: JL.BAKTI ABRI I GG.MELATI,PADANG MATINGGI LESTARI,PADANG SIDEMPUAN SELATAN

JENIS PEMERIKSAAN	HASIL	UNIT/ SATUAN	ANGKA NORMAL	METODE
PROFIL LIPID				
Cholestrol Total	101	mg/dl	< 200	Cangah
HDL Cholestrol	35	mg/dl	> 55	
LDL Cholestrol	52	mg/dl	< 110	
Trigliserida	70	mg/dl	< 160	
FAL GINJAL				
Asam Urat	6.46	Mg/dl	P : 3.2 - 7.2 W : 2.5 - 6.2	

Interpretasi Klinik :

MEDAN, 14/04/2023
Salam Sejawat

dr. Fani Ade Irma, Sp.PK

Reg/ No. RM	: RI0000453457 / 00291463	Dokter Pengirim	dr. Elihar Dedi Saputra Hananja
Tanggal Masuk	: 13/04/2023	Ruang Perawatan	Instalasi Gawat Darurat (IGD)
Nama Pasien	: KUALO	Analis	ITA YUNITA
Tgl. Periksa	: 13/04/2023 08.41.54	Jam Penerimaan Spesimen	08.41 WIB
Tgl. Lahir	: 20/02/1965 00.00.00	Alamat	JL.BAKTI ABRI I GG.MELATI,PADANG MATINGGI LESTARI,PADANG SIDEMPUAN SELATAN

JENIS PEMERIKSAAN	HASIL	UNIT/ SATUAN	ANGKA NORMAL	METODE
HEMATOLOGI				
Darah Lengkap				Cangah
Hemoglobin	14.6	g/dl	P: 13-18 W: 12-16	
Leukosit	19.0	10 *3/ uL	4 - 11	
Jumlah Trombosit	267.000	/ mm3	140.000 - 450.000	
Hematokrit	41.9	%	P: 42 - 56 W: 36-47	
Eritrosit	5.50	Juta / mm3	P:4.50 - 4.60 W: 4.10-5.10	
MCV	76.1	um3	81 - 99	
MCH	26.6	Pgr	27,0 - 31,0	
MCHC	35.0	g/ dl	32,0 - 36,0	
RDW	12.7	%	11,5 - 15.0	
PDW	11.6	%	10,0 - 18,0	
MPV	9.8	um3	6,5 - 11,0	
PCT	0.200	%	0,100 - 0,500	
Hitung Jenis Leukosit				
Eosinofil	8.5	%	1 - 3	
Basofil	0	%	0 - 1	
Netrofil (abs)	13.0	10 *3 / uL	1,56 - 6,13	
Neutrofil	67.7	%	50 - 70	
Limfosit	11.8	%	20 - 40	
Monosit	12.0	%	2 - 8	
Limfosit (abs)	2.2	10 *3 / uL	1,8 - 3,74	
TEST GULA DARAH				
Glukosa Ad Random	157	Mg/ dl	<200	
FAAL GINJAL				
Ureum/Urea N	35	Mg/dl	13 - 50	
Creatinin	0.65	Mg/dl	P : 0.7 - 1.4 W : 0.6 - 1.1	

Halaman 1 dari 2

JENIS PEMERIKSAAN	HASIL	UNIT/ SATUAN	ANGKA NORMAL	METODE
ELEKTROLIT				ISE
Elektrolit Lengkap				
Natrium	135	mmol/ L	135 - 150	
Kalium	3.4	mmol/ L	3.6 - 5.5	
Klorida	100	mmol/ L	96 - 108	
Analisa Gas Darah				Cangah
pH	7.348		7,35 - 7,45	
PCO2	29.2	mmHg	35 - 45	
PO2	132	mmHg	80 - 105	
HCO2	16.0	mmol/L	22 - 26	
HCO3	16.9	mmol/L	23 - 27	
CO2 Total	9.8	mmol/L	-2 - 3	
Base Excess				
O2 Saturasi	98.9	%	95 - 98	

Interpretasi Klinik : Lokosistosis

MEDAN, 13/04/2023
Salam Sejawat

No. Reg. No. RM	: RI0000453457 / 00291463	Ruang Perawatan	Ruang Rawat Tulip
Tanggal Masuk	: 13/04/2023	Analis	WINDA DAMANIK
Nama Pasien	: KUALO	Tgl. Periksa / Jam	18/04/2023 22:12:46
Tanggal Lahir	: 20/02/1965	Jam Penerimaan Spesimen	Sj : 14:34 h
Dokter Pengirim	: dr. Nuryunita Nainggolan, Sp.P	Alamat	JL.BAKTI ABRI I GG.MELATI,PADANG MATINGGI LESTARI,PADANG SIDEMPUAN SELATAN

JENIS PEMERIKSAAN	HASIL	UNIT/ SATUAN	ANGKA NORMAL	METODE
HEMATOLOGI				
Darah Lengkap				
Hemoglobin	12.8	g/dl	P: 13-18 W:12-16	Cangph
Leukosit	15.1	10 *3/ ul.	4 - 11	
Jumlah Trombosit	355.000	/ mm3	140.000 - 450.000	
Hematokrit	37.3	%	P: 42 - 56 W:36-47	
Eritrosit	4.84	Juta / mm3	P:4.50 - 4.80 W: 4.10-5.10	
MCV	77	um3	81 - 99	
MCH	26.5	Pgr	27,0 - 31,0	
MCHC	34.5	g/ dl	32,0 - 36,0	
RDW	12.7	%	11,5 - 15,0	
PDW	12.0	%	10,0 - 18,0	
MPV	9.9	um3	6,5 - 11,0	
PCT	0.350	%	0,100 - 0,500	
Hitung Jenis Leukosit				
Eosinofil	1.8	%	1 - 3	
Basofil	0	%	0 - 1	
Netrofil (abs)	10.3	10 *3 / ul.	1,56 - 6,11	
Neutrofil	67.3	%	50 - 70	
Limfosit	20.9	%	20 - 40	
Monosit	10.0	%	2 - 8	
Limfosit (abs)	3.1	10 *3 / ul.	1,8 - 3,74	

Interpretasi Klinik :

MEDAN, 18/04/2023
Salam Sejawat

dr. [illegible] Sp.PK

Kasus 10.

RSU IMELDA PEKERJA INDONESIA

No Reg / RM	: 22626 / 305595
Nama Pasien	: P RIMHOT LUMBAN TOBING
Tgl Lahir	: 19/03/1976
Jenis Kelamin	: Laki-Laki

Masuk	25/04/2024 / 16:40:00 WIB
Keluar	29/04/2024 / 17:00:00 WIB
Kelas	Ruang Rawat Sakura / Kelas III

RINGKASAN PASIEN KE (DISCHARGE SUMMA

Pasien Di Rawat	Nyeri dada(+), dada terasa panas tembus ke belakang(+), keringat dingin, mual(+), muntah(+
	Nyeri dada(+) hilang timbul memberat pagi ini, dada terasa panas tembus ke belakang(+), ke dingin, mual(+), muntah(+)
Pemeriksaan Fisik	Suhu : 36 °C Tinggi Badan : 158 Cm Nadi : 78 x/i Tekanan Darah : 110/70 mmHg. Berat Badan : 58 Kg, Respirasi : 20 x/i G (E,V,M) : 15, Kesadaran : CM - Abdomen : Soepel peristaltik(+) - Ekstremitas Superior : Akral hangat(+) - Ekstremitas Inferior : Akral hangat(+)
Pemeriksaan Penunjang	Tgl. 25/04/2024 : - THORAX (AP) Kesimpulan : Bronchopneumonia.
Diagnosa Masuk	UAP dd/ NSTEMI + CHF ec CAD
Pengobatan dan Tindakan	Pengobatan : APTOR 100 MG TAB, VASOLA (FONDAPARINUX) 0.5 ML VENAX, FUROSEM 10MG/ML / ROXEMID INJ, ISDN 5 MG TAB, NACL 0,9% 500 ML INF, RANITIDIN 25 MG/ML SUCRALFATE 100 MG SYR - TINDAKAN ; ECHOCARDIOGRAPHY + NEBULIZER
Perkembangan selama rawat	Tgl. 25/04/2024 Nyeri dada(+) hilang timbul memberat pagi ini, dada terasa panas tembus ke belakang(+), keringat dingin, mual(+), muntah(+), TD : 107/59mmHg, HR : 50x/i, RR : 20x/i, Tem 36°C, Skala nyeri 4. Tgl. 26/04/2024 Nyeri dada ber(-), keringat dingin, mual(+), muntah(+), sesak nafas(+), batuk(+) ronchi(+), TD : 96/73mmHg, HR : 82x/i, RR : 24x/i, Temp : 36.2°C, Skala nyeri 3. Tgl. 27/04/2024 Nyeri dada ber(-) mual(-), sesak nafas(+), batuk(+), ronchi(+), TD : 110/64mmH 48x/i, RR : 23x/i, Temp : 36.1C°, Skala nyeri 2. Tgl. 28/04/2024 Nyeri dada(+), sesak nafas(+), TD : 124/81mmHg, HR : 81x/i, RR : 20x/i, Temp 36.4°C, Skala nyeri 3, R/terapi : flunarizine 1x1. Tgl. 29/04/2024 Nyeri dada ber(-), sesak nafas(-), TD : 118/63mmHg, HR : 53x/i, RR : 20x/i, Tem 36.4°C. Pasien boleh PBJ.
Diagnosa Akhir	NSTEMI + CHF ec HHD + Pneumonia
Kondisi Pasien Saat Pasien Pulang	PBJ membaik ; ACETOSAL 100 MG TAB, ATORVASTATIN 20 MG TAB, BISOPROLOL 2.5 MG CEFIXIME 200 MG CAP, CLOPIDOGREL 75 MG TAB, FLUNARIZIN 5 MG TAB, FUROSEMIDE TAB, ISDN 5 MG TAB
Rencana Tindak Lanjut	Kontrol Ke Poliklinik Spesialis Jantung dan pembuluh Tgl : 07/05/2024
Edukasi	- Makan makanan yang bergizi - Banyak istirahat - Hindari stres - Konsumsi obat sesuai aturan dokter - Kontrol sesuai jadwwal

Medan, 29/04/2024 / 17:00:00 WIB

DPJP

dr. IMAM KUKUH DARMAWAN, Sp. JP
(Nama & Tanda Tangan)

Pasien / Keluarga

(Nama & Tanda Tangan)

RUMAH SAKIT UMUM IMELDA PEKERJA INDONESIA
BAGIAN JANTUNG (ECHOCARDIOGRAPHY)

NAMA :
UMUR : G
RM :
JENIS KELAMIN :

REFF NO : 0261/04/24/Echo
TANGGAL : 29/04/2024

ECHOCARDIOGRAPHY REPORT

FUNGSI SISTOLIK LV : Baik . EF 66%
FUNGSI DIASTOLIK LV : terganggu
WALLMOTION : Global normokinesia

DIMENSI : LVH konsentrik
KATUP : AR mild
KONTRAKTILITAS RV : Baik . TAPSE 1P
LAIN-LAIN : RAP3

KESAN : CHF ec HHP

Terima Kasih

dr.Imam Kukuh Darmawan,Sp

RSU IMELDA PEKERJA INDONESIA
Jln. Bilal No.24, Pulo Brayan Darat I, Kec. Medan Timur, Sumut
Email : imeldapood2018@gmail.com - Telp : 061 6610072 - Website : rsuimelda.com

UNIT RADIOLOGI

No Reg / No RM	R122626/305595
Tanggal / Masuk	25/04/2024
Nama Pasien	P RIMHOT LUMBAN TOBING
Tanggal Lahir	19/03/1976 / 48 Tahun
Jenis Kelamin	Laki-Laki
Alamat	DUSUN VII TANJUNG SELAMAT PERCUT SEI TUAN DELI SERDANG
Dokter Kirim	hipertensi
Dokter Pengirim	dr. Andry Marsal
Ruang Perawatan	Instalasi Gawat Darurat (IGD)
Tanggal Periksa	25/04/2024 - 17:24:24
Radiografer	Nur Asiyah Nasuha G

RADIOLOGI REPORT

THORAX (AP)

Keterangan
Cor : Ukuran membesar (CTR =/> 60%)
Sinus dan diafragma normal
Trachea tampak simetris
Paru : Tampak pebercakan pada kedua parahilar. Tidak tampak effusi pleura. Corakan bronchovascular bertambah.

Kesimpulan
Bronchopneumonia.

Medan, 25/04/20
Salam Sejah

dr. Robert Sinurat

dr. Robert Sinurat,Sp

RSU IMELDA PEKERJA INDONESIA
Jln. Bilal No.24, Pulo Brayan Darat I, Kec. Medan Timur, Sumut
Email : imeldapood2018@gmail.com - Telp : 061 6610072 - Website : rsuimelda.com

HASIL PEMERIKSAAN LABORATORIUM

No Reg / No RM	R122626/305595
Tanggal / Masuk	25/04/2024
Nama Pasien	P RIMHOT LUMBAN TOBING
Tanggal Lahir	19/03/1976
Umur	48 Tahun 1 Bulan
Jenis Kelamin	Laki-Laki
Alamat	DUSUN VII TANJUNG SELAMAT PERCUT SEI TUAN DELI SERDANG
Dokter Pengirim	dr. Andry Marsal
Ruang Perawatan	Instalasi Gawat Darurat (IGD)
Asalan	Mentor Nila Sari Tarigan, AMd. AK
Tgl Periksa	25/04/2024
Jam Terima Spesimen	16:50:00
Jam Selesai Hasil	17:15:00

JENIS PEMERIKSAAN	HASIL	SATUAN	ANGKA NORMAL	METODE
HEMATOLOGI				
Darah Lengkap				
Hemoglobin	12.4	g/dl	P: 13-18 W:12-16	Cangggh
Leukosit	10.3	10 *3 / uL	4 - 11	
Jumlah Trombosit	250.000	/ mm3	140.000 - 450.000	
Hematokrit	37.3	%	P: 42 - 36 W:36-47	
Eritrosit	4.50	Juta / mm3	P.4.50 - 4.60 W: 4,10-5,10	
MCV	82	um3	81 - 99	
MCH	27.6	Pgr	27,0 - 31,0	
MCHC	33.4	g/ dl	32,0 - 36,0	
RDW	13.0	%	11.5 - 15.0	
PDW	10.0	%	10.0 - 18.0	
MPV	7.6	um3	6,5 - 11,0	
PCT	0.100	%	0,100 - 0,500	
Eosinofil	2.9	%	1 - 3	
Basofil	0	%	0 - 1	
Netrofil (abs)	7.7	10 *3 / uL	1,50 - 6,33	
Neutrofil	73.7	%	50 - 70	
Limfosit	17.4	%	20 - 40	
Monosit	6.0	%	2 - 8	
Limfosit (abs)	1.7	10 *3 / uL	1,8 - 3,74	
FAAL GINJAL				
Ureum/Urea-N	41	Mg/di	13 - 50	
Creatinin	0.97	Mg/di	P : 0.7 - 1.4 W : 0.6 - 1.1	
TEST GULA DARAH				
Glukosa Ad Random	169	Mg/ di	<200	
ELEKTROLIT				
Elektrolit Lengkap				
Natrium	131	mmoL/ L	135 - 150	ISE
Kalium	3.6	mmoL/ L	3.6 - 5.5	
Chlorida	103	mmoL/ L	96 - 108	

Kasus 11

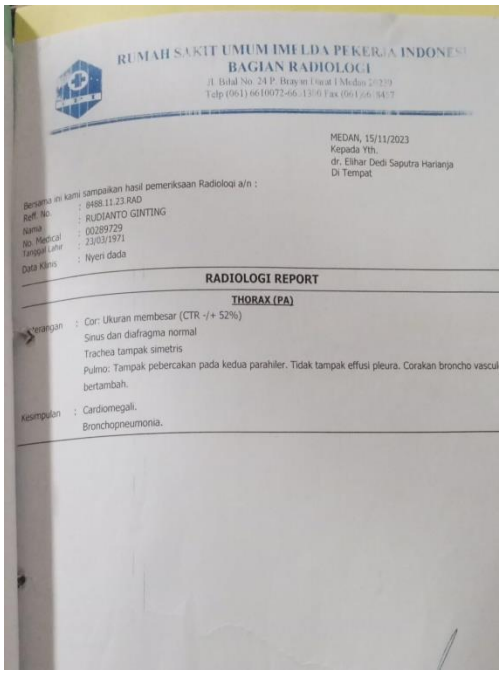

RUMAH SAKIT UMUM IMELDA PEKERJA INDONESIA
BAGIAN RADIOLOGI
Jl. Bilal No. 24 P. Brayan Darat I Medan 20239
Telp (061) 6610072-66-13/0 Fax (061)66 84817

MEDAN, 15/11/2023
Kepada Yth.
dr. Elihar Dedi Saputra Harianja
Di Tempat

Bersama ini kami sampaikan hasil pemeriksaan Radiologi a/n :

Reff. No. : 8488.11.23.RAD
Nama : RUDIANTO GINTING
No. Medical : 00289729
Tanggal Lahir : 23/03/1971
Data Klinis : Nyeri dada

RADIOLOGI REPORT

THORAX (PA)

Keterangan : Cor: Ukuran membesar (CTR -/+ 52%)
Sinus dan diafragma normal
Trachea tampak simetris
Pulmo: Tampak pebercakan pada kedua parahiler. Tidak tampak effusi pleura. Corakan broncho vascul bertambah.

Kesimpulan : Cardiomegali.
Bronchopneumonia.

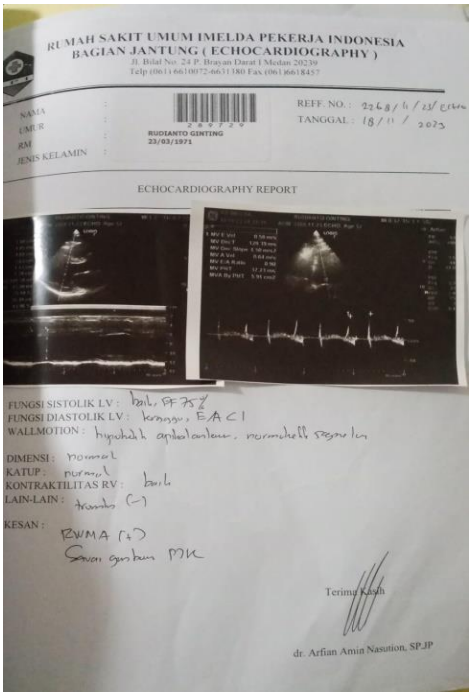

RUMAH SAKIT UMUM IMELDA PEKERJA INDONESIA
BAGIAN JANTUNG (ECHOCARDIOGRAPHY)
Jl. Bilal No. 24 P. Brayan Darat I Medan 20239
Telp (061) 6610072-6631180 Fax (061)6618457

NAMA :
UMUR :
RM :
JENIS KELAMIN :

RUDIANTO GINTING
23/03/1971

REFF. NO. : 2268/11/23/Echo
TANGGAL : 18/11/2023

ECHOCARDIOGRAPHY REPORT

FUNGSI SISTOLIK LV : baik, EF 75%
FUNGSI DIASTOLIK LV : kurang, E/A < 1
WALLMOTION : hipokinesis apikolateral, normokinesis segmental lain

DIMENSI : normal
KATUP : normal
KONTRAKTILITAS RV : baik
LAIN-LAIN : trombus (-)

KESAN :
RWMA (+)
Saran gantung MK

Terima Kasih

dr. Arfian Amin Nasution, SP.JP

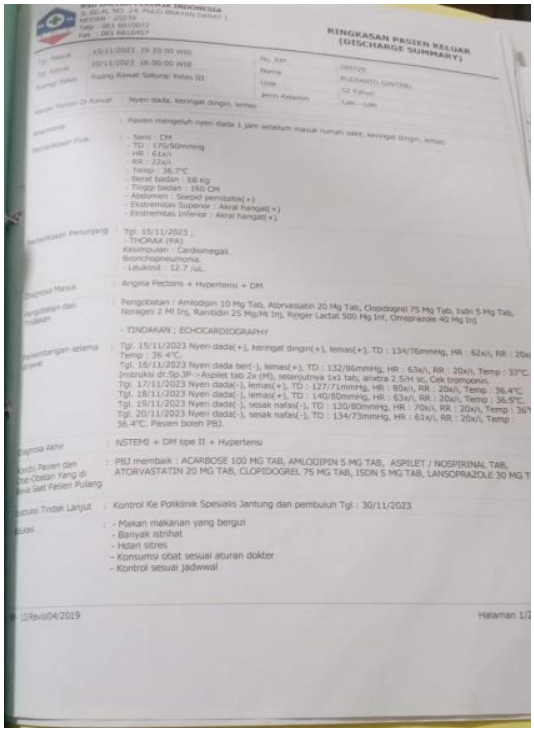

RSU IMELDA PEKERJA INDONESIA
Jl. BILAL NO. 24, PALO BRAYAN DARAT I
MEDAN 20239
Telp : 061 6610072
Fax : 061 6618457

RINGKASAN PASIEN KELUAR (DISCHARGE SUMMARY)

Tgl. Masuk : 15/11/2023 19:10:00 WIB
Tgl. Keluar : 20/11/2023 16:00:00 WIB
Bangsal / Kelas : Ruang Rawat Gabungan/ Kelas III
No. RM : 289705
Nama : RUDIANTO GINTING
Umur : 52 Tahun
Jenis Kelamin : Laki - Laki

Keluhan Pasien Di Rawat : Nyeri dada, keringat dingin, lemas

Anamnesa : Pasien mengeluh nyeri dada 1 jam sebelum masuk rumah sakit, keringat dingin, lemas.

Pemeriksaan Fisik :
- Sensi : CM
- TD : 170/90mmHg
- HR : 61x/i
- RR : 22x/i
- Temp : 36.7°C
- Berat badan : 68 kg
- Tinggi badan : 160 CM
- Abdomen : Soepel peristaltik(+)
- Ekstremitas Superior : Akral hangat(+)
- Ekstremitas Inferior : Akral hangat(+)

Pemeriksaan Penunjang : Tgl. 15/11/2023 ;
- THORAX (PA)
Kesimpulan : Cardiomegali.
Bronchopneumonia.
- Leukosit : 12.7 /uL

Diagnosa Masuk : Angina Pectoris + Hypertensi + DM

Pengobatan dan Tindakan : Pengobatan : Amlodipin 10 Mg Tab, Atorvastatin 20 Mg Tab, Clopidogrel 75 Mg Tab, Isdn 5 Mg Tab, Ketorages 2 Ml Inj, Ranitidin 25 Mg/Ml Inj, Ringer Lactat 500 Mg Inf, Omeprazole 40 Mg Inj

- TINDAKAN ; ECHOCARDIOGRAPHY

Perkembangan selama Perawat : Tgl. 15/11/2023 Nyeri dada(+), keringat dingin(+), lemas(+), TD : 134/76mmHg, HR : 62x/i, RR : 20x/i, Temp : 37°C.
Tgl. 16/11/2023 Nyeri dada ber(-), lemas(+), TD : 132/86mmHg, HR : 63x/i, RR : 20x/i, Temp : 37°C. Instruksi dr.Sp.JP->Aspilet tab 2x (M), selanjutnya 1x1 tab, amatra 2.5/H sc, Cek troponin.
Tgl. 17/11/2023 Nyeri dada(-), lemas(+), TD : 127/71mmHg, HR : 80x/i, RR : 20x/i, Temp : 36.4°C.
Tgl. 18/11/2023 Nyeri dada(-), lemas(+), TD : 140/80mmHg, HR : 63x/i, RR : 20x/i, Temp : 36.5°C.
Tgl. 19/11/2023 Nyeri dada(-), sesak nafas(-), TD : 135/80mmHg, HR : 70x/i, RR : 20x/i, Temp : 36°
Tgl. 20/11/2023 Nyeri dada(-), sesak nafas(-), TD : 134/73mmHg, HR : 61x/i, RR : 20x/i, Temp : 36.4°C. Pasien boleh PBJ.

Diagnosa Akhir : NSTEMI + DM tipe II + Hypertensi

Kondisi Pasien dan Obat-Obatan Yang di Bawa Saat Pasien Pulang : PBJ membaik : ACARBOSE 100 MG TAB, AMLODIPIN 5 MG TAB, ASPILET / NOSPIRINAL TAB, ATORVASTATIN 20 MG TAB, CLOPIDOGREL 75 MG TAB, ISDN 5 MG TAB, LANSOPRAZOLE 30 MG T

Instruksi Tindak Lanjut : Kontrol Ke Poliklinik Spesialis Jantung dan pembuluh Tgl : 30/11/2023

Edukasi :
- Makan makanan yang bergizi
- Banyak istirhat
- Hdari stres
- Konsumsi obat sesuai aturan dokter
- Kontrol sesuai jadwwal

13Revisi04/2019 Halaman 1/1

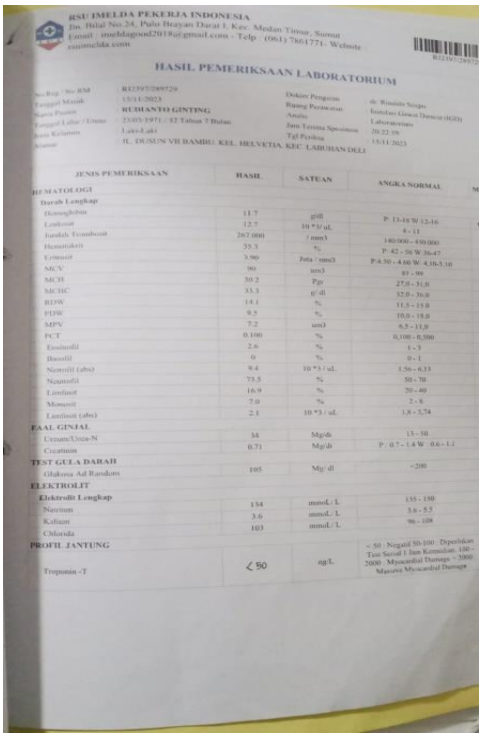

RSU IMELDA PEKERJA INDONESIA
Jln. Bilal No.24, Palo Brayan Darat I, Kec. Medan Timur, Sumut
Email : imeldapaud2018@gmail.com - Telp : (061) 7861771- Website : rsuimelda.com

HASIL PEMERIKSAAN LABORATORIUM

No.Reg / No.RM : RE2307/289729
Tanggal Masuk : 15/11/2023
Nama Pasien : RUDIANTO GINTING
Tanggal Lahir / Umur : 23/03/1971 / 52 Tahun 7 Bulan
Jenis Kelamin : Laki-Laki
Alamat : JL. DUSUN VII BAMBU, KEL. HELVETIA, KEC. LABUHAN DELI

Dokter Pengirim : dr. Rinaldo Scopa
Ruang Perawatan : Instalasi Gawat Darurat (IGD)
Analis : Laboratorium
Jam Terima Specimen : 20:22:08
Tgl Periksa : 15/11/2023

JENIS PEMERIKSAAN	HASIL	SATUAN	ANGKA NORMAL
HEMATOLOGI			
Darah Lengkap			
Hemoglobin	11.7	g/dl	P: 13-18 W:12-16
Leukosit	12.7	10 ^3/ uL	4 - 11
Jumlah Trombosit	267.000	/ mm3	140.000 – 430.000
Hematokrit	35.3	%	P: 42 - 56 W: 36-47
Eritrosit	5.90	Juta / mm3	P:4.50 - 4.66 W: 4.10-5.10
MCV	90	um3	81 - 96
MCH	30.2	Pgr	27,0 - 31,0
MCHC	33.3	g/ dl	32,0 - 36,0
RDW	14.1	%	11,5 - 15,0
PDW	9.5	%	10,0 - 18,0
MPV	7.2	um3	6,5 - 11,0
PCT	0.100	%	0,100 - 0,500
Eosinofil	2.6	%	1 - 3
Basofil	0	%	0 - 1
Netrofil (abs)	9.4	10 ^3 / uL	1,56 - 6,13
Neutrofil	73.5	%	50 - 70
Limfosit	16.9	%	20 - 40
Monosit	7.0	%	2 - 8
Limfosit (abs)	2.1	10 ^3 / uL	1,8 - 5,74
FAAL GINJAL			
Ureum/Urea-N	34	Mg/dl	13 - 50
Creatinin	0.71	Mg/dl	P: 0.7 - 1.4 W: 0.6 - 1.1
TEST GULA DARAH			
Glukosa Ad Random	105	Mg/ dl	< 200
ELEKTROLIT			
Elektrolit Lengkap			
Natrium	134	mmoL/ L	135 - 150
Kalium	3.6	mmoL/ L	3.6 - 5.5
Chlorida	103	mmoL/ L	96 - 108
PROFIL JANTUNG			
Troponin -T	< 50	ng/L	< 50 : Negatif 50-100 : Dipertimbangkan Tanda Sosial 1 Jam Kemudian 100 - 2000 : Myocardial Damage > 2000 : Massive Myocardial Damage

Kasus 12

RSU IMELDA PEKERJA INDONESIA
JL.BILAL NO. 24, PULO BRAYAN DARAT I
MEDAN - 20239
Telp : 061 6610072
Fax : 061 6618457

PEMERIKSAAN LABORATORIUM

No. Regi/ No. RM : R00000456856 / 00292305
Tanggal Masuk : 13/05/2023
Nama Pasien : JOHN JOHNY GINTING MANIK
Tanggal Lahir : 29/01/1958
Dokter Pengirim : dr. Andry Maival

Ruang Perawatan : Ruang Stroke Unit
Analis : MONICA NILA SARI TARIGAN
Tgl. Periksa / Jam : 14/05/2023 02:20:14
Jam Penerimaan Spesimen : 03 00 pm
Alamat : JL.RAKYAT NO 26 SIDORAME TIMUR MEDAN PERJUANGAN KOTA MEDAN

JENIS PEMERIKSAAN	HASIL	UNIT/ SATUAN	ANGKA NORMAL	METODE
ANALISA URINE				
Urine Rutine				
Warna	Kuning Keruh		Kuning Jernih	
pH	6.0		5 - 7	
Berat Jenis (BJ)	1.020		1.005 - 1.030	
Reduksi	Negatif		Negatif	
Nitrit	Negatif		Negatif	
Protein	(++) Positif		Negatif	
Urobilinogen	Negatif		Negatif	
Bilirubin	Negatif		Negatif	
Darah	(+) Positif		Negatif	
Leukosit	Negatif		Negatif	
Keton	Negatif		Negatif	
SEDIMEN :				
Leukosit	3 - 5		< 5	
Eritrosit	5 - 10		< 3	
Epitel	2 - 3			
Crystal	-			

Interpretasi Klinik :

MEDAN, 14/05/2023
Salam Sejawat

dr. Fani Ada Irma, Sp.PK

RUMAH SAKIT UMUM IMELDA PEKERJA INDONESIA
BAGIAN RADIOLOGI
Jl. Bilal No. 24 P. Brayan , Kat I Medan 20239
Telp (061) 6610072-66-1250 Fax (061) 66 18457

MEDAN, 14/05/2023
Kepada Yth.
dr. Lili Syarief, Sp.Pd
Di Tempat

Bersama ini kami sampaikan hasil pemeriksaan Radiologi a/n :
Reff. No. : 0376.05.23.U50
Nama : JOHN JOHNY GINTING MANIK
No. Medical : 00292305
Tanggal Lahir : 29/01/1958
Data Klinis : Susp CKD.

RADIOLOGI REPORT

USG KIDNEY & BLADDER

Temuan : Ginjal R-L : Ukuran kedua ginjal mengecil (kanan uk +/- 6,62 x 3,78 cm dan kiri +/- 3,89 x 7,69 cm),outline irreguler, echo parenchym meningkat,tidak tampak tanda - tanda bendungan pada kedua PCS dan ureter, tidak tampak batu didalamnya.

Kesimpulan : Proses kronis parenchym kedua ginjal (GGK).

USG PROSTAT

Keterangan : Blass : Bentuk dan ukuran normal,dinding menebal irreguler,tidak tampak massa maupun batu didalamnya.

Kesimpulan : Cystitis.

RSU IMELDA PEKERJA INDONESIA
JL.BILAL NO. 24, PULO BRAYAN DARAT I
MEDAN - 20239
Telp : 061 6610072
Fax : 061 6618457

PEMERIKSAAN LABORATORIUM

No. Regi/ No. RM : R00000456856 / 00292305
Tanggal Masuk : 13/05/2023
Nama Pasien : JOHN JOHNY GINTING MANIK
Tgl. Periksa : 13/05/2023 20:43:06
Tgl Lahir : 29/01/1958 00:00:00

Dokter Pengirim : dr. Andry Maival
Ruang Perawatan : Instalasi Gawat Darurat (IGD)
Analis : KIKI JULIANTIKA SARI
Jam Penerimaan Spesimen : 20.20 wib
Alamat : JL.RAKYAT NO 26 SIDORAME TIMUR MEDAN PERJUANGAN KOTA MEDAN

JENIS PEMERIKSAAN	HASIL	UNIT/ SATUAN	ANGKA NORMAL	METODE
HEMATOLOGI				
Darah Lengkap				
Hemoglobin	9.2	g/dl	P: 13-18 W:12-16	Cyanogen
Leukosit	15.1 *	10 *3/ ul.	4 - 11	
Jumlah Trombosit	222.000	/ mm3	140.000 - 450.000	
Hematokrit	26.9	%	P: 42 - 56 W:36-47	
Eritrosit	2.91	Juta / mm3	P:4.50 - 4.60 W: 4,10-5,10	
MCV	89	um3	81 - 99	
MCH	31.0	Pgr	27,0 - 31,0	
MCHC	35.0	g/ dl	32,0 - 36,0	
RDW	13.2	%	11,5 - 15.0	
PDW	9.4	%	10,0 - 18,0	
MPV	7.4	um3	6,5 - 11,0	
PCT	0.100	%	0,100 - 0,500	
Hitung Jenis Leukosit				
Eosinofil	2.0	%	1 - 3	
Basofil	0	%	0 - 1	
Netrofil (abs)	8.3	10 *3 / ul.	1,56 - 6,13	
Neutrofil	60.9	%	50 - 70	
Limfosit	22.1	%	20 - 40	
Monosit	14.0	%	2 - 8	
Limfosit (abs)	2.9	10 *3 / ul.	1,8 - 3,74	
TEST GULA DARAH				
Glukosa Ad Random	170	Mg/ dl	<200	
FAEL GINJAL				
Ureum/Urea-N	145	Mg/dl	13 - 50	
Creatinin	5.48	Mg/dl	P: 0,7 - 1,4 W : 0,6 - 1,1	

GFR : 10 ce (0,74 · (145/5) (5/7))

Gp – 1,0 –

RUMAH SAKIT UMUM IMELDA PEKERJA INDONESIA
BAGIAN RADIOLOGI
Jl. Bilal No. 24 P. Brayan , Kat I Medan 20239
Telp (061) 6610072-66-1250 Fax (061) 66 18457

MEDAN, 14/05/2023
Kepada Yth.
dr. Elihar Dedi Saputra Harianja
Di Tempat

Bersama ini kami sampaikan hasil pemeriksaan Radiologi a/n :
Reff. No. : 3044.05.23.Rad
Nama : JOHN JOHNY GINTING MANIK
No. Medical : 00292305
Tanggal Lahir : 29/01/1958
Data Klinis : Susp stroke

RADIOLOGI REPORT

THORAX (AP)

Temuan : Cor : Ukuran normal
Sinus dan diafragma normal
Trachea tampak simetris
Paru : Tampak pebercakan pada parahiler. Tidak tampak effusi pleura. Corakan broncho vasculer bertambah

Kesimpulan : Bronchopneumonia.

CT HEAD SCAN

Keterangan : NCCT : Dilakukan CT - Scan head non contras potongan axial ketebalan 5.0 mm & 1.0 mm di peroleh hasil sbb :
Infratentorial,ventricle IV dan cerebellum serta pons normal
Tampak lesi hypodens pada capsula interna kanan disertai lesi hyperdens pada basal ganglia kiri
Sulcy gyri corticalis dan fissure sylvii normal
Ventricle III & lateralis normal
Tidak tampak mid line shift
Tidak tampak fracture pada tulang calvaria

Kesimpulan : Perdarahan intracerebral pada basal ganglia sinistra.
Infarck cronis pada capsula interna dextra.

Salam Sejawat

dr. Robert Sinurat, Sp.Rad

Kasus 13

RSU IMELDA PEKERJA INDONESIA

No Reg / RM	: 10047 / 297288
Nama Pasien	: SYAFRIL
Tgl Lahir	: 10/04/1970
Jenis Kelamin	: Laki-Laki

RM 77
Revisi 2023
Halaman - 1

RINGKASAN PASIEN KELUAR (DISCHARGE SUMMARY)

Tanggal Masuk	27/01/2024 / 22:50:00 WIB
Tanggal Keluar	01/02/2024 / 17:00:00 WIB
Ruangan/Kelas	Ruang Rawat Sakura / Kelas III
Alasan Pasien Di Rawat	Nyeri kepala hebat dan oyong, mual
Anamnese	Nyeri kepala hebat dan hoyong yang berlangsung sejak 1 hari ini dan memberat sejak 3 jam sebelum masuk RS. mual (+), muntah (-). TD masuk 186/108 sudah masuk amlodipin 10 mg dan candesartan 8 mg tensi tidak kunjung turun.
Pemeriksaan Fisik	Suhu : 36,7 °C Tinggi Badan : 168 Cm Nadi : 76 x/i Tekanan Darah : 180/113 mmHg, Berat Badan : 65 Kg, Respirasi : 20 x/i GCS (E,V,M) : 15, Kesadaran : cm - Thorax : ves (+) - Abdomen : Soepel peristaltik(+) - Ekstremitas Superior : Akral hangat(+) - Ekstremitas Inferior : Akral hangat(+)
Pemeriksaan Penunjang	Tgl. 27/01/2024 : - THORAX (AP) Kesimpulan : Cardiomegali Pneumonia
Diagnosa Masuk	Vertigo + Chepalgia + HT
Pengobatan dan Tindakan	Pengobatan : Amlodipin 10 Mg Tab, Betahistin 6 Mg Tab, Ketorolac 30 Mg Inj, Ranitidin 25 Mg/Ml Inj, Ringer Lactat 500 Mg Inf, Candesartan 8 Mg Tab - TINDAKAN : SPIROMETRI + NEBULIZER
Perkembangan selama dirawat	Tgl. 27/01/2024 Nyeri kepala sertai oyong(+) 1 hari ini, riwayat mual(+), muntah, os riwayat minum obat hypertensi, TD : 171/98mmHg, HR : 80x/i, RR : 20x/i, Temp : 36.7°C, Skala nyeri 3 Tgl. 28/01/2024 Nyeri kepala disertai oyong(+), mual(-), muntah(-), TD : 166/90mmHg, HR : 80x/i, RR : 20x/i, Temp : 36.1°C. CT HEAD SCAN-> Infarck cerebri pada insular dan capsula interna sinistra. Tgl. 29/01/2024 Sakit kepala(+), oyong(+), TD : 145/98mmHg, HR : 83x/i, RR : 20x/i, Temp : 36.3°C, Skala nyeri 3. Asam urat : 8.6 mg/dl, trigliyserida : 251 mg/dl, Tgl. 30/01/2024 Sakit kepala(+), oyong(+), TD : 153/98mmHg, HR : 80x/i, RR : 20x/i, Temp : 36.2°C, Skala nyeri 2. Instruksi dr.Sp.S->Pt.terapi : fenofitrat 1x300 mg, allopurinol 1x300 mg, aspilet 1x70 mg. Tgl. 31/01/2024 Sakit kepala(+), oyong(+), TD : 136/88mmHg, HR : 82x/i, RR : 20x/i, Temp : 36.5°C. Tgl. 01/02/2024 Sakit kepala ber(-), mual(-), TD : 145/96mmHg, HR : 112x/i, RR : 20x/i, Temp : 36.4°C. Pasien boleh PBJ.
Diagnosa Akhir	Stroke infark + Vertigo vestibular perifer + PPOK + PJK + Hypertensi
Kondisi Pasien dan Obat-Obatan Yang di Bawa Saat Pasien Pulang	PBJ membaik : - Allopurinol 300 Mg Tab - Amlodipin 10 Mg Tab - Aspilet / Nospirinal Tab - Azitromycin 500 Mg Tab - Betahistin 6 Mg Tab - Cetirizine 10 Mg Tab. Fenofibrate 300 Cap - Mecobalamin 500 Mcg Cap - Salbutamol 2 Mg Tab
Instruksi Tindak Lanjut	Kontrol Ke Poliklinik Spesialis Saraf Tgl : 07/02/2024
Edukasi	- Makan makanan yang bergizi - Banyak istirahat - Hindari stres - Konsumsi obat sesuai aturan dokter - Kontrol sesuai jadwwal

RUMAH SAKIT UMUM IMELDA PEKERJA INDONESIA
BAGIAN JANTUNG (ECHOCARDIOGRAPHY)
Jl. Bilal No. 24 P. Brayan Darat I Medan 20239
Telp (061) 6610072-6631380 Fax (061)6618457

NAMA : SYAFRIL
UMUR : 53thn
RM : 297288
JENIS KELAMIN : laki-laki

REFF. NO. : 0073.01.24. ECHO
TANGGAL : 31/01 2024.

ECHOCARDIOGRAPHY REPORT

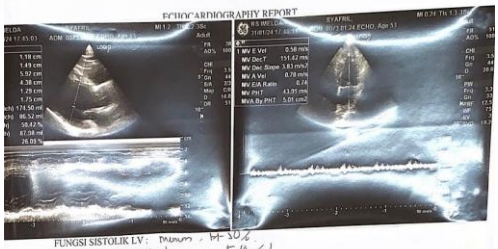

FUNGSI SISTOLIK LV : menurun. EF 30%
FUNGSI DIASTOLIK LV : terganggu. E/A < 1
WALLMOTION : hipokinesis basal septal, basal inferior.
DIMENSI : LV dilatasi
KATUP : baik
KONTRAKTILITAS RV : baik
LAIN-LAIN : trombus (-)
KESAN : Sesuai gambaran PJK HHD

Terima Kasih

Dr. Arfian Amin Nst,Sp.JP

RSU IMELDA PEKERJA INDONESIA
Jln. Bilal No.24, Pulo Brayan Darat I, Kec. Medan Timur, Sumut
Email : imeldagood2018@gmail.com - Telp : 061 6610072- Website : rsuimelda.com

RI10047-297288

HASIL PEMERIKSAAN LABORATORIUM

No.Reg / No.RM	: RI10047/297288	Dokter Pengirim	: dr. Monalisa Remana Sitinjak,Sp.S
Tanggal Masuk	: 27/01/2024	Ruang Perawatan	: Ruang Rawat Sakura
Nama Pasien	: SYAFRIL	Analis	: Kiki Julianitka Sari, A.Md. AK
Tanggal Lahir	: 10/04/1970	Tgl Periksa	: 29/01/2024
Umur	: 53 Tahun 9 Bulan	Jam Terima Spesimen	: 09:25:00
Jenis Kelamin	: Laki-Laki	Jam Selesai Hasil	: 09:45:00
Alamat	: JL.RAKYAT GG HSEI BATANG NO 20 KEC. MEDAN PERJUANGAN		

JENIS PEMERIKSAAN	HASIL	SATUAN	ANGKA NORMAL	METODE
PROFIL LIPID				
Cholestrol Total	174	mg/dl	< 200	Canggih
HDL Cholestrol	55	mg/dl	> 55	
LDL Cholestrol	68	mg/dl	< 110	
Trigliyserida	251	mg/dl	< 160	
FAAL GINJAL				
Asam Urat	8.6	Mg/dl	P : 3.2 - 7.2 W : 2.5 - 6.2	
TEST GULA DARAH				
Glukosa Ad Random	105	Mg/ dl	<200	

Interpretasi Klinik :
-

Medan, 29/01/2024
Salam Sejawat

dr. Fani Ade Irma, Sp.PK

RSU IMELDA PEKERJA INDONESIA
Jln. Bilal No.24, Pulo Brayan Darat I, Kec. Medan Timur, Sumut
Email : imeldagood2018@gmail.com - Telp : 061 6610072- Website : rsuimelda.com

RJ10047/297288

HASIL PEMERIKSAAN LABORATORIUM

No.Reg / No.RM	: RJ10047/297288	Dokter Pengirim	: dr. Muhammad Maiz
Tanggal Masuk	: 27/01/2024	Ruang Perawatan	: Instalasi Gawat Darurat (IGD)
Nama Pasien	: SYAFRIL	Analis	: Intan Putri Brutu, A. Md. kes
Tanggal Lahir	: 10/04/1970	Tgl Periksa	: 27/01/2024
Umur	: 53 Tahun 9 Bulan	Jam Terima Spesimen	: 22:45:00
Jenis Kelamin	: Laki-Laki	Jam Selesai Hasil	: 23:20:00
Alamat	: JL.RAKYAT GG HSEI BATANG NO 20 KEC. MEDAN PERJUANGAN		

JENIS PEMERIKSAAN	HASIL	SATUAN	ANGKA NORMAL	METODE
IEMATOLOGI				
Darah Lengkap				
Hemoglobin	14.1	g/dl	P: 13-18 W:12-16	Canggih
Leukosit	9.3	10 *3/ uL	4 - 11	
Jumlah Trombosit	278.000	/ mm3	140.000 - 450.000	
Hematokrit	41.5	%	P: 42 - 56 W:36-47	
Eritrosit	4.69	Juta / mm3	P:4.50 - 4.60 W: 4,10-5,10	
MCV	88.4	um3	81 - 99	
MCH	30.1	Pgr	27,0 - 31,0	
MCHC	34.0	g/ dl	32,0 - 36,0	
RDW	12.9	%	11,5 - 15,0	
PDW	10.2	%	10,0 - 18,0	
MPV	8.0	um3	6,5 - 11,0	
PCT	0.220	%	0,100 - 0,500	
Eosinofil	2.1	%	1 - 3	
Basofil	0	%	0 - 1	
Netrofil (abs)	3.9	10 *3 / uL	1,56 - 6,13	
Neutrofil	41.5	%	50 - 70	
Limfosit	39.4	%	20 - 40	
Monosit	17.0	%	2 - 8	
Limfosit (abs)	3.7	10 *3 / uL	1,8 - 3,74	
EST GULA DARAH				
Glukosa Ad Random	102	Mg/ dl	<200	
LEKTROLIT				
Elektrolit Lengkap				
Natrium	134	mmoL/ L	135 - 150	ISE
Kalium	3.1	mmoL/ L	3.6 - 5.5	
Chlorida	102	mmoL/ L	98 - 108	
AL GINJAL				
Ureum/Urea-N	26	Mg/dl	13 - 50	
Creatinin	0.93	Mg/dl	P : 0.7 - 1.4 W : 0.6 - 1.1	

RSU IMELDA PEKERJA INDONESIA
Jln. Bilal No.24, Pulo Brayan Darat I, Kec. Medan Timur, Sumut
Email : imeldagood2018@gmail.com - Telp : 061 6610072- Website : rsuimelda.com

RI10047-297288

HASIL PEMERIKSAAN LABORATORIUM

No.Reg / No.RM	: RI10047/297288	Dokter Pengirim	: dr. Arifian Amin Nasution, Sp. JP
Tanggal Masuk	: 27/01/2024	Ruang Perawatan	: Ruang Rawat Sakura
Nama Pasien	: SYAFRIL	Analis	: Fadilla Natasya Sudirman, A.Md. Kes
Tanggal Lahir	: 10/04/1970	Tgl Periksa	: 01/02/2024
Umur	: 53 Tahun 9 Bulan	Jam Terima Specimen	: 16:30:00
Jenis Kelamin	: Laki-Laki	Jam Selesai Hasil	: 16:50:00
Alamat	: JL.RAKYAT GG HSEI BATANG NO 20 KEC. MEDAN PERJUANGAN		

JENIS PEMERIKSAAN	HASIL	SATUAN	ANGKA NORMAL	METODE
ELEKTROLIT				
Elektrolit Lengkap				ISE
Natrium	136	mmoL/ L	135 - 150	
Kalium	3.9	mmoL/ L	3.6 - 5.5	
Chlorida	104	mmoL/ L	96 - 108	
FAAL GINJAL				
Ureum/Urea-N	20	Mg/dl	13 - 50	
Creatinin	0.75	Mg/dl	P : 0.7 - 1.4 W : 0.6 - 1.1	

Interpretasi Klinik :
-

Medan, 01/02/2024
Salam Sejawat

dr. Fani Ade Irma, Sp.PK

dr. Fani Ade Irma, Sp.PK

RSU IMELDA PEKERJA INDONESIA
Jln. Bilal No.24, Pulo Brayan Darat I, Kec. Medan Timur, Sumut
Email : imeldagood2018@gmail.com - Telp : 061 6610072- Website : rsuimelda.com

RI10047-297288

UNIT RADIOLOGI

No.Reg / No.RM	: RI10047/297288	Dokter Pengirim	: dr. Monalisa Remana Siitinjak,Sp.S
Tanggal Masuk	: 27/01/2024	Ruang Perawatan	: Ruang Rawat Sakura
Nama Pasien	: SYAFRIL	Tanggal Periksa	: 28/01/2024 - 07:44:53
Tanggal Lahir	: 10/04/1970 / 53 Tahun	Radiografer	: Cut Tri ladita
Jenis Kelamin	: Laki-Laki		
Alamat	: JL.RAKYAT GG HSEI BATANG NO 20 KEC. MEDAN PERJUANGAN		
Data Klinis	: HIPERTENSI		

RADIOLOGI REPORT

CT HEAD SCAN

Keterangan
NCCT : Dilakukan CT - Scan head non contras potongan axial ketebalan 5.0 mm & 1.0 mm di peroleh hasil sbb :
Infratentorial,ventricle IV dan cerebellum serta pons normal
Tampak lesi hypodens pada insular kiri dan capsula interna kiri
Sulcy gyri corticalis dan fisura sylvii normal
Ventricle III & lateralis normal
Tidak tampak mid line shift
Tidak tampak fracture pada tulang calvaria

Kesimpulan
Infarck cerebri pada insular dan capsula interna sinistra.

Medan, 28/01/2024
Salam Sejawat

dr. Robert Sinurat,Sp.Rad

RSU IMELDA PEKERJA INDONESIA
Jln. Bilal No.24, Pulo Brayan Darat I, Kec. Medan Timur, Sumut
Email : imeldagood2018@gmail.com - Telp : 061 6610072- Website : rsuimelda.com

RI10047-297288

UNIT RADIOLOGI

No.Reg / No.RM	: RI10047/297288	Dokter Pengirim	: dr. Andry Maival
Tanggal Masuk	: 27/01/2024	Ruang Perawatan	: Ruang Rawat Sakura
Nama Pasien	: **SYAFRIL**	Tanggal Periksa	: 27/01/2024 - 23:45:31
Tanggal Lahir	: 10/04/1970 / 53 Tahun	Radiografer	: Putri Intan Sari Sembiring
Jenis Kelamin	: Laki-Laki		
Alamat	: JL.RAKYAT GG HSEI BATANG NO 20 KEC. MEDAN PERJUANGAN		
Data Klinis	: kepala hoyong, ht		

RADIOLOGI REPORT

THORAX (AP)

Keterangan
Cor : Ukuran membesar (CTR:+/-58%)
Sinus dan diafragma normal
Trachea tampak simetris
Paru : Tampak bercak berupa infiltrat pada kedua parahiler
Tidak tampak effusi pleura
Corakan broncho vasculer bertambah

Kesimpulan
Cardiomegali
Pneumonia

Medan, 27/01/2024
Salam Sejawat

dr. Robert Sinurat,Sp.Rad

Kasus 14

RSU IMELDA PEKERJA INDONESIA
JL BELAL NO. 24, PULO BRAYAN DARAT I
MEDAN - 20239
Telp : 061 6618072
Fax : 061 6618457

RINGKASAN PASIEN KELUAR (DISCHARGE SUMMARY)

Tgl. Masuk	06/01/2023 19:10:00 WIB	No. RM	281970
Tgl. Keluar	18/01/2023 18:00:00 WIB	Nama	ALBER MANURUNG
Ruang/ Kelas	Ruang Rawat Mawar/ Kelas I	Usia	61 Tahun
		Jenis Kelamin	Laki - Laki

Abstak Pasien Di Rawat : Penurunan kesadaran (+), mulut meroi (+), nyeri kepala (+), kejang (+)

Anamnese : Penurunan kesadaran dialami 2 hari ini, mulut meroi (+), diawali dengan nyeri kepala (+), disertai kejang (+) frekuensi 2 kali durasi < 10 menit, Riwayat penyakit PPOK.

Pemeriksaan Fisik : Sensorium: Samnolen, TD: 117/80 mmHg, Nadi: 70 x/i, Nafas: 22 x/i, Suhu: 36.6 C, BB: 58 kg, TB: 161 cm, Kepala dan leher: pupil isokor (+), mulut meroi (+), Thorax: ronchi (+/-), Abdomen: soepel (+), peristaltik (+), Ekstremitas Superior: Akral hangat (+), Ekstremitas Inferior: akral hangat (+), skala nyeri: 5.

Pemeriksaan Penunjang : tgl 06/01/2023
- Darah Lengkap -> Hemoglobin = 10.1 g/dl, Leukosit = 12.9 *3/uL, Hematokrit = 29.0 %, Eritrosit = 3.27 juta/mm3, Glukosa ad Random = 137 Mg/dl, Ureum = 67 Mg/dl, Creatinin = 1.87 Mg/dl, Analisa gas darah -> PCO2 = 24.8 mmHg, PO2 = 166 mmHg, HCO3 = 11.7 mmol/L, CO2 Total = 12.5 mmol/L, Base excess = -15.2 mmol/L, Covid-19 Antigen = Negatif
- THORAX (AP)
Kesimpulan: Pneumonia.
- CT HEAD SCAN
Kesimpulan: Perdarahan subdural kronis dengan tanda-tanda oedem cerebri serta herniasi subfalcin ke kanan dan Hydrocephalus, Rhinosinusitis.

Diagnosa Masuk : Stroke Haemoragic + Susp SOL + Sup AKI dd/CKD + Asidosis Metabolik + Susp Bronchitis + PPOK

Pengobatan dan Tindakan : - Terapi: RINGER LACTAT 500 MG INF; DEXAMETASON 5 MG/ML INJ; RANITIDEN 25 MG/ML INJ; CEFTRIAXIONE 1 GR INJ; MEYLON 84 % AMP; CODITAM TAB; PHENYTOIN CAP; ASAM FOLAT TAB
- Tindakan: CRANIECTOMY EVAKUASI HEMATOMA (tgl 06/01/2023), HD (tgl 10,12,16/01/2023), SPIROMETRI (tgl 11/01/2023), 1. AV SHUNT 2. PEMASANGAN CDL HD (tgl 13/01/2023), KANTONG DARAH (2 BAG), FISIOTERAPI (tg 17,18/01/2023)

RSU IMELDA PEKERJA INDONESIA

No. R. Medis : 281970
Nama : Albert Manurung
Tgl. Lahir : 29/01/1961

RM 36
Revisi 02/2013

ELECTROCARDIOGRAPHIC REPORT

Tanggal : 06/01/2023 Pukul : 19.10 WIB

PHYSICAL DATE

Heigh : 161 Weight : 58 BP : 117/80 mmHg

AUSCULTATION AND OTHER TEST

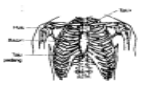

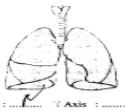

Rhythm	:	QRS Rate	: 70	QRS Axis	:	P Axis	:
Position	:	P	:	T	:	U	:
QR	:	QRS Width	:	VAT	:	QR	:
ST	:	Q Wave	:	R Wave	:	S.Wave	:
Transitional Zone	:						

CONCLUSIONS :

Remark :

Terima kasih,

(.....)

RUMAH SAKIT UMUM IMELDA PEKERJA INDONESIA
BAGIAN RADIOLOGI
Jl. Belal No. 24 P. Brayan Medan 20239
Telp (061) 6610072-66 Fax (061) 6618457

MEDAN, 06/01/2023
Kepada Yth.
dr. Elihar Dedi Saputra Harianja
Di Tempat

Bersama ini kami sampaikan hasil pemeriksaan Radiologi a/n :
Reff. No. : 0130.01.23.Rad
Nama : ALBER MANURUNG
No. Medical : 00281970
Tanggal Lahir : 29/01/1961
Data Klinis : Penurunan kesadaran.

RADIOLOGI REPORT

THORAX (AP)

Keterangan : Cor: Ukuran normal
Sinus dan diafragma normal
Trachea tampak simetris
Paru: Tampak infiltrat pada kedua parahiler. Tidak tampak effusi pleura. Corakan broncho vasculer bertambah

Kesimpulan : Pneumonia.

CT HEAD SCAN

Keterangan : NCCT : Dilakukan CT - Scan head non contras potongan axial ketebalan 5.0 mm & 1.0 mm di peroleh hasil sbb :
Infratentorial,ventricle IV dan cerebellum serta pons normal
Tampak lesi hyperdens inhomogen pada fronto parietal sinistra
Sulcy gyri corticalis dan fisura sylvii normal
Ventricle III & lateralis tampak melebar
Tampak pendorongan mid line shift ke kanan
Tidak tampak fracture pada tulang calvaria
Tampak perselubungan pada sinus ethmoid dan maxcila

Kesimpulan : Perdarahan subdural kronis dengan tanda-tanda oedem cerebri serta herniasi subfalcin ke kanan dan Hydrocephalus.
Rhinosinusitis.

Salam Sejawat

dr. Robert Sinurat, Sp.Rad

RUMAH SAKIT UMUM IMELDA PEKERJA INDONESIA
BAGIAN RADIOLOGI
Jl. Belal No. 24 P. Brayan Medan 20239
Telp (061) 6610072-66 Fax (061) 6618457

MEDAN, 09/01/2023
Kepada Yth.
dr. Andre, SpBS
Di Tempat

Bersama ini kami sampaikan hasil pemeriksaan Radiologi a/n :
Reff. No. : 0090.S.23.S
Nama : ALBER MANURUNG
No. Medical : 00281970
Tanggal Lahir : 29/01/1961
Data Klinis : Post Op Craniotomy

RADIOLOGI REPORT

CT HEAD SCAN

Keterangan : NCCT : Dilakukan CT - Scan head non contras potongan axial ketebalan 5.0 mm & 1.0 mm di peroleh hasil sbb :
Post Craniotomy dengan defect tulang pada frontal kiri.
Infratentorial,ventricle IV dan cerebellum serta pons normal. Masih tampak lesi hyperdens inhomogen pada frontal kiri disertai bayangan udara. Sulcy gyri corticalis dan fisura sylvii normal. Ventricle III & lateralis normal. Tampak pendorongan mid line shift ke kanan. Tidak tampak fracture pada tulang calvaria

Kesimpulan : Post Craniotomy dengan defect tulang pada frontal kiri.
Perdarahan subdural kronis dengan bayangan udara disertai herniasi subfalcin ke kanan.

RSU IMELDA PEKERJA INDONESIA
JL BELAL NO. 24, PULO BRAYAN DARAT I
MEDAN - 20239
Telp : 061 6610072
Fax : 061 6618457

PEMERIKSAAN LABORATORIUM

No. Reg/ No. RM	: R00000442273 / 00281970	Doktar Pengirim	: dr. Elihar Dedi Saputra Harianja
Tanggal Masuk	: 06/01/2023	Ruang Perawatan	: Instalasi Gawat Daruret (IGD)
Nama Pasien	: ALBER MANURUNG	Analis	: WINDA DAMANIK
Tgl. Periksa	: 06/01/2023 19:43:31	Jam Penerimaan Spesimen	: [illegible]
Tgl Lahir	: 29/01/1961 00.00:00	Alamat	: JL. LBN TONGA TONGA

JENIS PEMERIKSAAN	HASIL	UNIT/ SATUAN	ANGKA NORMAL	METODE
HEMATOLOGI				
Darah Lengkap				
Hemoglobin	10.1	g/dl	P: 13-18 W:12-16	Cenggih
Leukosit	12.9	10 *3/ uL	4 - 11	
Jumlah Trombosit	258.000	/ mm3	140.000 - 450.000	
Hematokrit	29.0	%	P: 42 - 56 W:36-47	
Eritrosit	3.27	Juta / mm3	P:4.50 - 4.60 W: 4,10-5,10	
MCV	88	um3	81 - 99	
MCH	30.9	Pgr	27,0 - 31,0	
MCHC	34.8	g/ dl	32,0 - 36,0	
RDW	10.8	%	11,5 - 15,0	
PDW	9.9	%	10,0 - 18,0	
MPV	8.4	um3	6,5 - 11,0	
PCT	0.210	%	0,100 - 0,500	
Hitung Jenis Leukosit				
Eosinofil	4.1	%	1 - 3	
Basofil	0	%	0 - 1	
Netrofil (abs)	8.6	10 *3 / uL	1,96 - 6,13	
Neutrofil	65.6	%	50 - 70	
Limfosit	15.3	%	20 - 40	
Monosit	15.0	%	2 - 8	
Limfosit (abs)	1.9	10 *3 / uL	1,8 - 3,74	
TEST GULA DARAH				
Glukosa Ad Random	137	Mg/ dl	<200	
FAAL GINJAL				
Ureum/Urea-N	67	Mg/dl	13 - 50	
Creatinin	1.87	Mg/dl	P : 0,7 - 1,4 W : 0,6 - 1,1	

Kasus 15

RSU IMELDA PEKERJA INDONESIA
JL.BILAL NO. 24, PULO BRAYAN DARAT I
MEDAN - 20239
Telp : 061 6610072
Fax : 061 6618457

RINGKASAN PASIEN KELUAR (DISCHARGE SUMMARY)

Tgl. Masuk	05/03/2023 11:40:00 WIB	No. RM	289581
Tgl. Keluar	08/03/2023 16:42:00 WIB	Nama	RUSNAWATI BINTI ON ALWI
Ruang/ Kelas	Ruang Rawat Sakura/ Kelas III	Usia	61 Tahun
		Jenis Kelamin	Perempuan

Alasan Pasien Di Rawat : Luka dipergelangan kaki kiri

Anamnese : Os datang dengan keluhan luka dipergelangan kaki kiri dialami sejak 4 bulan ini, sejak 3 hari ini, luka tampak bengkak, terasa nyeri, bernanah dan berlubang, nyeri di kaki sampai ke paha, demam(-), os rujukan dari poli spesialis bedah vaskuler.

Pemeriksaan Fisik : - Sens : CM
- TD : 150/90mmHg
- HR : 72x/i
- RR : 20x/i
- Temp : 36°C
- Oedem : (+)
- Abdomen : Soepel peristaltik(+)
- Ekstremitas Superior : Akral hangat(+)
- Ekstremitas Inferior : Akral hangat(+), Luka tampak berlubang, bernanah, bengkak, nyeri(+)

Pemeriksaan Penunjang : Tgl. 05/03/2023 :
- THORAX (PA)
Kesimpulan : Bronchopneumonia.
- Kalium : 3.1 mmol/L

Diagnosa Masuk : Chronic Venous Insufisiensi + Ulcus Varicosum + Hypertensi + Hypokalemia

Pengobatan dan Tindakan : Pengobatan : Amlodipin 5 mg tab, ceftriaxone 1 gr inj, ksr / kalipar tab, ketorolac 30 mg inj, ranitidin 25 mg/ml inj, ringer lactat 500 mg inf,

- TINDAKAN : DEBRIDEMENT + LIGASI VENA TUNGKAI BAWAH KIRI

Perkembangan selama dirawat : Tgl. 05/03/2023 Os datang dengan keluhan luka dipergelangan kaki kiri dialami sejak 4 bulan ini, sejak 3 hari ini, luka tampak bengkak, terasa nyeri, bernanah dan berlubang, nyeri di kaki sampai ke paha, demam(-), os rujukan dari poli spesialis bedah vaskuler, TD : 150/90mmHg, HR : 72x/i, RR : 20x/i, Temp : 36°C. R/tindakan->DEBRIDEMENT.
Tgl. 06/03/2023 Luka di kaki(+), bengkak(+), nyeri(+), luka dipergelangan kaki kri(+), nanah(+), berlubang(+), nyeri sampai kepaha(+), demam(-), TD : 154/93mmHg, HR : 85x/i, RR : 20x/i, Temp : 37°C, Skala nyeri 3.
Tgl. 07/03/2023 Nyeri post op(+), TD : 130/70mmHg, HR : 80x/i, RR : 20x/i, Temp : 36.5°C, Skala nyeri 2. Instruksi dr.Sp.PD :-R.terapi : betahistin 3x 5 mg.
Tgl. 08/03/2023 Nyeri post op(+), oyong(+), TD : 130/80mmHg, HR : 60x/i, RR : 20x/i, Temp : 36.3°C. Pasien boleh PB3.

Diagnosa Akhir : Chronic Venous Insuficiency + Hypertensi

Kondisi Pasien dan Obat-Obatan Yang di Bawa Saat Pasien Pulang : PB3 membaik : Amlodipin 10 Mg Tab, Cefixime 200 Mg Cap, Paracetamol Tab, Ranitidin 150 Mg Tab, Natrium Diklofenac 50 Mgtab

Instruksi Tindak Lanjut : Kontrol Ke Poliklinik Spesialis Bedah (K) V Tgl : 13/03/2023

Edukasi : - Makan makanan yang bergizi
- Banyak istirhat
- Hindari stres
- Konsumsi obat sesuai aturan dokter
- Kontrol sesuai jadwal

RM - 13/Revisi04/2019 Halaman 1/2

RSU IMELDA PEKERJA INDONESIA

LAPORAN PEMBEDAHAN DAN INSTRUKSI PASCA BEDAH

		No. Rekam Medis	: 289581
		Nama Lengkap	: RUSNAWATI BINTI ON ALWI
		Tgl. Lahir/ Umur	: 05/02/1962 / 61 Tahun
		J. Kelamin	: Perempuan
Operator	: dr. Aswadi Tanjung, Sp.B (K) V		
Anastesi	: dr.David,Sp.An	Assisten	: -
		Instrumen	: Str. Nurhalimah
		Penata Anastesi	: Br. Alatan
		Tanggal Pembedahan	: 06/03/2023

Diagnosis Pra Bedah :
CVI + Ulkus Varikosum Tungkai Kiri

Diagnosis Pasca Bedah :
Post Operasi Debridement + Ligasi Vena Tungkai Bawah Kiri

Mulai Jam	: 14:10
Selesai Jam	: 14:50
Lama Pembedahan	: 40 menit

Tindakan Pembedahan :
1 Debridement + Ligasi Vena Tungkai Bawah Kiri

☐ EMERGENSI ☐ KECIL
☐ SEDANG
☑ ELEKTIF ☑ BESAR
☐ KHUSUS

Uraian Pembedahan

Dalam spinal anastesi --> prosedur biasa
Identifikasi ulkus di dekat mata kaki sebelah kiri
Insisi di sebarkan ke atas dan kebawah luka
Jaringan nekrotik dilakukan nekrotomi
Pembuluh darah vena diseliklar ulkus diligasi
Luka dicuci dengan povidone iodine 10% dan Naci 0,9% --> debridement
Rawat perdarahan
Luka operasi dijahit secara stusional
Tutup kasa steril --> balut elastis verban
Operasi selesai

Komplikasi Pembedahan :

Jaringan Ke Patologi		Cairan Yang Keluar		
☐ Ya, Tanggal	☑ Tidak	Darah	10.00	cc
Jenis Jaringan Yang Dikirim :		Urine	0.00	cc
Label Pasien Sudah Ditempel : ☐ Sudah	☑ Belum	Dll	0	cc

INSTRUKSI PASCA BEDAH

1. Observasi :
2. Cairan Parenteral (IVFD) : - RL 20 gtt/menit
3. Obat - Obatan : - Ceftriaxone 1gr/12 jam
- Ketorolac 1amp/8 jam
- Ranitidin 1amp/12 jam
4. Makan/ Minum (Oral) :
5. Instruksi Khusus :

Operator Bedah

dr. Aswadi Tanjung, Sp.B (K) V

1 - 23 /Rev01/2017

RUMAH SAKIT UMUM IMELDA PEKERJA INDONESIA
BAGIAN RADIOLOGI
Jl. Bilal No. 24 P. Bras an Darat I Medan . 0239
Telp (061) 6610072-66 1830 Fax (061) 66 1845

MEDAN, 05/03/2023
Kepada Yth.
dr.Issumi Maharani Tanjung
Di Tempat

Bersama ini kami sampaikan hasil pemeriksaan Radiologi a/n :

Reff. No.	:	1365.03.23.RAD
Nama	:	RUSNAWATI BINTI ON ALWI
No. Medical	:	00289581
Tanggal Lahir	:	05/02/1962
Data Klinis	:	CVI (DEMAM)

RADIOLOGI REPORT

THORAX (PA)

Keterangan : Cor : Ukuran normal
Sinus dan diafragma normal
Trachea tampak simetris
Paru : Tampak pebercakan pada kedua parahiler. Tidak tampak effusi pleura. Corakan broncho vasculer bertambah

Kesimpulan : Bronchopneumonia.

RSU IMELDA PEKERJA INDONESIA
JL.BILAL NO. 24, PULO BRAYAN DARAT I
MEDAN - 20239
Telp : 061 6610072
Fax : 061 6618457

PEMERIKSAAN LABORATORIUM

No. Reg/ No. RM	: R20000449049 / 00289581	Dokter Pengirim	: dr.Issumi Maharani Tanjung
Tanggal Masuk	: 05/03/2023	Ruang Perawatan	: Instalasi Gawat Darurat (IGD)
Nama Pasien	: RUSNAWATI BINTI ON ALWI	Analis	: ITA YUNITA
Tgl. Periksa	: 05/03/2023 12:22:00	Jam Penerimaan Spesimen	: [illegible]
Tgl Lahir	: 05/02/1962 00:00:00	Alamat	: Jl. KIAU TIMUR NO 1 BELAWAN KEC MEDAN BELAWAN KOTA MEDAN

JENIS PEMERIKSAAN	HASIL	UNIT/ SATUAN	ANGKA NORMAL	METODE
HEMATOLOGI				
Darah Lengkap				
Hemoglobin	12,7	g/dl	P: 13-18 W:12-16	Cangggih
Leukosit	5.0	10 ^3/ uL	4 - 11	
Jumlah Trombosit	258.000	/ mm3	140.000 - 450.000	
Hematokrit	39,9	%	P: 42 - 56 W:36-47	
Eritrosit	4,65	Juta / mm3	P:4.50 - 4.60 W: 4,10-5,10	
MCV	85,7	um3	81 - 99	
MCH	27,2	Pgr	27,0 - 31,0	
MCHC	31,7	g/ dl	32,0 - 36,0	
RDW	11,4	%	11,5 - 15,0	
PDW	10,1	%	10,0 - 18,0	
MPV	8,5	um3	6,5 - 11,0	
PCT	0,22	%	0,100 - 0,500	
Hitung Jenis Leukosit				
Eosinofil	3,0	%	1 - 3	
Basofil	0	%	0 - 1	
Netrofil (abs)	2,0	10 ^3 / uL	1,56 - 6,13	
Neutrofil	40,9	%	50 - 70	
Limfosit	45,4	%	20 - 40	
Monosit	10,7	%	2 - 8	
Limfosit (abs)	2,3	10 ^3 / uL	1,8 - 3,74	
Masa Pendarahan	3'30"	Menit	2' - 6'	
Masa Pembekuan	7'30"	Menit	6' - 12'	Sederhana
TEST GULA DARAH				
Glukosa Ad Random	116	Mg/ dl	<200	
ELEKTROLIT				
Elektrolit Lengkap				
Natrium	137	mmol/ L	135 - 150	ISE
Kalium	3,1	mmol/ L	3,6 - 5,5	
Chloride	101	mmol/ L	96 - 108	

Kasus 16

RUMAH SAKIT UMUM IMELDA PEKERJA INDONESIA
BAGIAN RADIOLOGI
Jl. Bilal No. 24 P. Brayan Darat I Medan 20239
Telp (061) 6610072-66-1350 Fax (061)-66-8455

MEDAN, 01/12/2023
Kepada Yth.
dr. Andry Maival
Di Tempat

Dengan hormat kami sampaikan hasil pemeriksaan Radiologi a/n :
No. : 9316.12.23.RAD
Nama : H HASRI HASIBUAN
No. Medical : 00300518
Tanggal Lahir : 31/07/1962
Diagnosa Klinis : SUSP STROKE

RADIOLOGI REPORT

THORAX (AP)

Keterangan : Cor : Ukuran membesar (CTR : +/- 64%
Sinus dan diafragma normal
Trachea tampak simetris
Paru : Tampak infiltrat pada kedua parahiler. Tidak tampak effusi pleura. Corakan broncho vasculer bertambah

Kesimpulan : Cardiomegali.
Pneumonia.

CT HEAD SCAN

Keterangan : NCCT : Dilakukan CT - Scan head non contras potongan axial ketebalan 5.0 mm & 1.0 mm di peroleh hasil sbb :
Infratentorial,ventricle IV dan cerebellum serta pons normal
Tampak lesi hyperdens pada basal ganglia kiri dengan Vol +/- 18 cc mengisi fisura sylvii. Sulcy gyri corticalis normal. Ventricle III & lateralis normal. Tampak pendorongan mid line shift ke kanan. Tidak tampak fracture pada tulang calvaria

Kesimpulan : Perdarahan intracerebral dan subarachnoid dengan tanda-tanda oedem cerebri dan herniasi subfalcin ke kanan (Vol +/- 18 cc).

Salam Sejawat

dr. Robert Sinural, Sp.Rad

RSU IMELDA PEKERJA INDONESIA
Jln. Bilal No.24, Pulo Brayan Darat I, Kec. Medan Timur, Sumut
Email : imeldagood2018@gmail.com - Telp : (061) 7861771- Website : rsuimelda.com

HASIL PEMERIKSAAN LABORATORIUM

No.Reg / No.RM	: RJ3790/300518	Dokter Pengirim	: dr. Andry Maival
Tanggal Masuk	: 01/12/2023	Ruang Perawatan	: Instalasi Gawat Darurat (IGD)
Nama Pasien	: H HASRI HASIBUAN	Analis	: Laboratorium
Tanggal Lahir	: 31/07/1962	Tgl Periksa	: 01/12/2023
Umur	: 61 Tahun 4 Bulan	Jam Terima Spesimen	: 06:30:00
Jenis Kelamin	: Laki-Laki	Jam Selesai Hasil	: 07:00:00
Alamat	: JL. SIDODAME NO 202 KEC. MEDAN TIMUR		

Medan, 01/12/2023
Salam Sejawat

Interpretasi Klinik :
Hiponatremia

dr. Fani Ade Irma, Sp.

RSU IMELDA PEKERJA INDONESIA
Jln. Bilal No.24, Pulo Brayan Darat I, Kec. Medan Timur, Sumut
Email : imeldagood2018@gmail.com - Telp : (061) 7861771- Website : rsuimelda.com

HASIL PEMERIKSAAN LABORATORIUM

No.Reg / No.RM	: RJ3790/300518	Dokter Pengirim	: dr. Andry Maival
Tanggal Masuk	: 01/12/2023	Ruang Perawatan	: Instalasi Gawat Darurat (IGD)
Nama Pasien	: H HASRI HASIBUAN	Analis	: Laboratorium
Tanggal Lahir	: 31/07/1962	Tgl Periksa	: 01/12/2023
Umur	: 61 Tahun 4 Bulan	Jam Terima Spesimen	: 06:30:00
Jenis Kelamin	: Laki-Laki	Jam Selesai Hasil	: 07:00:00
Alamat	: JL. SIDODAME NO 202 KEC. MEDAN TIMUR		

JENIS PEMERIKSAAN	HASIL	SATUAN	ANGKA NORMAL	METODE
HEMATOLOGI				
Darah Lengkap				Cangggih
Hemoglobin	12.6	g/dl	P: 13-18 W:12-16	
Leukosit	6.3	10 ^3 / ul	3 - 11	
Jumlah Trombosit	169.000	/ mm3	140.000 - 450.000	
Hematokrit	37.4	%	P: 42 - 56 W:36-47	
Eritrosit	4.43	Juta / mm3	P: 4.50 - 6.00 W: 4.20-5.10	
MCV	84	um3	81 - 99	
MCH	28.6	Pgr	27.0 - 31.0	
MCHC	33.8	g/dl	32.0 - 36.0	
RDW	13.0	%	11.5 - 15.0	
PDW	11.2	%	10.0 - 18.0	
MPV	8.5	um3	6.5 - 11.0	
PCT	0.100	%	0.100 - 0.500	
Eosinofil	2.4	%	1 - 3	
Basofil	0	%	0 - 1	
Netrofil (abs)	4.1	10 ^3 / ul	1.50 - 6.13	
Netrofil	65.2	%	50 - 70	
Limfosit	20.4	%	20 - 40	
Monosit	3.0	%	2 - 8	
Limfosit (abs)	1.8	10 ^3 / ul	1.8 - 3.74	
ELEKTROLIT				ISE
Elektrolit Lengkap				
Natrium	129	mmol / L	133 - 150	
Kalium	3.7	mmol / L	3.6 - 5.5	
Chlorida	102	mmol / L	96 - 108	
TEST GULA DARAH				
Glukosa Ad Random	121	Mg/ dl	<200	
FAAL GINJAL				
Ureum/Urea-N	31	Mg/dl	13 - 50	
Creatinin	1.4	Mg/dl	P : 0.7 - 1.4 W : 0.6 - 1.1	

RSU IMELDA PEKERJA INDONESIA
H HASRI HASIBUAN
31/07/1962
RM 36

ELECTROCARDIOGRAPHIC REPORT

Tanggal : 1-12-2023 Pukul : 06 pagi

PHYSICAL DATE
Heigh : 155 cm Weight : 52 kg BP : 210/110 mmHg

AUSCULTATION AND OTHER TEST

Rhythm : ..... QRS Rate : ..... QRS Axis : ..... T Axis : .....
Position : ..... P : ..... T : ..... U : .....
QR : ..... QRS Widht : ..... VAT : ..... Qt : .....
ST : ..... Q Wave : ..... R Wave : ..... S.Wave : .....
Transitional Zone : .....

CONCLUSIONS : Sinus

Remark : .....

Terima kasih,

dr. Imam Kusuh Darmawan
M.Ked (Cardio), Sp.JP-FEHA



RSU IMELDA PEKERJA INDONESIA

No Reg / RM : 3790 / 300518
Nama Pasien : H HASRI HASIBUAN
Tgl Lahir : 31/07/1962
Jenis Kelamin : Laki-Laki

RM-01
RME 2023
Halaman : 1

ASESMEN MEDIS

Mulai Asesmen Tanggal : 01/12/2023 , Pukul 06:20:00

A. Anamnesa (Alo-anamnesa)
Penurunan kesadaran sejak 1 jam SMRS. Lemah anggota gerak kanan + Muntah +.

Riwayat Penyakit : HT
Riwayat Penggunaan Obat-Obatan :
Riwayat Perawatan / Pengobatan sebelumnya :
Alergi Obat :
Alergi Makanan :

Pemeriksaan Fisik

1. Pemeriksaan Umum

Sensorium	Apatis	Anemis	-	Berat Badan	90 Kg
Tekanan Darah	220/110 mmHg	Ikterik	-	Tinggi Badan	175 CM
Nadi	70 x/i	Dyspnoe	-	Nafas	22 x/i
Oedem	-	Suhu	36,5 °C		

2. Pemeriksaan Khusus

Kepala dan Leher	Konj. anemis -, pupil isokor
Thorax	SP vesikuler
Abdomen	Soepel, peristaltik +
Ekstremitas Superior	motorik lemah kanan
Genitalia & Anus	Mp
Ekstremitas Inferior	Motorik lemah kanan

C. Pemeriksaan Penunjang / Diagnostik

Pemeriksaan Penunjang yang dilakukan :
Laboratorium Dikirim Tgl/Pukul : 2023-12-01 / 06:28:00 WIB
Pemeriksaan :
DL
KGDacb
Elektrolit
RFT

Hasil diterima Tgl/Pukul : 2023-12-01 / 06:50:00 WIB
Hasil Pemeriksaan Laboratorium yang perlu diobservasi :
Hb 12,6
leukosit 6.200
trombosit 169.000

Radiologi Dikirim Tgl/Pukul : 2023-12-01 / 06:40:00 WIB
Pemeriksaan :
CT scan kepala
Foto thorax

Hasil diterima Tgl/Pukul : 2023-12-01 / _____ WIB
Hasil Pemeriksaan Radiologi :

D. Diagnosa

Diagnosa Primer : Stroke Hemoragik
Diagnosa Sekundar : HT

E. Penatalaksesan

Terapi Cairan : IVFD RL 20 tpm
Manitol 20% 125cc/8j

Kasus 17

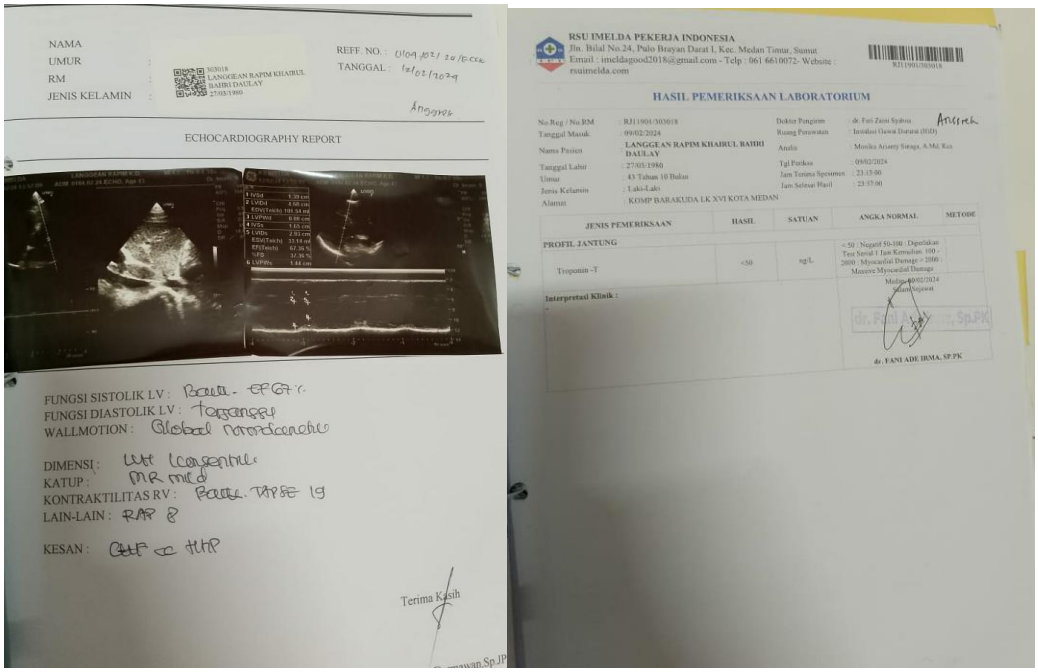

NAMA :
UMUR :
RM : 303018
JENIS KELAMIN : LANGGEAN RAPIM KHAIRUL BAIRI DAULAY 27/03/1980

REFF. NO. : 0109.021/20/ECCR
TANGGAL : 12/02/2024

Anggrek

ECHOCARDIOGRAPHY REPORT

FUNGSI SISTOLIK LV : Baik - EF 67%
FUNGSI DIASTOLIK LV : Tergangguu
WALLMOTION : Global hipokinetik

DIMENSI : LVH Konsentrik
KATUP : MR mild
KONTRAKTILITAS RV : Baik. TAPSE 19
LAIN-LAIN : RAP 8

KESAN : CHF ec HHP

Terima Kasih

RSU IMELDA PEKERJA INDONESIA
Jln. Bilal No.24, Pulo Brayan Darat I, Kec. Medan Timur, Sumut
Email : imeldagood2018@gmail.com - Telp : 061 8610072- Website : rsuimelda.com

RJ11901/303018

HASIL PEMERIKSAAN LABORATORIUM

No.Reg / No.RM : RJ11901/303018
Tanggal Masuk : 09/02/2024
Nama Pasien : LANGGEAN RAPIM KHAIRUL BAIRI DAULAY
Tanggal Lahir : 27/03/1980
Umur : 43 Tahun 10 Bulan
Jenis Kelamin : Laki-Laki
Alamat : KOMP BARAKUDA LK XVI KOTA MEDAN

Dokter Pengirim : dr. Fari Zaini Syahra
Ruang Perawatan : Intensive Care Unit (ICU)
Analis : Monika Arianty Sinaga, A.Md. Kes
Tgl Periksa : 09/02/2024
Jam Terima Specimen : 23:15:00
Jam Selesai Hasil : 23:55:00

JENIS PEMERIKSAAN	HASIL	SATUAN	ANGKA NORMAL	METODE
PROFIL JANTUNG				
Troponin -T	<50	ng/L	< 50 : Negatif 50-100 : Dapatlakan Test Serial 1 Jam Kemudian. 100 - 2000 : Myocardial Damage > 2000 : Massive Myocardial Damage	

Interpretasi Klinik :

Medan, 09/02/2024
Salam Sejawat

dr. Fani Ade Irma, Sp.PK

RSU IMELDA PEKERJA INDONESIA
Jln. Bilal No.24, Pulo Brayan Darat I, Kec. Medan Timur, Sumut
Email : imeldagood2018@gmail.com - Telp : 061 6610072- Website : rsuimelda.com

R31/901/303018

HASIL PEMERIKSAAN LABORATORIUM

No.Reg / No.RM	: RJ1/901/303018	Dokter Pengirim	: dr. Feri Zairo Syahra
Tanggal Masuk	: 09/02/2024	Ruang Perawatan	: Instalasi Gawat Darurat (IGD)
Nama Pasien	: LANGGEAN RAPIM KHAIRUL BAHRI DAULAY	Analis	: Monika Ariserty Sinaga A.Md.Kes
Tanggal Lahir	: 27/03/1980	Tgl Periksa	: 09/02/2024
Umur	: 43 Tahun 10 Bulan	Jam Terima Spesimen	: 23:15:00
Jenis Kelamin	: Laki-Laki	Jam Selesai Hasil	: 23:57:00
Alamat	: KOMP BARAKUDA LK XVI KOTA MEDAN		

JENIS PEMERIKSAAN	HASIL	SATUAN	ANGKA NORMAL	METODE
PROFIL JANTUNG				
Troponin -T	<50	ng/L	< 50 : Negatif 50-100 : Dipertimbangkan Test Serial 1 Jam Kemudian 100 - 2000 : Myocardial Damage > 2000 : Massive Myocardial Damage	

Medan, 09/02/2024
Salam Sejawat,

Interpretasi Klinik :

dr. FANI ADE IRMA, SP.PK

U IMELDA PEKERJA INDONESIA
Bilal No.24, Pulo Brayan Darat I, Kec. Medan Timur, Sumut
Email : imeldagood2018@gmail.com - Telp : 061 6610072- Website : rsuimelda.com

R31/901/303018

HASIL PEMERIKSAAN LABORATORIUM

No.Reg / No.RM	: RJ1/901/303018	Dokter Pengirim	: dr. Feri Zairo Syahra
Tanggal Masuk	: 09/02/2024	Ruang Perawatan	: Instalasi Gawat Darurat (IGD)
Nama Pasien	: LANGGEAN RAPIM KHAIRUL BAHRI DAULAY	Analis	: Kiki Juliantika Sari, A.Md. Ak
Tanggal Lahir	: 27/03/1980	Tgl Periksa	: 09/02/2024
Umur	: 43 Tahun 10 Bulan	Jam Terima Spesimen	: 22:14:00
Jenis Kelamin	: Laki-Laki	Jam Selesai Hasil	: 22:40:00
Alamat	: KOMP BARAKUDA LK XVI KOTA MEDAN		

JENIS PEMERIKSAAN	HASIL	SATUAN	ANGKA NORMAL	METODE
HEMATOLOGI				
Darah Lengkap				
Hemoglobin	13.0	g/dl	P: 13-18 W:12-16	Cangggh
Leukosit	11.1	10 *3/ uL	4 - 11	
Jumlah Trombosit	203.000	/ mm3	140.000 - 450.000	
Hematokrit	36.2	%	P: 42 - 56 W:36-47	
Eritrosit	4.28	Juta / mm3	P:4.50 - 4.60 W: 4.10-5.10	
MCV	84	um3	81 - 99	
MCH	30.4	Pgr	27.0 - 31.0	
MCHC	35.9	g/ dl	32.0 - 36.0	
RDW	13.2	%	11.5 - 15.0	
PDW	12.6	%	10.0 - 18.0	
MPV	9.7	um3	6.5 - 11.0	
PCT	0.100	%	0.100 - 0.500	
Eosinofil	2.1	%	1 - 3	
Basofil	0	%	0 - 1	
Netrofil (abs)	8.5	10 *3 / uL	1.56 - 6.33	
Neutrofil	75.4	%	50 - 70	
Limfosit	18.5	%	20 - 40	
Monosit	4.0	%	2 - 8	
Limfosit (abs)	2.0	10 *3 / uL	1.8 - 3.74	
ELEKTROLIT				ISE
Elektrolit Lengkap				
Natrium	128	mmoL/ L	135 - 150	
Kalium	3.7	mmoL/ L	3.6 - 5.5	
Chlorida	104	mmoL/ L	96 - 108	
TEST GULA DARAH				
Glukosa Ad Random	92	Mg/ dl	<200	
FAAL GINJAL				
Urean/Urea-N	20	Mg/dl	13 - 50	
Creatinin	0.76	Mg/dl	P : 0.7 - 1.4 W : 0.6 - 1.1	

RSU Imelda
Pekerja Indonesia

No. R. Medis
Nama
Tgl. Lahir

303018
LANGGEAN RAPIM KHAIRUL BAHRI DAULAY
27/03/1980

RM 34
Rev 02/20

KADAR GULA DARAH

DokterPengirim : dr.
JenisSpesimen :
Ruangan :

Tanggal/Jam	JenisPemeriksaanGlukosaPuasa/2 jam PP/ Ad Random	Hasil	Satuan	Nilai Normal	Teknik yang digunakan
10-02-24	Ggd P	107	Mg/dl	Puasa : 80-120	Canggh
11-02-24	Ggd P	130		2 jam PP : 90-140	
	Ggd 2 jam pp	108			
12-02-24	Ggd P	115		Ad Random : <200	

Salam Sejawat,

dr Fani Ade Irma, Sp.PK

RSU IMELDA PEKERJA INDONESIA

303018
LANGGEAN RAPIM KHAIRUL BAHRI DAULAY
27/03/1980

RM 36
Revisi 02/2018

ELECTROCARDIOGRAPHIC REPORT

Tanggal : 09 / 02 / 2024 Pukul : 02 : 16 WIB

PHYSICAL DATE

Heigh : 165 Weight : 65 BP : 147/99 mmHg

AUSCULTATION AND OTHER TEST

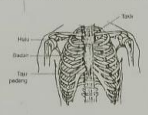

Rhythm	:	QRS Rate	:	QRS Axis	: .....
Position	:	P	:	T	: .....
QR	:	QRS Widht	:	VAT	: .....
ST	:	Q Wave	:	R Wave	: .....
Transitional Zone	:				

T Axis : .....
U : .....
Qt : .....
S.Wave : .....

CONCLUSIONS : Spekulatif

Remark :

Terima kasih,

(dr. Imam Sp.JP)



FUNGSI SISTOLIK LV : Baik. EF 67%
FUNGSI DIASTOLIK LV : Tergangu
WALLMOTION : Global hypokinesia

DIMENSI : LVH konsentrik
KATUP : MR mild
KONTRAKTILITAS RV : Baik. TAPSE 19
LAIN-LAIN : RAP 8

KESAN : CHF ec HHP

Terima Kasih

RSU IMELDA PEKERJA INDONESIA

No Reg / RM	11901 / 303018	
Nama Pasien	LANGGEAN RAPIM KHAIRUL BAHRI DAULAY	RM-01
Tgl Lahir	27/03/1980	
Jenis Kelamin	Laki-Laki	

ASESMEN MEDIS

Mulai Assesmen Tanggal : 09/02/2024 , Pukul 21:10:00

A. Anamnesa (Auto-anamnesa)

pasien datang dengan keluhan nyeri dada sebelah kiri dan terasa panas pada dada 4 jam sebelum masuk RS, keluhan sesak nafas dialami 1 hari ini, mual ada namun tidak ada muntah, BAB menurut, bak normal

Riwayat Penyakit: opd : dm, chf (tidak rutin minum obat)	Riwayat Penggunaan Obat-Obatan : -	Alergi Obat : -
	Riwayat Perawatan / Pengobatan sebelumnya : -	Alergi Makanan : -

B. Pemeriksaan Fisik

1. Pemeriksaan Umum

Sensorium	: cm	Anemis	: -	Berat Badan	: 65 Kg
Tekanan Darah	: 145/99 mmHg	Ikterik	: -	Tinggi Badan	: 165 CM
Nadi	: 78 x/i	Dyspnoe	: +	Nafas	: 26 x/i
Oedem	: -	Suhu	: 36,8 °C		

2. Pemeriksaan Khusus

Kepala dan Leher	dbn
Thorax	ves (++), rho (-/-)
Abdomen	soepel +, peristaltik +
Ekstremitas Superior	akral hangat, edema (-)
Genitalia & Anus	tdp
Ekstremitas Inferior	akral hangat, edema (-)

C. Pemeriksaan Penunjang / Diagnostik

Pemeriksaan Penunjang yang dilakukan :
Laboratorium Dikirim Tgl/Pukul : 2024-02-09 / 21:00:00 WIB
Pemeriksaan :
dl, lipid, elek, urior

Radiologi Dikirim Tgl/Pukul : 2024-02-09 / 21:10:00 WIB
Pemeriksaan :
rs. thorax

Hasil diterima Tgl/Pukul : 2024-02-09 / 22:00:00 WIB
Hasil Pemeriksaan Laboratorium yang perlu diobservasi :
Hb 13,0
leu 11,1
trom 203.000

Hasil diterima Tgl/Pukul : 2024-02-09 / 22:15:00 WIB
Hasil Pemeriksaan Radiologi :

D. Diagnosa

Diagnosa Primer	NSTEMI / UAP
Diagnosa Sekunder	CHF ec. HHD

E. Penatalksaan

Terapi Cairan	IVFD NaCl 0,9% 10 gtt/min

RSU IMELDA PEKERJA INDONESIA
Jln. Bilal No.24, Pulo Brayan Darat I, Kec. Medan Timur, Sumut
Email : imeldagosd2018@gmail.com - Telp : 061 6610072- Website : rsuimelda.com

RI11901-303018

UNIT RADIOLOGI

No.Reg / No.RM	: RI11901/303018	Dokter Pengirim	: dr. Feri Zaro Syafina
Tanggal Masuk	: 09/02/2024	Ruang Perawatan	: Ruang Rawat Anggrek
Nama Pasien	: LANGGEAN RAPIM KHAIRUL BAHRI DAULAY	Tanggal Periksa	: 09/02/2024 - 22:01:12
Tanggal Lahir	: 27/03/1980 / 43 Tahun	Radiografer	: Nur Fapri Hayani S.
Jenis Kelamin	: Laki-Laki		
Alamat	: KOMP BARAKUDA LK XVI KOTA MEDAN		
Data Klinis	: angina pectoris		

RADIOLOGI REPORT

THORAX (PA)

Keterangan
Cor: Ukuran normal
Sinus dan diafragma normal
Trachea tampak simetris
Paru: Tampak bercak infiltrat pada lapangan atas paru kanan dan paraliler. Tidak tampak effusi pleura. Corakan broncho vasculer bertambah

Kesimpulan
TB Paru.

Medan, 09/02/2024
Salam Sejawat

dr. Robert Siaurat,Sp.Rad

Kasus 18.

RSU IMELDA PEKERJA INDONESIA
JL.BILAL NO. 24, PULO BRAYAN DARAT I
MEDAN - 20239
Telp : 061 6610072
Fax : 061 6618457

RINGKASAN PASIEN KELUAR (DISCHARGE SUMMARY)

Tgl. Masuk	04/09/2023 21:05:00 WIB	No. RM	293901
Tgl. Keluar	11/09/2023 16:00:00 WIB	Nama	HERIYAN
Ruang/ Kelas	Ruang Rawat Mawar/ Kelas I	Usia	53 Tahun
		Jenis Kelamin	Laki - Laki

Alasan Pasien Di Rawat	: Perut membesar (+), Mata kuning (+), Buah pelir membesar (+), BAK kuning pekat (+)
Anamnese	: Perut membesar mulai 2 minggu, bertambah dalam 2 hari ini, disertai mata kuning terlihat dalam 1 minggu ini, buah pelir membesar dalam 1 tahun ini, BAK kuning pekat (+), riwayat penyakit ascite + hernia scrotalis.
Pemeriksaan Fisik	: Sensorium : CM, TD : 110/68 mmHg, Nadi : 90 x/i, Nafas : 20 x/i, Suhu : 36.6 C, Ikterik : (+), Oedem : (+), BB : 76 kg, TB : 164 cm, Kepala dan Leher : icteric (+), Abdomen : distensi (+), ascites (+), vena collateral (+), peristaltik (+) N, Ekstremitas Superior : palmarerterna (+), Genitalia & Anus : hernia scrotalis (+) kiri dan kanan.
Pemeriksaan Penunjang	: Tgl 04/09/2023 - Darah Lengkap -> hemoglobin : 8.5 g/dl, Jumlah Trombosit : 95.000 /mm3, Hematokrit : 23.3 %, Eritrosit : 2.94 Juta/mm3, Bilirubin Total/Direck -> Total Bilirubin : 1.9 Mg/dl, Direc Bilirubin : 1.5 Mg/dl, Albumin : 1.9 g/dl, Glukosa Ad Random ; 238 Mg/dl, Ureum/Urea-N : 81 Mg/dl, Creatinin : 2.0 Mg/dl, Natrium : 129 mmoL/L. - THORAX (AP) Kesimpulan : Cardiomegali. Pneumonia.
Diagnosa Masuk	: Ascites ec Cirhosisi Hepatis + Hernia Scrotalia + DM II
Pengobatan dan Tindakan	: - Terapi : ALBUMAN 20% 100 ML PLS; ATROPIN 0,25 MG IN3; CEFTRIAXONE 1 GR IN3; CHANNA 500 MG CAPS; FUROSEMID 10MG/ML / RCIXEMID IN3; LIDOCAIN IN3; NACL 3% INF; OMEPRAZOLE 40 MG IN3; RINGER LACTAT 500 MG INF; SPIRONOLAKTON 100 MG TAB. - Tindakan : Parasintesis (tgl 05/09/2023), Gastroskopy, Ligasi VE (tgl 07/09/2023)
Perkembangan selama dirawat	: - tgl 05/09/2023 -> pasien baru dari igd tiba di ruangan tulip pukul 00.05 wib dengan keluhan perut membesar (+), mata kuning (+), buah pelir membesar (+), BAK kuning pekat (+), TD : 100/63 mmHg, HR : 86 x/i, RR : 20 x/i, T : 36 C, FAAL HATI -> Albumin : 2.1 g/dl - tgl 06/09/2023 -> perut membesar (+), mata kuning (+), BAK kuning (+), BAB hitam (+), scrotum membesar (+), TD : 99/66 mmHg, HR : 100 x/i, RR : 20 x/i, T : 36 C - tgl 07/09/2023 -> nyeri post gastroscopy (+), muat (+), nyeri ulu hati (+), perut besar (-), BAB hitam (-), BAK kuning (-), badan lemas (+), skala nyeri : 3, TD : 105/69 mmHg, HR : 79 x/i, RR : 20 x/i, T : 36 C, anjur dari dr sp.pd igeh -> propanolol 3x10 mg, Ligasi VE - ligasi varises esofagus, Gastroskopy -> varises esofagus F2-3, LI, CB, CRS (-), Gastroscopi korpus dan antrum. - tgl 08/09/2023 -> nyeri post gastroskopy (-), badan lemas (-), skala nyeri : 1, TD : 99/64 mmHg, HR : 84 x/i, RR : 20 x/i, T : 36 C, os sudah boleh pbj.
Diagnosa Akhir	: Varises Esofagus + Ascites + HIL + Hipoalbumin + Hiponatremia
Kondisi Pasien dan Obat-Obatan Yang di Bawa Saat Pasien Pulang	: Pbj dengan membaik Obat pulang-> DOMPERIDONE 10 MG TAB; FUROSEMIDE 40 MG TAB; LEVOFLOXACIN 500 MG TAB; PROPANOLOL 10 MG TAB; REBAMIPIDE 100 MG TAB; SPIRONOLAKTON 100 MG TAB.
Instruksi Tindak Lanjut	: Kontrol ulang ke Poliklinik Gastroenterologi-Hepatologi (Endoscopy) tgl 13/09/2023
Edukasi	: Anjuran yang diberikan untuk pasien - istirahat yang cukup - makan makanan yang bergizi - minum obat secara rutin - kontrol ulang sesuai jadwal

RM - 13/Revisi04/2019 Halaman 1/2

RSU IMELDA PEKERJA INDONESIA | No. R. Medis | Nama | Tgl. Lahir | HERIYAN 24/09/1969 | RM 36 | Revisi 02/2019

ELECTROCARDIOGRAPHIC REPORT

Tanggal : 04.9.23 Pukul : 21:54 wib

PHYSICAL DATE

Heigh : 160 Weight : 60 BP : 130/70 mmHg

AUSCULTATION AND OTHER TEST

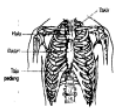

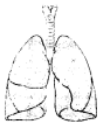

Rhythm	:	QRS Rate	:	QRS Axis	:	T Axis	:
Position	:	P	:	T	:	U	:
QR	:	QRS Widht	:	VAT	:	Qt	:
ST	:	Q Wave	:	R Wave	:	S.Wave	:

Transitional Zone : .....

CONCLUSIONS : Sinus rhythm. BP N

Remark : Gl. nul

Terima kasih,

(.....)

RUMAH SAKIT UMUM IMELDA PEKERJA INDONESIA
BAGIAN RADIOLOGI
Jl. Bilal No. 24 P. Brayan Darat I Medan 20239
Telp (061) 6610072-66 1356 Fax (061) 6618457

MEDAN, 04/09/2023
Kepada Yth.
dr. Hidayat, M.Kes
Di Tempat

Bersama ini kami sampaikan hasil pemeriksaan Radiologi a/n :

Reff. No.	:	6876.09.23.RAD
Nama	:	HERIYAN
No. Medical	:	00293901
Tanggal Lahir	:	24/09/1969
Data Klinis	:	Hernia

RADIOLOGI REPORT

THORAX (AP)

Keterangan	:	Cor : Ukuran membesar (CTR > 50%) Sinus dan diefragma normal Trachea tampak simetris Paru : Tampak bercak infiltrat pada kedua perihiler Tidak tampak effusi pleura Corakan broncho vasculer bertambah
Kesimpulan	:	Cardiomegali. Pneumonia.

Salam Sejawat

dr. Robert Sinurat, Sp.Rad

RSU IMELDA PEKERJA INDONESIA | No. R. Medis | Nama | Tgl. Lahir | HERIYAN 24/09/1969 | RM 36 | Revisi 02/2019

ELECTROCARDIOGRAPHIC REPORT

Tanggal : 04.9.23 Pukul : 21:54 wib

PHYSICAL DATE

Heigh : 160 Weight : 60 BP : 130/70 mmHg

AUSCULTATION AND OTHER TEST

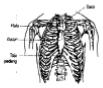

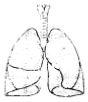

Rhythm	:	QRS Rate	:	QRS Axis	:	T Axis	:
Position	:	P	:	T	:	U	:
QR	:	QRS Widht	:	VAT	:	Qt	:
ST	:	Q Wave	:	R Wave	:	S.Wave	:

Transitional Zone : .....

CONCLUSIONS : Sinus rhythm. BP N

Remark : Gl. nul

Terima kasih,

(.....)

RSU IMELDA PEKERJA INDONESIA
JL.BILAL NO. 24, PULO BRAYAN DARAT I
MEDAN - 20239
Telp : 061 6610072
Fax : 061 6618457

PEMERIKSAAN LABORATORIUM

No. Reg/ No. RM : RJ0000471903 / 00293901
Tanggal Masuk : 04/09/2023
Nama Pasien : HERIYAN
Tgl. Periksa : 04/09/2023 21:51:51
Tgl Lahir : 24/09/1969 00:00:00

Dokter Pengirim : dr. Hidayat, M.Kes
Ruang Perawatan : Instalasi Gawat Darurat (IGD)
Analis : KIKI JULIANTIKA SARI
Jam Penerimaan Spesimen : 04-09-23 21:51
Alamat : JL.GAPERTA DALAM GG MUFAKAT LK I NO 74 ,HELVETIA TENGAH ,MEDAN HELVETIA,KOTA MEDAN

JENIS PEMERIKSAAN	HASIL	UNIT/ SATUAN	ANGKA NORMAL	METODE
HEMATOLOGI				
Darah Lengkap				
Hemoglobin	8.5	g/dl	P: 13-18 W:12-16	Cangguh
Leukosit	5.4	10 *3/ uL	4 - 11	
Jumlah Trombosit	95.000	/ mm3	140.000 - 450.000	
Hematokrit	23.3	%	P: 42 - 56 W:36-47	
Eritrosit	2.94	Juta / mm3	P:4.50 - 4.60 W: 4,10-5,10	
MCV	79	um3	81 - 99	
MCH	28.8	Pgr	27,0 - 31,0	
MCHC	36.2	g/ dl	32,0 - 36,0	
RDW	14.8	%	11,5 - 15.0	
PDW	14.1	%	10,0 - 18,0	
MPV	9.9	um3	6,5 - 11,0	
PCT	0.100	%	0,100 - 0,500	
Hitung Jenis Leukosit				
Eosinofil	2.4	%	1 - 3	
Basofil	0	%	0 - 1	
Netrofil (abs)	3.1	10 *3 / uL	1,56 - 6,13	
Neutrofil	55.9	%	50 - 70	
Limfosit	36.7	%	20 - 40	
Monosit	5.0	%	2 - 8	
Limfosit (abs)	1.9	10 *3 / uL	1,8 - 3,74	
Masa Pendarahan	5'	Menit	2' - 6'	
Masa Pembekuan	8'	Menit	6' - 12'	Sederhana

No. Reg/ No. RM : RJ0000471903 / 00293901
Tanggal Masuk : 04/09/2023
Nama Pasien : HERIYAN
Tgl. Periksa : 04/09/2023 21:52:27
Tgl Lahir : 24/09/1969 00:00:00

Dokter Pengirim : dr. Hidayat, M.Kes
Ruang Perawatan : Instalasi Gawat Darurat (IGD)
Analis : KIKI JULIANTIKA SARI
Jam Penerimaan Spesimen : 04-09-23 21:52
Alamat : JL.GAPERTA DALAM GG MUFAKAT LK I NO 74 ,HELVETIA TENGAH ,MEDAN HELVETIA,KOTA MEDAN

JENIS PEMERIKSAAN	HASIL	UNIT/ SATUAN	ANGKA NORMAL	METODE
FAAL HATI				
Bilirubin Total/Direk				
Total Bilirubin	1.9	Mg/dl	0.1 - 1.2	
Direc Bilirubin	1.5	Mg/dl	< 0.60	
Alkali Phosfatase	166	u/L	15 - 220	
SGOT	34	u/L	5 - 34	
SGPT	12	u/L	0 - 40	
Albumin	1.9	g/dl	3.8 - 5.1	
TEST GULA DARAH				
Glukosa Ad Random	238	Mg/ dl	<200	
FAAL GINJAL				
Ureum/Urea-N	81	Mg/dl	13 - 50	
Creatinin	2.0	Mg/dl	P : 0.7 - 1.4 W : 0.6 - 1.1	
ELEKTROLIT				
Elektrolit Lengkap				
Natrium	129	mmoL/ L	135 - 150	ISE
Kalium	4.1	mmoL/ L	3.6 - 5.5	
Chlorida	99	mmoL/ L	96 - 108	

Interpretasi Klinik :

MEDAN, 04/09/2023
Salam Sejawat

dr. Fani Ade Irma, Sp.PK

Kasus 19

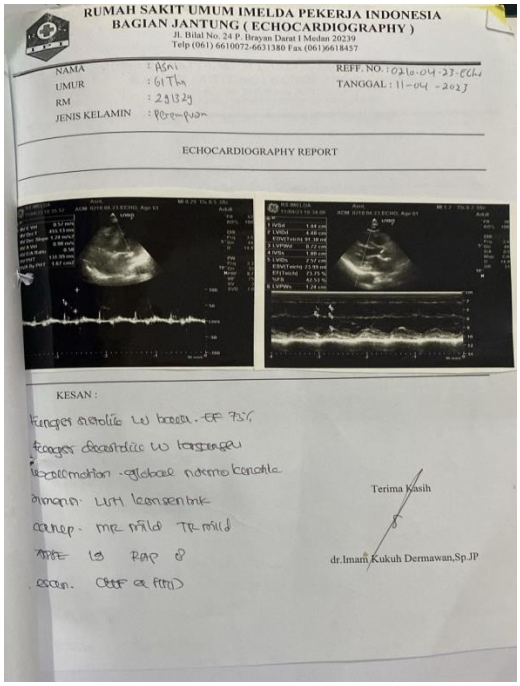

RUMAH SAKIT UMUM IMELDA PEKERJA INDONESIA
BAGIAN JANTUNG (ECHOCARDIOGRAPHY)
Jl. Bilal No. 24 P. Brayan Darat I Medan 20239
Telp (061) 6610072-6631380 Fax (061)6618457

NAMA : Asni
UMUR : 61 Thn
RM : 291329
JENIS KELAMIN : Perempuan

REFF. NO. : 0210.04.23.Echo
TANGGAL : 11-04-2023

ECHOCARDIOGRAPHY REPORT

KESAN :

Terima Kasih

dr.Imam Kukuh Dermawan,Sp.JP

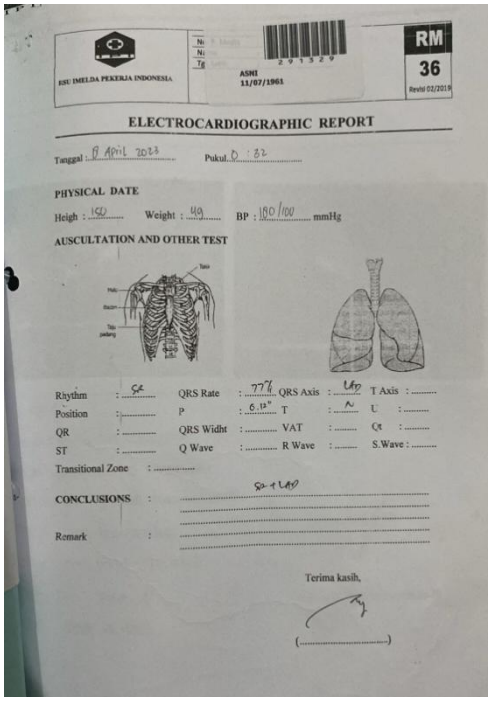

RSU IMELDA PEKERJA INDONESIA

ASNI
11/07/1961

RM
36
Revisi 02/2019

ELECTROCARDIOGRAPHIC REPORT

Tanggal : 8 April 2023 Pukul : 8 : 32

PHYSICAL DATE

Heigh : 150 Weight : 49 BP : 180/100 mmHg

AUSCULTATION AND OTHER TEST

Rhythm : SR QRS Rate : 77% QRS Axis : LAD T Axis : .....
Position : ..... P : 0.12" T : N U : .....
QR : ..... QRS Widht : ..... VAT : ..... Qt : .....
ST : ..... Q Wave : ..... R Wave : ..... S.Wave : .....
Transitional Zone : .....

CONCLUSIONS : SR + LAD

Remark : .....

Terima kasih,

(.....)

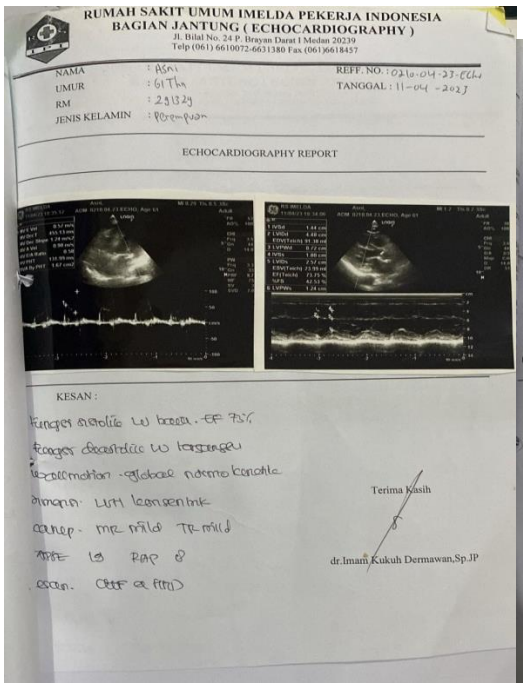

RUMAH SAKIT UMUM IMELDA PEKERJA INDONESIA
BAGIAN JANTUNG (ECHOCARDIOGRAPHY)
Jl. Bilal No. 24 P. Brayan Darat I Medan 20239
Telp (061) 6610072-6631380 Fax (061)6618457

NAMA : Asni
UMUR : 61 Thn
RM : 291329
JENIS KELAMIN : Perempuan

REFF. NO. : 0210.04.23.Echo
TANGGAL : 11-04-2023

ECHOCARDIOGRAPHY REPORT

KESAN :

Terima Kasih

dr.Imam Kukuh Dermawan,Sp.JP

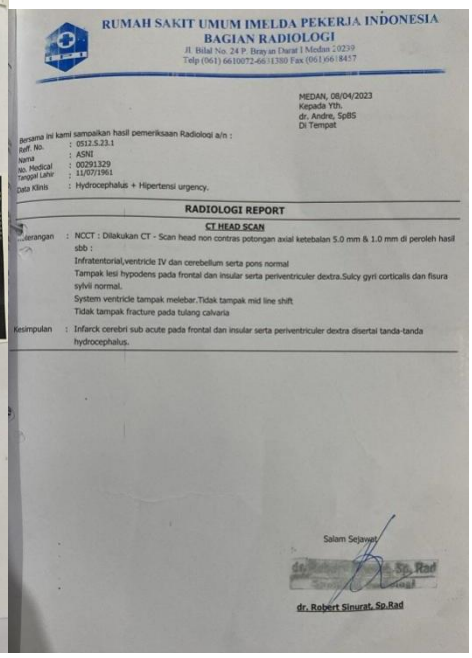

RUMAH SAKIT UMUM IMELDA PEKERJA INDONESIA
BAGIAN RADIOLOGI
Jl. Bilal No. 24 P. Brayan Darat I Medan 20239
Telp (061) 6610072-6631380 Fax (061)6618457

MEDAN, 08/04/2023
Kepada Yth.
dr. Andre, SpBS
Di Tempat

Bersama ini kami sampaikan hasil pemeriksaan Radiologi a/n :
Reff. No. : 0512.5.23.1
Nama : ASNI
No. Medical : 00291329
Tanggal Lahir : 11/07/1961
Data Klinis : Hydrocephalus + Hipertensi urgency.

RADIOLOGI REPORT

CT HEAD SCAN

Keterangan : NCCT : Dilakukan CT - Scan head non contras potongan axial ketebalan 5.0 mm & 1.0 mm di peroleh hasil sbb :
Infratentorial,ventricle IV dan cerebellum serta pons normal
Tampak lesi hypodens pada frontal dan insular serta periventriculer dextra.Sulcy gyri corticalis dan fisura sylvii normal.
System ventricle tampak melebar.Tidak tampak mid line shift
Tidak tampak fracture pada tulang calvaria

Kesimpulan : Infarck cerebri sub acute pada frontal dan insular serta periventriculer dextra disertai tanda-tanda hydrocephalus.

Salam Sejawat,

dr. Robert Sinurat, Sp.Rad

RUMAH SAKIT UMUM IMELDA PEKERJA INDONESIA
BAGIAN RADIOLOGI
Jl. Bilal No. 24 P. Brayan Darat I Medan 20239
Telp (061) 6610072-6611380 Fax (061)6618457

MEDAN, 08/04/2023
Kepada Yth.
dr. Andre, SpBS
Di Tempat

Bersama ini kami sampaikan hasil pemeriksaan Radiologi a/n :

Reff. No.	:	0512.S.23.1
Nama	:	ASNI
No. Medical	:	00291329
Tanggal Lahir	:	11/07/1961
Data Klinis	:	Hydrocephalus + Hipertensi urgency.

RADIOLOGI REPORT

CT HEAD SCAN

Keterangan : NCCT : Dilakukan CT - Scan head non contras potongan axial ketebalan 5.0 mm & 1.0 mm di peroleh hasil sbb :
Infratentorial,ventricle IV dan cerebellum serta pons normal
Tampak lesi hypodens pada frontal dan insular serta periventriculer dextra.Sulcy gyri corticalis dan fisura sylvii normal.
System ventricle tampak melebar.Tidak tampak mid line shift
Tidak tampak fracture pada tulang calvaria

Kesimpulan : Infarck cerebri sub acute pada frontal dan insular serta periventriculer dextra disertai tanda-tanda hydrocephalus.

Salam Sejawat

dr. Robert Sinurat, Sp.Rad

RUMAH SAKIT UMUM IMELDA PEKERJA INDONESIA
BAGIAN RADIOLOGI
Jl. Bilal No. 24 P. Brayan Darat I Medan 20239
Telp (061) 6610072-6611380 Fax (061)6618457

MEDAN, 08/04/2023
Kepada Yth.
dr. Elihar Dedi Saputra Harlanja
Di Tempat

Bersama ini kami sampaikan hasil pemeriksaan Radiologi a/n :

Reff. No.	:	2057.04..23.rad
Nama	:	ASNI
No. Medical	:	00291329
Tanggal Lahir	:	11/07/1961
Data Klinis	:	Susp Cardiomegali

RADIOLOGI REPORT

THORAX (AP)

Keterangan : Cor : Ukuran membesar (CTR : +/- 62%)
Sinus dan diafragma normal
Trachea tampak simetris
Paru : Tampak infiltrat pada kedua parahiler. Tidak tampak effusi pleura. Corakan broncho vasculer bertambah

Kesimpulan : Cardiomegali.
Pneumonia.

Salam Sejawat

dr. Robert Sinurat, Sp.Rad

RUMAH SAKIT UMUM IMELDA PEKERJA INDONESIA
BAGIAN RADIOLOGI
Jl. Bilal No. 24 P. Brayan Darat I Medan 20239
Telp (061) 6610072-6611380 Fax (061)6618457

MEDAN, 08/04/2023
Kepada Yth.
dr. Elihar Dedi Saputra Harlanja
Di Tempat

Bersama ini kami sampaikan hasil pemeriksaan Radiologi a/n :

Reff. No.	:	2057.04..23.rad
Nama	:	ASNI
No. Medical	:	00291329
Tanggal Lahir	:	11/07/1961
Data Klinis	:	Susp Cardiomegali

RADIOLOGI REPORT

THORAX (AP)

Keterangan : Cor : Ukuran membesar (CTR : +/- 62%)
Sinus dan diafragma normal
Trachea tampak simetris
Paru : Tampak infiltrat pada kedua parahiler. Tidak tampak effusi pleura. Corakan broncho vasculer bertambah

Kesimpulan : Cardiomegali.
Pneumonia.

Salam Sejawat

dr. Robert Sinurat, Sp.Rad

RSU IMELDA PEKERJA INDONESIA
JL.BILAL NO. 24, PULO BRAYAN DARAT I
MEDAN - 20239
Telp : 061 6610072
Fax : 061 6618457

PEMERIKSAAN LABORATORIUM

No. Reg/ No. RM	: RJ0000452895 / 00291329	Dokter Pengirim	: dr. Andry Maival
Tanggal Masuk	: 07/04/2023	Ruang Perawatan	: Instalasi Gawat Darurat (IGD)
Nama Pasien	: ASNI	Analis	: KIKI JULIANTIKA SARI
Tgl. Periksa	: 08/04/2023 00:34:39	Jam Penerimaan Spesimen	: 00 - 00
Tgl Lahir	: 11/07/1961 00:00:00	Alamat	: JLN CILACAP TIMUR NO BELAWAN BELAWAN II MEDAN BELAWAN KOTA MEDAN

JENIS PEMERIKSAAN	HASIL	UNIT/ SATUAN	ANGKA NORMAL	METODE
ANALISA URINE				
Urine Rutine				
Warna	Kuning Jernih		Kuning Jernih	
pH	6.0		5 - 7	
Berat Jenis (Bj)	1.010		1,005 - 1,030	
Reduksi	Negatif		Negatif	
Nitrit	Negatif		Negatif	
Protein	Negatif		Negatif	
Urobilinogen	Negatif		Negatif	
Bilirubin	Negatif		Negatif	
Darah	Negatif		Negatif	
Leukosit	Negatif		Negatif	
Keton	Negatif		Negatif	
SEDIMEN :				
Leukosit	1 - 2		< 6	
Eritrosit	0 - 1		< 3	
Ephitel	2 - 3			
Crystal	-			

Interpretasi Klinik :

MEDAN, 08/04/2023
Salam Sejawat

dr. Fani Ade Irma, Sp.PK

Kasus 20

JL.BILAL NO. 24, PULO BRAYAN DARAT I
MEDAN - 20239
Telp : 061 6610072
Fax : 061 6618457

PEMERIKSAAN LABORATORIUM

No. Reg/ No. RM : RJ0000477012 / 00298319
Tanggal Masuk : 06/10/2023
Nama Pasien : DEDE IRWANSYAH
Tanggal Lahir : 03/02/1987
Dokter Pengirim : dr.Religus Pinem SpPD- KGEH

Ruang Perawatan : Ruang Rawat Anggrek
Analis : Fadilla Natasya Sudirman
Tgl. Periksa / Jam : 09/10/2023 06:44:58
Jam Penerimaan Spesimen : 06 09 2023
Alamat : JL. PANCING I NO 20 LK III KEC. MEDAN TEMBUNG

JENIS PEMERIKSAAN	HASIL	UNIT/ SATUAN	ANGKA NORMAL	METODE
HEMATOLOGI				
Darah Lengkap				
Hemoglobin	9.5	g/dl	P: 13-18 W:12-16	Canggih
Leukosit	8.9	10 *3/ uL	4 - 11	
Jumlah Trombosit	450.000	/ mm3	140.000 - 450.000	
Hematokrit	24.4	%	P: 42 - 56 W:36-47	
Eritrosit	3.13	Juta / mm3	P:4.50 - 4.60 W: 4,10-5,10	
MCV	78	um3	81 99	
MCH	26.8	Pgr	27,0 - 31,0	
MCHC	34.3	g/ dl	32,0 - 36,0	
RDW	14.7	%	11,5 - 15,0	
PDW	10.9	%	10,0 - 18,0	
MPV	8.3	um3	6,5 - 11,0	
PCT	0.300	%	0,100 - 0,500	
Hitung Jenis Leukosit				
Eosinofil	2.7	%	1 - 3	
Basofil	0	%	0 - 1	
Netrofil (abs)	5.7	10 *3 / uL	1,56 - 6,13	
Neutrofil	63.1	%	50 - 70	
Limfosit	28.2	%	20 - 40	
Monosit	6.0	%	2 - 8	
Limfosit (abs)	2.5	10 *3 / uL	1,8 - 3,74	

Interpretasi Klinik : Anemia hipokrom mikrositer

MEDAN, 09/10/2023
Salam Sejawat

dr. Fani Ade Irma, Sp.PK

RSU IMELDA PEKERJA INDONESIA
JL.BILAL NO. 24, PULO BRAYAN DARAT I
MEDAN - 20239
Telp : 061 6610072
Fax : 061 6618457

PEMERIKSAAN LABORATORIUM

No. Reg/ No. RM : RJ0000477012 / 00298319
Tanggal Masuk : 06/10/2023
Nama Pasien : DEDE IRWANSYAH
Tgl. Periksa : 07/10/2023 18:45:20
Tgl Lahir : 03/02/1987 00:00:00

Dokter Pengirim : dr. Andry Maival
Ruang Perawatan : Instalasi Gawat Darurat (IGD)
Analis : Fadilla Natasya Sudirman
Jam Penerimaan Spesimen : 18 20 WIB
Alamat : JL. PANCING I NO 20 LK III KEC. MEDAN TEMBUNG

JENIS PEMERIKSAAN	HASIL	UNIT/ SATUAN	ANGKA NORMAL	METODE
FAAL HATI				
HBs Ag	Negatif		Negatif	Canggih
IMUNO SEROLOGI				
Anti HCV Rapid	Negatif		Negatif	Canggih

Interpretasi Klinik :

MEDAN, 07/10/2023
Salam Sejawat

dr. Fani Ade Irma, Sp.PK

No. Reg/ No. RM : RJ0000477012 / 00298319
Tanggal Masuk : 06/10/2023
Nama Pasien : DEDE IRWANSYAH
Tgl. Periksa : 07/10/2023 16:23:52
Tgl Lahir : 03/02/1987 00:00:00

Dokter Pengirim : dr. Andry Maival
Ruang Perawatan : Instalasi Gawat Darurat (IGD)
Analis : Fadilla Natasya Sudirman
Jam Penerimaan Spesimen : 16 07 2023
Alamat : JL. PANCING I NO 20 LK III KEC. MEDAN TEMBUNG

JENIS PEMERIKSAAN	HASIL	UNIT/ SATUAN	ANGKA NORMAL	METODE
TEST GULA DARAH				
Glukosa Ad Random	108	Mg/ dl	<200	
FAAL GINJAL				
Ureum/Urea-N	25	Mg/dl	13 - 50	
Creatinin	0.79	Mg/dl	P : 0.7 - 1.4 W : 0.6 - 1.1	
ELEKTROLIT				
Elektrolit Lengkap				
Natrium	129	mmol/ L	135 - 150	ISE
Kalium	3.0	mmol/ L	3.6 - 5.5	
Chlorida	101	mmol/ L	96 - 108	

Interpretasi Klinik : Anemia + Trombositopenia + Hipoalbuminemia + Hiponatremia + Hipokalemia

MEDAN, 07/10/2023
Salam Sejawat

dr. Fani Ade Irma, Sp.PK

15:50
Mohon
15:55
dr. Andy

RSU IMELDA PEKERJA INDONESIA
JL.BILAL NO. 24, PULO BRAYAN DARAT I
MEDAN - 20239
Telp : 061 6610072
Fax : 061 6618457

PEMERIKSAAN LABORATORIUM

No. Reg/ No. RM : RJ0000477012 / 00298319
Tanggal Masuk : 06/10/2023
Nama Pasien : DEDE IRWANSYAH
Tgl. Periksa : 07/10/2023 15:51:32
Tgl Lahir : 03/02/1987 00:00:00

Dokter Pengirim : dr. Andry Maival
Ruang Perawatan : Instalasi Gawat Darurat (IGD)
Analis : Fadilla Natasya Sudirman
Jam Penerimaan Spesimen : 16 07 2023
Alamat : JL. PANCING I NO 20 LK III KEC. MEDAN TEMBUNG

JENIS PEMERIKSAAN	HASIL	UNIT/ SATUAN	ANGKA NORMAL	METODE
HEMATOLOGI				
Darah Lengkap				
Hemoglobin	6.0	g/dl	P: 13-18 W:12-16	Canggih
Leukosit	5.5	10 *3/ uL	4 - 11	
Jumlah Trombosit	47.000	/ mm3	140.000 - 450.000	
Hematokrit	15.8	%	P: 42 - 56 W:36-47	
Eritrosit	2.06	Juta / mm3	P:4.50 - 4.60 W: 4,10-5,10	
MCV	76.9	um3	81 - 99	
MCH	27.3	Pgr	27,0 - 31,0	
MCHC	35.5	g/ dl	32,0 - 36,0	
RDW	14.2	%	11,5 - 15,0	
PDW	14.3	%	10,0 - 18,0	
MPV	9.8	um3	6,5 - 11,0	
PCT	0.150	%	0,100 - 0,500	
Hitung Jenis Leukosit				
Eosinofil	2.5	%	1 - 3	
Basofil	0	%	0 - 1	
Netrofil (abs)	2.2	10 *3 / uL	1,56 - 6,13	
Neutrofil	40.0	%	50 - 70	
Limfosit	48.1	%	20 - 40	
Monosit	9.4	%	2 - 8	
Limfosit (abs)	2.7	10 *3 / uL	1,8 - 3,74	
FAAL HATI				
Albumin	2.7	g/dl	3.8 - 5.1	
Alkali Fhosfatase	131	u/L	15 - 220	
SGOT	29	u/L	5 - 34	
SGPT	48	u/L	0 - 40	
Bilirubin Total/Direk				
Total Bilirubin	3.84	Mg/dl	0.1 - 1.2	
Direc Bilirubin	1.20	Mg/dl	< 0.60	

RSU IMELDA PEKERJA INDONESIA

No. R. Medis	298319
Nama	DEDE IRWANSYAH
Tgl. Lahir	03-02-1987

RM 36 Revisi 02/2019

ELECTROCARDIOGRAPHIC REPORT

Tanggal : 07/10/2023 Pukul : 18.00

PHYSICAL DATE

Heigh : 165 cm Weight : 60 kg BP : 130/90 mmHg

AUSCULTATION AND OTHER TEST

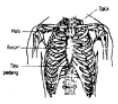

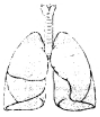

Rhythm	:	QRS Rate	:	QRS Axis	:	P Axis	: .....
Position	:	P	:	T	:	U	: .....
QR	:	QRS Widht	:	VAT	:	QT	: .....
ST	:	Q Wave	:	R Wave	:	S.Wave	: .....

Transitional Zone : .....

CONCLUSIONS : Anjurkan rawat

Remark : Acc

Terima kasih,

(.....)

RSU IMELDA PEKERJA INDONESIA
Jl. Bilal No.24,Medan.
Telp. (061)6610072, 6631380 Fax.(061)6618457

ID Pasien	298319	Kls. / Kmr.	Anggrek
Nama Pasien	DEDE IRWANSYAH	Dari Dokter	Dr.RELIGUS PINEM SpPD-KGEI
Umur / Jenis	36 Male	Keluhan	BAB Berdarah
Alamat	JL.PANCING	Diagnosis	PSMBB
		Alat	Olympus
	MEDAN	Obat Premedikasi	Fentanyl
			Propofol

Hasil Pemeriksaan Kolonoskopi

HASIL :

PERINEUM :
Hemorrhoid eksterna (-).

REKTUM :
Hemorrhoid interna grade 3

KOLON :
Sigmoid, desenden, transversum, asenden dan caecum mukosa normal.

KESIMPULAN :

Hemorrhoid Interna grade 3

SARAN :

Inj Skleroterapi Hemorrhoid

Medan, 09-Oct-2023 9:27:46

Dr RELIGUS PINEM SpPD-KGEH

RSU IMELDA PEKERJA INDONESIA
Jl. BILAL NO. 24, PULO BRAYAN DARAT I
MEDAN - 20239
Telp : 061 6610072
Fax : 061 6618457

RINGKASAN PASIEN KELUAR (DISCHARGE SUMMARY)

Tgl. Masuk	07/10/2023 15:45:00 WIB	No. RM	298319
Tgl. Keluar	10/10/2023 13:00:00 WIB	Nama	DEDE IRWANSYAH
Ruang/ Kelas	Ruang Rawat Anggrek/ Kelas III	Usia	36 Tahun
		Jenis Kelamin	Laki - Laki

Alasan Pasien Di Rawat : BAB berdarah (+), lemas (+), pucat (+), nyeri ulu hati (+), mual (+)

Anamnese : BAB berdarah sejak 5 hari ini, lemas (+), pucat (+), nyeri ulu hati (+), mual (+), terdapat benjolan keluar masuk dari anus sejak >1 tahun, BAK (+)

Pemeriksaan Fisik : Sens : cm
Tekanan darah : 130/80 mmhg, nadi : 88 x/i, nafas : 20 x/i, suhu : 37.5 c, berat badan : 60 kg
Anemis (+), ikterik (+)
Kepala dan leher : konj anemis (+)
Thorax : SP Vesikuler
Abdomen : soepel, peristaltik (+), NTE (+)

Pemeriksaan Penunjang : Tgl 07/10/2023 : Darah lengkap :
- Hemoglobin : 6.0 g/dl, jumlah trombosit : 47.000 /mm3, hematokrit : 15.8 %, eritrosit : 2.06 /mm3
- Albumin : 2.7 g/dl, SGPT : 48 u/l
- Total bilirubin : 3.84 mg/dl, direc bilirubin : 1.20 mg/dl
- Elektrolit lengkap : Natrium : 129 mmol/l, klaium : 3.0 mmol/l

- THORAX (PA) : Cardiomegali.
Bronchopneumonia.

Diagnosa Masuk : PSMBB ec dd/Hemoroid + Anemia + Susp Sirosis Hepatis

Pengobatan dan Tindakan : Pengobatan : Asam traneksamat 100 mg inj; ceftriaxone 1 gr inj; ketorolac 30 mg inj; nacl 3% inf; ondansetron 4 mg inj; ranitidin 25 mg/ml inj; ringer lactat 500 mg inf;

Tindakan : Transfusi Darah 3 bag, Colonoscopy (tgl 09/10/2023)

Perkembangan selama dirawat : - Tgl 06/10/2023 : Pasien liba di ruangan Anggrek dengan keluhan BAB berdarah sejak 5 hari ini, lemas (+), pucat (+), nyeri ulu hati (+), mual (+), terdapat benjolan keluar masuk dari anus sejak >1 tahun, BAK (+), TD : 130/80 mmhg, HR : 88 x/i, RR : 20 x/i, T : 37.5 c
- Tgl 07/10/2023 : BAB berdarah (+), pucat (+), terdapat benjolan dari anus (+), TD : 131/80 mmhg, HR : 83 x/i, RR : 20 x/i, T : 36.5 c
- Tgl 08/10/2023 : BAB berdarah (+), pucat (+), badan lemas (+), TD : 130/81 mmhg, HR : 82 x/i, RR : 22 x/i, T : 36.8 c, Rencana Colonoscopy (tgl 09/10/2023), Transfusi PRC 3 Bag.
- Tgl 09/10/2023 : BAB berdarah (-), pucat (+), nyeri ulu hati (+), mual (+), muntah (-), benjolan keluar masuk dari anus, Terapi dokter SpPD- KGEH -> IVfd Nacl 3 % 1 fls, TD : 120/71 mmhg, HR : 92 x/i, RR : 20 x/i, T : 37 c
- Tgl 10/10/2023 : BAB berdarah (-), nyeri ulu hati (-), mual (-), TD : 120/80 mmhg, HR : 80 x/i, RR : 20 x/i, T : 36 c, pasien boleh pbj.

Diagnosa Akhir : Hemorrhoid Interna grade 3 + Anemia + Hyponatremia

Kondisi Pasien dan Obat-Obatan Yang di Bawa Saat Pasien Pulang : PBJ dengan membaik
Obat Pulang : Asam Folat Tab,Cefixime 200 Mg Cap,Carnabion/Hufabion Cap,Lansoprazole 30 Mg Tab,Rebamipide 100 Mg Tab

Instruksi Tindak Lanjut : Kontrol ulang tgl 17/10/2023 ke Poliklinik Gastroenterologi-Hepatologi (Endoscopy)

Kasus 21

RSU IMELDA PEKERJA INDONESIA
JL.BILAL NO. 24, PULO BRAYAN DARAT I
MEDAN - 20239
Telp : 061 6610072
Fax : 061 6618457

PEMERIKSAAN LABORATORIUM

No. Reg/ No. RM : RJ0000451734 / 00289124
Tanggal Masuk : 28/03/2023
Nama Pasien : ERMA WATI BR GURUSINGA
Tgl. Periksa : 28/03/2023 18:22:34
Tgl Lahir : 25/05/1990 00:00:00

Dokter Pengirim : dr. Elihar Dedi Saputra Harianja
Ruang Perawatan : Instalasi Gawat Darurat (IGD)
Analis : MONICA DAMANIK
Jam Penerimaan Spesimen : 18:30 WIB
Alamat : DUSUN I DESA BETIMUS MBARU KEL: BETIMUS BRAU KEC: SIBOLANGIT KAB: DELI SERDANG

JENIS PEMERIKSAAN	HASIL	UNIT/ SATUAN	ANGKA NORMAL	METODE
HEMATOLOGI				
Darah Lengkap				
Hemoglobin	11.6	g/dl	P: 13-18 W:12-16	Cangggih
Leukosit	9.9	10 *3/ uL	4 - 11	
Jumlah Trombosit	382.000	/ mm3	140.000 - 450.000	
Hematokrit	36.1	%	P: 42 - 56 W:36-47	
Eritrosit	5.70	Juta / mm3	P:4.50 - 4.60 W: 4,10-5,10	
MCV	63	um3	81 - 99	
MCH	20.4	Pgr	27,0 - 31,0	
MCHC	32.3	g/ dl	32,0 - 36,0	
RDW	14.8	%	11,5 - 15.0	
PDW	10.7	%	10,0 - 18,0	
MPV	8.9	um3	6,5 - 11,0	
PCT	0.340	%	0,100 - 0,500	
Hitung Jenis Leukosit				
Eosinofil	2.3	%	1 - 3	
Basofil	0	%	0 - 1	
Netrofil (abs)	6.8	10 *3 / uL	1,56 - 6,13	
Neutrofil	67.8	%	50 - 70	
Limfosit	19.9	%	20 - 40	
Monosit	10.0	%	2 - 8	
Limfosit (abs)	1.9	10 *3 / uL	1,8 - 3,74	
FAAL HATI				
Bilirubin Total/Direct				
Total Bilirubin	2.80	Mg/dl	0,1 - 1.2	
Direc Bilirubin	1.81	Mg/dl	< 0.60	
SGOT	45	u/L	5 - 34	
SGPT	59	u/L	0 - 40	
Albumin	3.0	g/dl	3.8 - 5.1	
TEST GULA DARAH				
Glukosa Ad Random	112	Mg/ dl	<200	

RSU IMELDA PEKERJA INDONESIA
JL.BILAL NO. 24, PULO BRAYAN DARAT I
MEDAN - 20239
Telp : 061 6610072
Fax : 061 6618457

PEMERIKSAAN LABORATORIUM

No. Reg/ No. RM : RJ0000451734 / 00289124
Tanggal Masuk : 28/03/2023
Nama Pasien : ERMA WATI BR GURUSINGA
Tgl. Periksa : 28/03/2023 18:31:22
Tgl Lahir : 25/05/1990 00:00:00

Dokter Pengirim : dr. Elihar Dedi Saputra Harianja
Ruang Perawatan : Instalasi Gawat Darurat (IGD)
Analis : MONICA NILA SARI TARIGAN
Jam Penerimaan Spesimen : 18:30 WIB
Alamat : DUSUN I DESA BETIMUS MBARU KEL: BETIMUS BRAU KEC: SIBOLANGIT KAB: DELI SERDANG

JENIS PEMERIKSAAN	HASIL	UNIT/ SATUAN	ANGKA NORMAL	METODE
ANALISA URINE				
Urine Rutine				
Warna	Kuning Jernih		Kuning Jernih	
pH	6.0		5 - 7	
Berat Jenis (BJ)	1.015		1,005 - 1,030	
Reduksi	Negatif		Negatif	
Nitrit	Negatif		Negatif	
Protein	Negatif		Negatif	
Urobilinogen	Negatif		Negatif	
Bilirubin	Negatif		Negatif	
Darah	Negatif		Negatif	
Leukosit	Negatif		Negatif	
Keton	Negatif		Negatif	
SEDIMEN :				
Leukosit	3 - 5		< 6	
Eritrosit	2 - 3		< 3	
Epitel	1 - 3			
Crystal	-			
Mucosa	Negatif		Negatif	Sedang

Interpretasi Klinik :

MEDAN, 28/03/2023
Salam Sejawat

dr. Fani Ade Irma, Sp.PK

RSU IMELDA PEKERJA INDONESIA
JL.BILAL NO. 24, PULO BRAYAN DARAT I
MEDAN - 20239
Telp : 061 6610072
Fax : 061 6618457

PEMERIKSAAN LABORATORIUM

No. Reg/ No. RM : RI0000451734 / 00289124
Tanggal Masuk : 28/03/2023
Nama Pasien : ERMA WATI BR GURUSINGA
Tanggal Lahir : 25/05/1990
Dokter Pengirim : dr. Arifen Amin Nasution, Sp.JP

Ruang Perawatan : Ruang Rawat Anggrek
Analis : ITA YUNETA
Tgl. Periksa / Jam : 03/04/2023 21:01:50
Jam Penerimaan Spesimen : 20-3-23 lam
Alamat : DUSUN I DESA BETIMUS MBARU KEL: BETIMUS BRAU KEC: SIBOLANGIT KAB: DELI SERDANG

JENIS PEMERIKSAAN	HASIL	UNIT/ SATUAN	ANGKA NORMAL	METODE
FAAL GINJAL				
Urium/Urea-N	20	Mg/dl	13 - 50	
Creatinin	0.93	Mg/dl	P : 0,7 - 1,4 W : 0,6 - 1,1	
ELEKTROLIT				
Elektrolit Lengkap				
Natrium	129	mmol/ L	135 - 150	ISE
Kalium	3.8	mmol/ L	3.6 - 5.5	
Chlorida	89	mmol/ L	96 - 108	

Interpretasi Klinik : Hiponatremia

MEDAN, 03/04/2023
Salam Sejawat

dr. Fani Ade Irma, Sp.PK

RSU IMELDA PEKERJA INDONESIA

No. R. Medis : 28 91 24
Nama : Erma wati
Tgl. Lahir : 25 Februari

RM 36
Revisi 02/2019

ELECTROCARDIOGRAPHIC REPORT

Tanggal : 28/03/2023 Pukul : 19.12 wib

PHYSICAL DATE

Heigh : 155 Weight : 61 BP : 140/80 mmHg

AUSCULTATION AND OTHER TEST

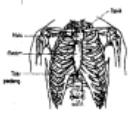

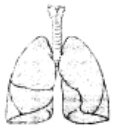

Rhythm	:	QRS Rate	:	QRS Axis	:	T Axis	: .....
Position	:	P	:	T	:	U	: .....
QR	:	QRS Widht	:	VAT	:	QT	: .....
ST	:	Q Wave	:	R Wave	:	S.Wave	: .....

Transitional Zone : .....

CONCLUSIONS : [illegible]

Remark : [illegible]

Terima kasih,

(.....)

RSU IMELDA PEKERJA INDONESIA
Jl. BILAL NO. 24, PULO BRAYAN DARAT I
MEDAN - 20239
Telp : 061 6610072
Fax : 061 6618457

RINGKASAN PASIEN KELUAR
(DISCHARGE SUMMARY)

Tgl. Masuk	28/03/2023 17:10:00 WIB	No. RM	289124
Tgl. Keluar	05/04/2023 14:00:00 WIB	Nama	ERMA WATI BR GURUSINGA
Ruang/ Kelas	Ruang Rawat Anggrek/ Kelas III	Usia	32 Tahun
		Jenis Kelamin	Perempuan

Alasan Pasien Di Rawat	: Sesak nafas (+), batuk dahak (+), perut membesar (+), kedua kaki bengkak (+)
Anamnese	: Sesak nafas dialami sejak 3 hari ini, berhubungan dengan aktivitas (+), kedua kaki bengkak (+) 3 minggu ini, perut membesar /acites 3 minggu ini, batuk dahak >2 minggu, berat badan menurun (+), mata dan badan tampak kuning (+), riwayat penyakit CHF ec Stonosis mitral+ Acites
Pemeriksaan Fisik	: Sens : cm, Tekanan darah : 110/70 mmhg, nadi : 111 x/i, nafas : 26-28 x/i, suhu : 36.6 c, berat badan : 61 kg, Dyspnoe (+), Oedem (+) Thorax : Ronchi (+)
Pemeriksaan Penunjang	: Tgl 28/03/2023 : Darah lengkap : - Hemoglobin : 11.6 g/dl, leukosit : 9.9 u/l, hematokrit : 36.1 % - Total bilirubin : 2.80 mg/dl, direc bilirubin : 1.81 mg/dl, SGOT : 45 u/l, SGPT : 59 u/l, Albumin : 3.0 g/dl - Elektrolit lengkap : Natrium : 132 mmol/l - THORAX (AP) : Cardiomegali. Pneumonia dan effusi pleura bilateral.
Diagnosa Masuk	: CHF ec Stonosis mitral+ Tension Acites + Obs Jaundice + Effusi Pleura Bilateral + Pneumonia dd/TB Paru
Pengobatan dan Tindakan	: Pengobatan : Ceftriaxone 1 gr inj; dexametason 5 mg/ml inj; furosemid 10mg/ml / roxemid inj; omeprazole 40 mg inj; pro iv; ringer lactat 500 mg inf; Tindakan : Echocardiography Report, Aspirasi Cairan
Perkembangan selama dirawat	: - Tgl 28/03/2023 : Pasien tiba di ruangan dengan keluhan Sesak nafas dialami sejak 3 hari ini, berhubungan dengan aktivitas (+), kedua kaki bengkak (+) 3 minggu ini, perut membesar /acites 3 minggu ini, batuk dahak >2 minggu, berat badan menurun (+), mata dan badan tampak kuning (+), TD : 110/70 mmhg, HR : 111 x/i, RR : 26-28 x/i, T : 36.6 c - Tgl 29/03/2023 : sesak nafas (+), kaki bengkak (+), peurt membesar (+), batuk (+), ronchi (+), seluruh tubuh kuning (+), Menolak pemasangan Kateter-> Penolakan tertampir, TD : 115/78 mmhg, HR : 98 x/i, RR : 26 x/i, T : 37 c, Terapi dokter Sp.P -> Curcuma tab 3x1, channa 3x1. - Tgl 30/03/2023 : sesak nafas (+), kaki bengkak (+), tampak kuning seluruh tubuh (+), batuk (+), TD : 127/86 mmhg, HR : 85 x/i, RR : 26 x/i, T : 37 c - Tgl 31/03/2023 : sesak nafas (-), bengkak pada kedua kaki (+), perut membesar (+), seluruh tubuh kuning (+), TD : 120/70 mmhg, HR : 85 x/i, RR : 22 x/i, T : 37 c - Tgl 01/04/2023 : sesak nafas berkurang, batuk (+), ronchi (+), perut membesar (+), tampak pucat (+), kaki bengkak (+), TD : 120/76 mmhg, HR : 84 x/i, RR : 20 x/i, T : 37 c - Tgl 02/04/2023 : perut membesar (+), batuk (+), sesak nafas berkurang, kedua kaki bengkak (+), TD : 110/67 mmhg, HR : 74 x/i, RR : 20 x/i, T : 37 c - Tgl 03/04/2023 : perut membesar berkurang, badan lemes (+), kedua kaki bengkak (-), TD : 109/57 mmhg, HR : 75 x/i, RR : 22 x/i, T : 37 c, Hasil cek Natrium : 129 mmol/l, kalium : 3.8 mmol/l, chlorida : 89 mmol/l - Tgl 04/04/2023 : perut membesar berkurang, batuk berkurang, sesak nafas (-), kedua kaki bengkak berkurang, TD : 117/80 mmhg, HR : 90 x/i, RR : 20 x/i, T : 37 c - Tgl 05/04/2023 : sesak nafas (-), perut membesar (-), batuk berkurang, TD : 118/76 mmhg, HR : 86 x/i, RR : 20 x/i, T : 36.8 c, pasien boleh pbj.
Diagnosa Akhir	: CHF + Effusi Pleura + Obstruksi Jaundice

RUMAH SAKIT UMUM IMELDA PEKERJA INDONESIA
BAGIAN RADIOLOGI
Jl. Bilal No. 24 P. Bras an Darat I Medan : 20239
Telp (061) 6610072-66 11380 Fax (061) 66 18457

MEDAN, 28/03/2023
Kepada Yth.
dr. Elihar Dedi Saputra Harianja
Di Tempat

Bersama ini kami sampaikan hasil pemeriksaan Radiologi a/n :

Reff. No.	: 1767.03.23.rad
Nama	: ERMA WATI BR GURUSINGA
No. Medical	: 00289124
Tanggal Lahir	: 25/05/1990
Ruang/Klinis	: Ascites

RADIOLOGI REPORT

THORAX (AP)

Keterangan	: Cor : Ukuran membesar (CTR : +/- 58%) Sinus dan diafragma kanan - kiri tersulubung Trachea tampak simetris Paru : Tampak infiltrat pada kedua parahiler disertai perselubungan pada lapangan bawah kedua paru Corakan broncho vascuier bertambah
Kesimpulan	: Cardiomegali. Pneumonia dan effusi pleura bilateral.

Salam Sejawat

Sp. Rad

dr. Robert Sinurat, Sp.Rad

Kasus 22

RSU IMELDA PEKERJA INDONESIA

RAFFLES PANE
25/12/1950

RM 36
Revisi 02/2019

ELECTROCARDIOGRAPHIC REPORT

Tanggal 1/8-2023 Pukul 09.00 wib

PHYSICAL DATE

Heigh : 164 cm Weight : 58 kg BP : 135/100 mmHg

AUSCULTATION AND OTHER TEST

Sinus arrhythm

Rhythm	:	QRS Rate	: 97	QRS Axis	: 0	T Axis	:
Position	:	P	: 0.16"	T	: 0	U	:
QR	:	QRS Widht	:	VAT	:	Qt	:
ST	:	Q Wave	:	R Wave	:	S.Wave	:

Transitional Zone :

CONCLUSIONS : Sinus arrhythm

Remark :

Terima kasih,

RUMAH SAKIT UMUM IMELDA PEKERJA INDONESIA
BAGIAN RADIOLOGI
Jl. Bilal No. 24 P. Brayan Darat I Medan 20239
Telp (061) 6610072-6631386 Fax (061) 6618457

MEDAN, 01/08/2023
Kepada Yth.
dr. Rinaldo Sitepu
Di Tempat

Bersama ini kami sampaikan hasil pemeriksaan Radiologi a/n :

Reff. No.	:	5100.07.23.RAD
Nama	:	RAFFLES PANE
No. Medical	:	00295075
Tanggal Lahir	:	25/12/1950
Data Klinis	:	Susp.Stroke.

RADIOLOGI REPORT

THORAX (AP)

Keterangan : Cor: Ukuran normal
Sinus dan diafragma normal
Trachea tampak simetris
Paru: Tampak bercak infiltrat pada lapangan kedua paru. Tidak tampak effusi pleura. Corakan broncho vasculer bertambah

Kesimpulan : TB Paru.

CT HEAD SCAN

Keterangan : NCCT : Dilakukan CT - Scan head non contras potongan axial ketebalan 5.0 mm & 1.0 mm di peroleh hasil sbb :
Infratentorial,ventricle IV dan cerebellum serta pons normal
Tampak lesi hyperdens pada basla ganglia kiri dengan Vol +/- 16,8 cc
Sulcy gyri corticalis dan fisura sylvii normal
Ventricle III & lateralis normal
Tidak tampak mid line shift
Tidak tampak fracture pada tulang calvaria

Kesimpulan : Perdarahan intracerebral dengan tanda - tanda oedem cerebri pada basal ganglia sinistra.

RSU IMELDA PEKERJA INDONESIA
JL.BILAL NO. 24, PULO BRAYAN DARAT I
MEDAN - 20239
Telp : 061 6610072
Fax : 061 6618457

PEMERIKSAAN LABORATORIUM

No. Reg/ No. RM	: RI0000466973 / 00295075	Ruang Perawatan	: Ruang Stroke Unit
Tanggal Masuk	: 01/08/2023	Analis	: NUR TRI WAHYUNI
Nama Pasien	: RAFFLES PANE	Tgl. Periksa / Jam	: 03/08/2023 09:02:12
Tanggal Lahir	: 25/12/1950	Jam Penerimaan Spesimen	: 08:00 WIB
Dokter Pengirim	: dr. Luhu Avianto Tapiheru, Sp S	Alamat	: JL. SELAMAT NO 37 A 44 KEC. MEDAN TIMUR

JENIS PEMERIKSAAN	HASIL	UNIT/ SATUAN	ANGKA NORMAL	METODE
PROFIL LIPID				
Cholestrol Total	180	mg/dl	< 200	Cangglh
HDL Cholestrol	40	mg/dl	> 55	
LDL Cholestrol	114	mg/dl	< 110	
Trigliyserida	130	mg/dl	< 160	
FAAL GINJAL				
Asam Urat	3.95	Mg/dl	P : 3.2 - 7.2 W : 2.5 - 6.2	

Interpretasi Klinik :

MEDAN, 03/08/2023
Salam Sejawat

RSU IMELDA PEKERJA INDONESIA
JL.BILAL NO. 24, PULO BRAYAN DARAT I
MEDAN - 20239
Telp : 061 6610072
Fax : 061 6618457

PEMERIKSAAN LABORATORIUM

No. Reg/ No. RM	: RI0000466973 / 00295075	Dokter Pengirim	: dr. Rinaldo Sitepu
Tanggal Masuk	: 01/08/2023	Ruang Perawatan	: Instalasi Gawat Darurat (IGD)
Nama Pasien	: RAFFLES PANE	Analis	: WINDA DAMANIK
Tgl. Periksa	: 01/08/2023 09:24:30	Jam Penerimaan Spesimen	: 07.15 WIB
Tgl Lahir	: 25/12/1950 00:00:00	Alamat	: JL. SELAMAT NO 37 A 44 KEC. MEDAN TIMUR

JENIS PEMERIKSAAN	HASIL	UNIT/ SATUAN	ANGKA NORMAL	METODE
FAAL GINJAL				
Ureum/Urea-N	27	Mg/dl	13 - 50	
Creatinin	0.60	Mg/dl	P : 0.7 - 1.4 W : 0.6 - 1.1	

Interpretasi Klinik :

MEDAN, 01/08/2023
Salam Sejawat

RSU IMELDA PEKERJA INDONESIA
JL.BILAL NO. 24, PULO BRAYAN DARAT I
MEDAN - 20239
Telp : 061 6610072
Fax : 061 6618457

PEMERIKSAAN LABORATORIUM

No. Reg/ No. RM	: RJ0000466973 / 00295075	Dokter Pengirim	: dr. Rinaldo Sitepu
Tanggal Masuk	: 01/08/2023	Ruang Perawatan	: Instalasi Gawat Darurat (IGD)
Nama Pasien	: RAFFLES PANE	Analis	: KIKI JULIANTIKA SARI
Tgl. Periksa	: 01/08/2023 08:09:54	Jam Penerimaan Spesimen	: 07 50 WIB
Tgl Lahir	: 25/12/1950 00:00:00	Alamat	: JL. SELAMAT NO 37 A 44 KEC. MEDAN TIMUR

JENIS PEMERIKSAAN	HASIL	UNIT/ SATUAN	ANGKA NORMAL	METODE
HEMATOLOGI				
Darah Lengkap				
Hemoglobin	12.8	g/dl	P: 13-18 W:12-16	Canggih
Leukosit	17.6	10 *3/ uL	4 - 11	
Jumlah Trombosit	181.000	/ mm3	140.000 - 450.000	
Hematokrit	37.4	%	P: 42 - 56 W:36-47	
Eritrosit	4.43	Juta / mm3	P:4.50 - 4.60 W: 4,10-5,10	
MCV	84	um3	81 - 99	
MCH	28.9	Pgr	27,0 - 31,0	
MCHC	34.3	g/ dl	32,0 - 36,0	
RDW	13.6	%	11,5 - 15.0	
PDW	9.8	%	10,0 - 18,0	
MPV	7.8	um3	6,5 - 11,0	
PCT	0.100	%	0,100 - 0,500	
Hitung Jenis Leukosit				
Eosinofil	2.4	%	1 - 3	
Basofil	0	%	0 - 1	
Netrofil (abs)	6.6	10 *3 / uL	1,56 - 6,13	
Neutrofil	37.4	%	50 - 70	
Limfosit	36.2	%	20 - 40	
Monosit	24.0	%	2 - 8	
Limfosit (abs)	6.4	10 *3 / uL	1,8 - 3,74	
TEST GULA DARAH				
Glukosa Ad Random	91	Mg/ dl	<200	

Spirometry V1.34 29/08/23 16:56

LILIS SURYANI ID: 296062
Sex: Female Age: 63
Factor: 100(Asian)
Height: 162cm Weight: 97kg BMI: 37.0
Smoking: 21-30 per day

Turbine Transducer

(* is for auto best, ^ for manual best)

	FVC	PEF	Warning	Time:	Date:
Base	2.15 *		(Good blow)	16:50	29/08/23
Base	1.97 -12%		Abrupt end	16:50	29/08/23
Base	1.74 -33%		Abrupt end	16:56	29/08/23

BTS Quality Criteria (Relaxed):
Base: Not Met. Need 2 more good blows.

	FEV1	FVC	FEV1/FVC	PEF	Var	Warning	Time:
Base Date: 29/08/23							
Base	0.98	0.98	100.0	74	-40%	Abrupt end	16:56
Base	**0.78**	**0.78**	**100.0**	**132**	**-20%**	**Abrupt end**	**16:56**
Base	0.98	0.98	100.0	170 *		Abrupt end	16:56

Variation is based on FEV1 + FVC.

BTS Quality Criteria (Forced):
Base: Not Met. Need 3 more good blows.

Any forced data and graphs following are either best individual values or composite curve.
Warning: Base made from no good blows.

Best Spirometry Result:

	Base	%Pr	Min Pred	Max	Post	%Pr	%Chg	
			---Normal--||---Post1---					
FVC	2.63	100	1.94	2.63	3.32			l
IVC	2.63	100	1.94	2.63	3.32			l
FEV1	0.98	44	1.60	2.22	2.84			l
PVC	0.98	37	1.94	2.65	3.36			l
PEF	170	48	266	355	443			l/min
FEV1/VC	37							%
FEV1/FVC	100	130	66	77	88			%
FEF25	2.80	53	3.02	5.24	7.46			l/s
FEF50	2.42	68	1.74	3.55	5.36			l/s
FEF75	2.00	161	0.11	1.24	2.37			l/s
FEF25-75	2.25	80	1.40	2.80	4.20			l/s
PET	0.5							s

Lung Age 90yrs
Interpretation (Nice (2010)):
Base: Possible Restrictive Disorder.

Flow Volume Loop

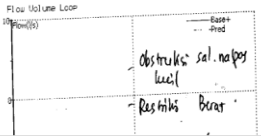

obstruksi sal. napas kecil
Restriksi Berat

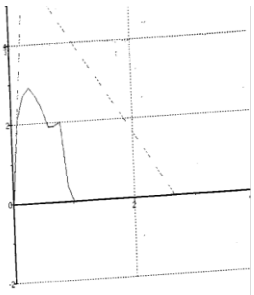

Volume Time Curve

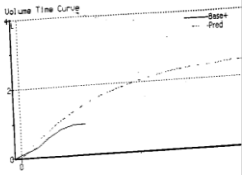

Normal Values: ECCS (Adult);
Zapletal, Solymar, Cossuell (Child)
Results at BTPS.

Kasus 23

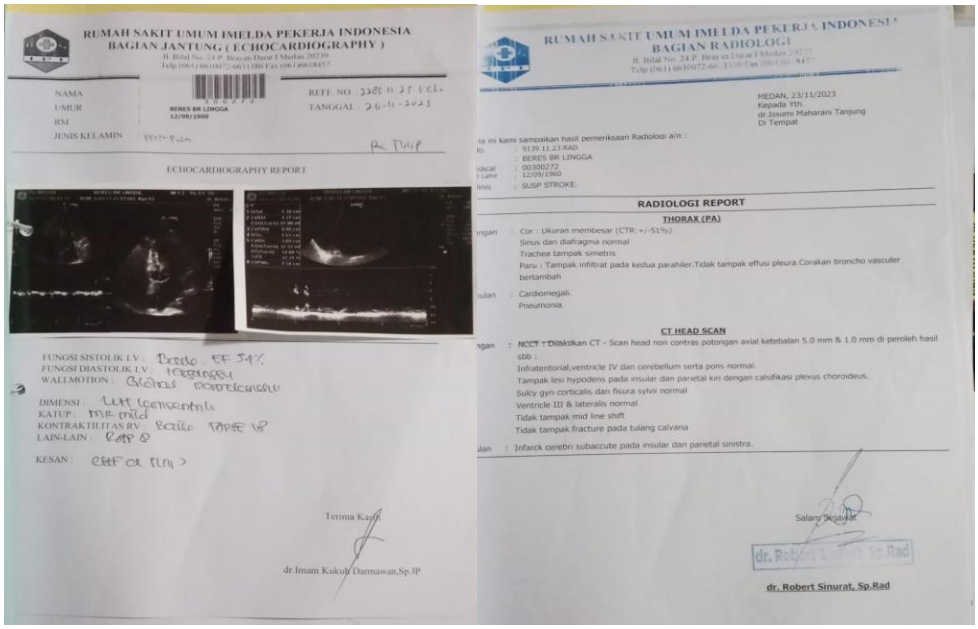

RUMAH SAKIT UMUM IMELDA PEKERJA INDONESIA
BAGIAN JANTUNG (ECHOCARDIOGRAPHY)
Jl. Bilal No. 24 P. Brayan Darat I Medan 20239
Telp (061) 6610072-66110819 Fax (061) 6618457

NAMA
UMUR
RM
JENIS KELAMIN : Perempuan

BERES BR LINGGA
12/09/1960

REFF. NO. : 2285 11 23 0026
TANGGAL : 26-11-2023

Rs Tulip

ECHOCARDIOGRAPHY REPORT

FUNGSI SISTOLIK LV : Baik EF 54%
FUNGSI DIASTOLIK LV : Terganggu
WALLMOTION : Global hypokinesis
DIMENSI : LVH concentric
KATUP : MR mild
KONTRAKTILITAS RV : Baik TAPSE 18
LAIN-LAIN : RAP 8
KESAN : CHF ec HHD

Terima Kasih

dr.Imam Kukuh Darmawan,Sp.JP

RUMAH SAKIT UMUM IMELDA PEKERJA INDONESIA
BAGIAN RADIOLOGI
Jl. Bilal No. 24 P. Brayan Darat I Medan 20239
Telp (061) 6610072-66110819 Fax (061) 6618457

MEDAN, 23/11/2023
Kepada Yth.
dr.Issumi Maharani Tanjung
Di Tempat

Bersama ini kami sampaikan hasil pemeriksaan Radiologi a/n :
No. : 9139.11.23.RAD
Nama : BERES BR LINGGA
No.Medical : 00300272
Tgl Lahir : 12/09/1960
Diagnosis : SUSP STROKE.

RADIOLOGI REPORT

THORAX (PA)

Jantung : Cor : Ukuran membesar (CTR:+/-51%)
Sinus dan diafragma normal
Trachea tampak simetris
Paru : Tampak infiltrat pada kedua parahiler.Tidak tampak effusi pleura.Corakan broncho vasculer bertambah
Kesimpulan : Cardiomegali.
Pneumonia.

CT HEAD SCAN

Kesan : NCCT : Dilakukan CT - Scan head non contras potongan axial ketebalan 5.0 mm & 1.0 mm di peroleh hasil sbb :
Infratentorial,ventricle IV dan cerebellum serta pons normal.
Tampak lesi hypodens pada insular dan parietal kiri dengan calsifikasi plexus choroideus.
Sulcy gyri corticalis dan fisura sylvii normal
Ventricle III & lateralis normal
Tidak tampak mid line shift
Tidak tampak fracture pada tulang calvaria
Kesimpulan : Infarck cerebri subaccute pada insular dan parietal sinistra.

Salam Sejawat

dr. Robert Sinurat, Sp.Rad

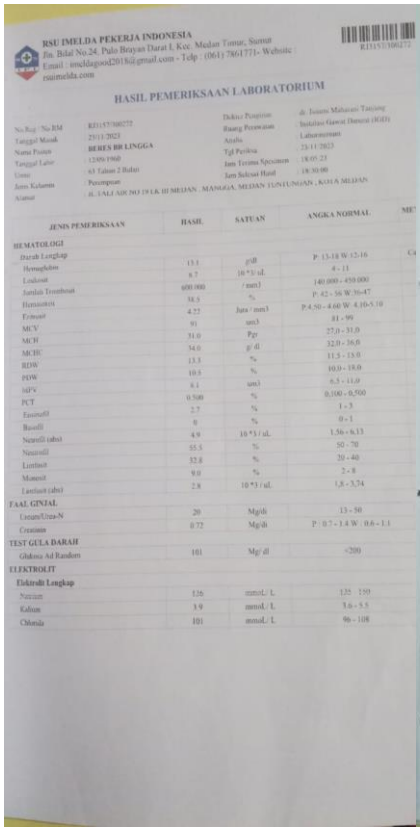

RSU IMELDA PEKERJA INDONESIA
Jln. Bilal No.24, Pulo Brayan Darat I, Kec. Medan Timur, Sumut
Email : imeldagood2015@gmail.com - Telp : (061) 7861771- Website : rsuimelda.com

HASIL PEMERIKSAAN LABORATORIUM

No.Reg / No.RM	RI/157/300272	Dokter Pengirim	dr. Issumi Maharani Tanjung
Tanggal Masuk	23/11/2023	Ruang Perawatan	Instalasi Gawat Darurat (IGD)
Nama Pasien	BERES BR LINGGA	Asuransi	Laboratorium
Tanggal Lahir	12/09/1960	Tgl Periksa	23-11-2023
Umur	63 Tahun 2 Bulan	Jam Terima Specimen	18:05:23
Jenis Kelamin	Perempuan	Jam Selesai Hasil	18:30:00
Alamat	JL. TALI AIR NO 19 LK III MEDAN , MANGGA, MEDAN TUNTUNGAN , KOTA MEDAN		

JENIS PEMERIKSAAN	HASIL	SATUAN	ANGKA NORMAL
HEMATOLOGI			
Darah Lengkap			
Hemoglobin	13.1	g/dl	P: 13-18 W:12-16
Leukosit	8.7	10^3/ul.	4 - 11
Jumlah Trombosit	600.000	/ mm3	140.000 - 450.000
Hematokrit	38.5	%	P: 42 - 56 W:38-47
Eritrosit	4.22	Juta / mm3	P:4.50 - 4.60 W: 4.10-5.10
MCV	91	um3	81 - 99
MCH	31.0	Pgr	27,0 - 31,0
MCHC	34.0	g/ dl	32,0 - 36,0
RDW	13.3	%	11,5 - 15,0
PDW	10.5	%	10,0 - 18,0
MPV	8.1	um3	6,5 - 11,0
PCT	0.500	%	0,100 - 0,500
Eosinofil	2.7	%	1 - 3
Basofil	0	%	0 - 1
Neutrofil (abs)	4.9	10^3/ul.	1,56 - 6,13
Neutrofil	55.3	%	50 - 70
Limfosit	32.8	%	20 - 40
Monosit	9.0	%	2 - 8
Limfosit (abs)	2.8	10^3/ul.	1,8 - 3,74
FAAL GINJAL			
Ureum/Urea-N	20	Mg/dl	13 - 50
Creatinin	0.72	Mg/dl	P : 0.7 - 1.4 W : 0.6 - 1.1
TEST GULA DARAH			
Glukosa Ad Random	101	Mg/ dl	<200
ELEKTROLIT			
Elektrolit Lengkap			
Natrium	136	mmol/ L	135 - 155
Kalium	3.9	mmol/ L	3.6 - 5.5
Chlorida	101	mmol/ L	96 - 108

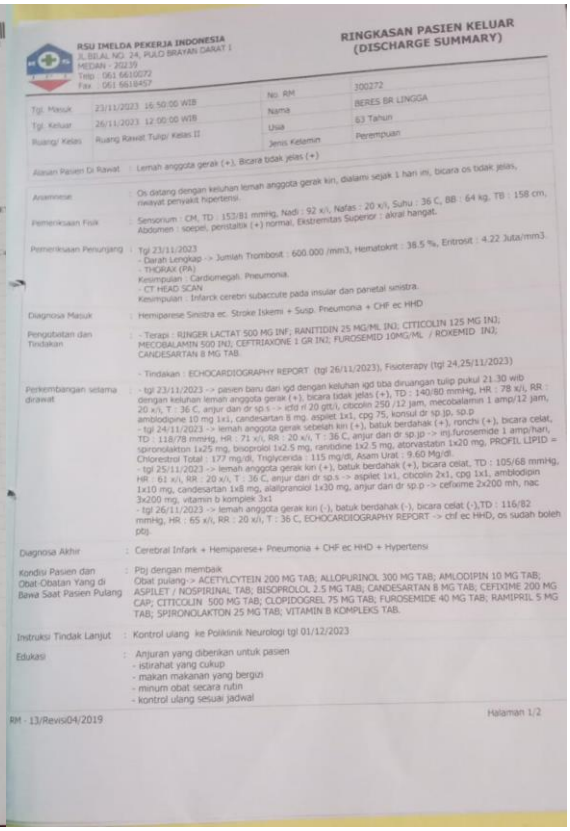

RSU IMELDA PEKERJA INDONESIA
JL. BILAL NO. 24, PULO BRAYAN DARAT I
MEDAN - 20239
Telp : 061 6610072
Fax : 061 6618457

RINGKASAN PASIEN KELUAR
(DISCHARGE SUMMARY)

Tgl. Masuk	23/11/2023 16:50:00 WIB	No. RM	300272
Tgl. Keluar	26/11/2023 12:00:00 WIB	Nama	BERES BR LINGGA
Ruang/ Kelas	Ruang Rawat Tulip/ Kelas II	Usia	63 Tahun
		Jenis Kelamin	Perempuan

Keluan Pasien Di Rawat : Lemah anggota gerak (+), Bicara tidak jelas (+)

Anamnese : Os datang dengan keluhan lemah anggota gerak kiri, dialami sejak 1 hari ini, bicara os tidak jelas, riwayat penyakit hipertensi.

Pemeriksaan Fisik : Sensorium : CM, TD : 153/81 mmHg, Nadi : 92 x/i, Nafas : 20 x/i, Suhu : 36 C, BB : 64 kg, TB : 158 cm. Abdomen : soepel, peristaltik (+) normal. Ekstremitas Superior : akral hangat.

Pemeriksaan Penunjang : Tgl 23/11/2023
- Darah Lengkap -> Jumlah Trombosit : 600.000 /mm3, Hematokrit : 38.5 %, Eritrosit : 4.22 Juta/mm3.
- THORAX (PA)
Kesimpulan : Cardiomegali. Pneumonia.
- CT HEAD SCAN
Kesimpulan : Infarck cerebri subaccute pada insular dan parietal sinistra.

Diagnosa Masuk : Hemiparese Sinistra ec. Stroke Iskemi + Susp. Pneumonia + CHF ec HHD

Pengobatan dan Tindakan : - Terapi : RINGER LACTAT 500 MG INF; RANITIDIN 25 MG/ML IN3; CITICOLIN 125 MG IN3; MECOBALAMIN 500 IN3; CEFTRIAXONE 1 GR IN3; FUROSEMID 10MG/ML / ROKEMID IN3; CANDESARTAN 8 MG TAB.

- Tindakan : ECHOCARDIOGRAPHY REPORT (tgl 26/11/2023), Fisioterapy (tgl 24,25/11/2023)

Perkembangan selama dirawat : - tgl 23/11/2023 -> pasien baru dari igd dengan keluhan igd tiba diruangan tulip pukul 21.30 wib dengan keluhan lemah anggota gerak (+), bicara tidak jelas (+), TD : 140/80 mmHg, HR : 78 x/i, RR : 20 x/i, T : 36 C, anjur dari dr sp.s -> icfd rl 20 gtt/i, citicolin 250 /12 jam, mecobalamin 1 amp/12 jam, amblodipine 10 mg 1x1, candesartan 8 mg, aspilet 1x1, cpg 75, konsul dr sp.jp, sp.p
- tgl 24/11/2023 -> lemah anggota gerak sebelah kiri (+), batuk berdahak (+), ronchi (+), bicara celat, TD : 118/78 mmHg, HR : 71 x/i, RR : 20 x/i, T : 36 C, anjur dari dr sp.jp -> inj.furosemide 1 amp/hari, spironolakton 1x25 mg, bisoprolol 1x2.5 mg, ranitidine 1x2.5 mg, atorvastatin 1x20 mg, PROFIL LIPID = Chlorestrol Total : 177 mg/dl, Triglycerida : 115 mg/dl, Asam Urat : 9.60 Mg/dl.
- tgl 25/11/2023 -> lemah anggota gerak kiri (+), batuk berdahak (+), bicara celat, TD : 105/68 mmHg, HR : 61 x/i, RR : 20 x/i, T : 36 C, anjur dari dr sp.s -> aspilet 1x1, citicolin 2x1, cpg 1x1, amblodipin 1x10 mg, candesartan 1x8 mg, alallpranolol 1x30 mg, anjur dari dr sp.p -> cefixime 2x200 mh, nac 3x200 mg, vitamin b komplek 3x1
- tgl 26/11/2023 -> lemah anggota gerak kiri (-), batuk berdahak (-), bicara celat (-),TD : 116/82 mmHg, HR : 65 x/i, RR : 20 x/i, T : 36 C, ECHOCARDIOGRAPHY REPORT -> chf ec HHD, os sudah boleh pbj.

Diagnosa Akhir : Cerebral Infark + Hemiparese+ Pneumonia + CHF ec HHD + Hypertensi

Kondisi Pasien dan Obat-Obatan Yang di Bawa Saat Pasien Pulang : Pbj dengan membaik
Obat pulang-> ACETYLCYTEIN 200 MG TAB; ALLOPURINOL 300 MG TAB; AMLODIPIN 10 MG TAB; ASPILET / NOSPIRINAL TAB; BISOPROLOL 2.5 MG TAB; CANDESARTAN 8 MG TAB; CEFIXIME 200 MG CAP; CITICOLIN 500 MG TAB; CLOPIDOGREL 75 MG TAB; FUROSEMIDE 40 MG TAB; RAMIPRIL 5 MG TAB; SPIRONOLAKTON 25 MG TAB; VITAMIN B KOMPLEKS TAB.

Instruksi Tindak Lanjut : Kontrol ulang ke Poliklinik Neurologi tgl 01/12/2023

Edukasi : Anjuran yang diberikan untuk pasien
- istirahat yang cukup
- makan makanan yang bergizi
- minum obat secara rutin
- kontrol ulang sesuai jadwal

RM - 13/Revisi04/2019 Halaman 1/2

Kasus 24

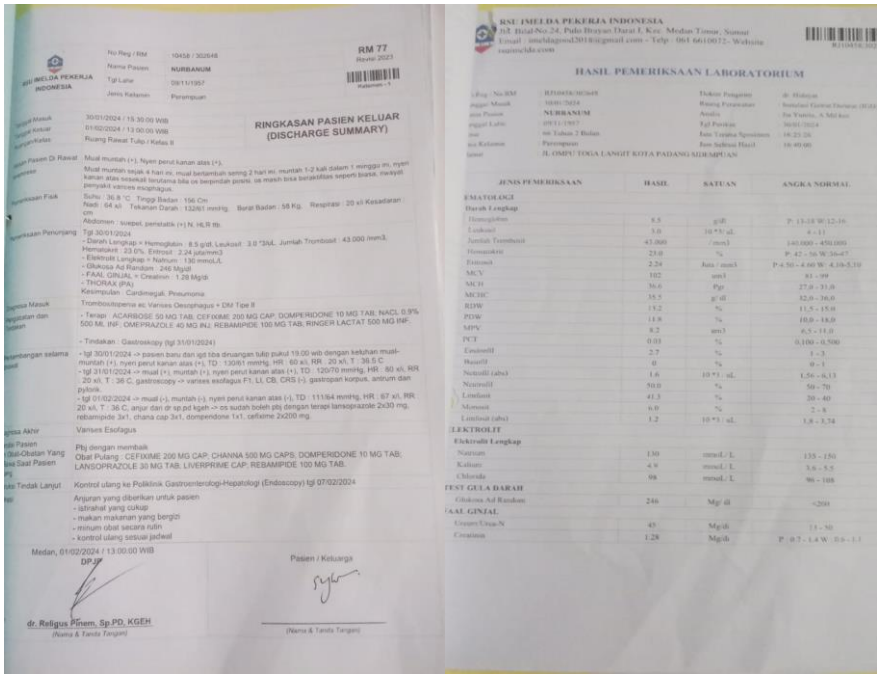

RSU IMELDA PEKERJA INDONESIA

No Reg / RM : 10458 / 302648
Nama Pasien : NURBANUM
Tgl Lahir : 09/11/1957
Jenis Kelamin : Perempuan

RM 77
Revisi 2023

Tanggal Masuk : 30/01/2024 / 15:30:00 WIB
Tanggal Keluar : 01/02/2024 / 13:00:00 WIB
Ruangan/Kelas : Ruang Rawat Tulip / Kelas II

RINGKASAN PASIEN KELUAR
(DISCHARGE SUMMARY)

Keluhan Pasien Di Rawat : Mual muntah (+), Nyeri perut kanan atas (+).
Anamnesa : Mual muntah sejak 4 hari ini, mual bertambah sering 2 hari ini, muntah 1-2 kali dalam 1 minggu ini, nyeri kanan atas nrasakat terutama bila os berpindah posisi, os masih bisa beraktifitas seperti biasa, riwayat penyakit varises esophagus.
Pemeriksaan Fisik : Suhu : 36,8 °C , Tinggi Badan : 156 Cm
Nadi : 64 x/i , Tekanan Darah : 132/61 mmHg , Berat Badan : 58 Kg , Respirasi : 20 x/i Kesadaran : cm
Abdomen : soepel, peristaltik (+) N, HLR ttp.
Pemeriksaan Penunjang : Tgl 30/01/2024
- Darah Lengkap + Hemoglobin : 8,5 g/dl, Leukosit : 3,0 *3/uL, Jumlah Trombosit : 43.000 /mm3, Hematokrit : 23,0%, Eritrosit : 2,24 juta/mm3
- Elektrolit Lengkap + Natrium : 130 mmol/L
- Glukosa Ad Random : 246 Mg/dl
- FAAL GINJAL + Creatinin : 1,28 Mg/dl
- THORAX (PA)
Kesimpulan : Cardimegali, Pneumonia
Diagnosa Masuk : Trombositopenia ec. Varises Oesophagus + DM Tipe II
Pengobatan dan Tindakan : - Terapi : ACARBOSE 50 MG TAB; CEFIXIME 200 MG CAP; DOMPERIDONE 10 MG TAB; NACL 0,9% 500 ML INF.; OMEPRAZOLE 40 MG INJ; REBAMIPIDE 100 MG TAB; RINGER LACTAT 500 MG INF.
- Tindakan : Gastroskopy (tgl 31/01/2024)
Perkembangan selama Perawat : - tgl 30/01/2024 -> pasien baru dan igd tiba diruangan tulip pukul 19.00 wib dengan keluhan mual-muntah (+), nyeri perut kanan atas (+), TD : 130/61 mmHg, HR : 60 x/i, RR : 20 x/i, T : 36,5 C
- tgl 31/01/2024 -> mual (+), muntah (+), nyeri perut kanan atas (+), TD : 120/70 mmHg, HR : 80 x/i, RR : 20 x/i, T : 36 C, gastroscopy -> varises esofagus F1, LI, CB, CRS (-), gastropari korpus, antrum dan pylorik.
- tgl 01/02/2024 -> mual (-), muntah (-), nyeri perut kanan atas (-), TD : 111/64 mmHg, HR : 67 x/i, RR : 20 x/i, T : 36 C, anjur dan dr sp.pd kgeh -> os sudah boleh pbj dengan terapi lansoprazole 2x30 mg, rebamipide 3x1, chana cap 3x1, domperidone 1x1, cefixime 2x200 mg.
Diagnosa Akhir : Varises Esofagus
Obat Pasien Dibawa Pulang/Obatan Yang Diberikan Saat Pasien Pulang : Pbj dengan membaik
Obat Pulang : CEFIXIME 200 MG CAP; CHANNA 500 MG CAPS; DOMPERIDONE 10 MG TAB; LANSOPRAZOLE 30 MG TAB; LIVERPRIME CAP; REBAMIPIDE 100 MG TAB.
Rencana Tindak Lanjut : Kontrol ulang ke Poliklinik Gastroenterologi-Hepatologi (Endoscopy) tgl 07/02/2024
Nasehat : Anjuran yang diberikan untuk pasien
- istirahat yang cukup
- makan makanan yang bergizi
- minum obat secara rutin
- kontrol ulang sesuai jadwal

Medan, 01/02/2024 / 13:00:00 WIB
DPJP
dr. Religus Pinem, Sp.PD, KGEH
(Nama & Tanda Tangan)

Pasien / Keluarga
(Nama & Tanda Tangan)

RSU IMELDA PEKERJA INDONESIA
Jl. Bilal No.24, Pulo Brayan Darat I, Kec. Medan Timur, Sumut
Email : imeldagood2018@gmail.com - Telp : 061 6610072 - Website : rsuimelda.com

HASIL PEMERIKSAAN LABORATORIUM

No. Reg / No.RM : RJ10458/302648
Tanggal Masuk : 10/01/2024
Nama Pasien : NURBANUM
Tanggal Lahir : 09/11/1957
Umur : 66 Tahun 2 Bulan
Jenis Kelamin : Perempuan
Alamat : JL OMPU TOGA LANGIT KOTA PADANG SIDIMPUAN
Dokter Pengantar : dr. Hidayat
Ruang Perawatan : Instalasi Gawat Darurat (IGD)
Analis : Ita Yunita, A.Md.Kes
Tgl Periksa : 30/01/2024
Jam Terima Spesimen : 16:21:20
Jam Selesai Hasil : 16:49:00

JENIS PEMERIKSAAN	HASIL	SATUAN	ANGKA NORMAL
HEMATOLOGI			
Darah Lengkap			
Hemoglobin	8.5	g/dl	P: 13-18 W:12-16
Leukosit	3.0	10 *3/ uL	4 - 11
Jumlah Trombosit	43.000	/ mm3	140.000 - 450.000
Hematokrit	23.0	%	P: 42 - 56 W:36-47
Eritrosit	2.24	Juta / mm3	P:4.50 - 4.90 W: 4.10-5.10
MCV	102	um3	81 - 99
MCH	36.6	Pgr	27.0 - 31.0
MCHC	35.5	g/ dl	32.0 - 36.0
RDW	13.2	%	11.5 - 15.0
PDW	18.8	%	10.0 - 18.0
MPV	8.2	um3	6.5 - 11.0
PCT	0.03	%	0,100 - 0,500
Eosinofil	2.7	%	1 - 3
Basofil	0	%	0 - 1
Netrofil (abs)	1.6	10 *3 / uL	1,56 - 6,13
Netrofil	50.0	%	50 - 70
Limfosit	41.3	%	20 - 40
Monosit	6.0	%	2 - 8
Limfosit (abs)	1.2	10 *3 / uL	1,8 - 3,74
ELEKTROLIT			
Elektrolit Lengkap			
Natrium	130	mmol/ L	135 - 150
Kalium	4.9	mmol/ L	3.6 - 5.5
Chlorida	98	mmol/ L	96 - 108
TEST GULA DARAH			
Glukosa Ad Random	246	Mg/ dl	<200
FAAL GINJAL			
Ureum/Urea-N	43	Mg/dl	13 - 50
Creatinin	1.28	Mg/dl	P : 0.7 - 1.4 W : 0.6 - 1.1

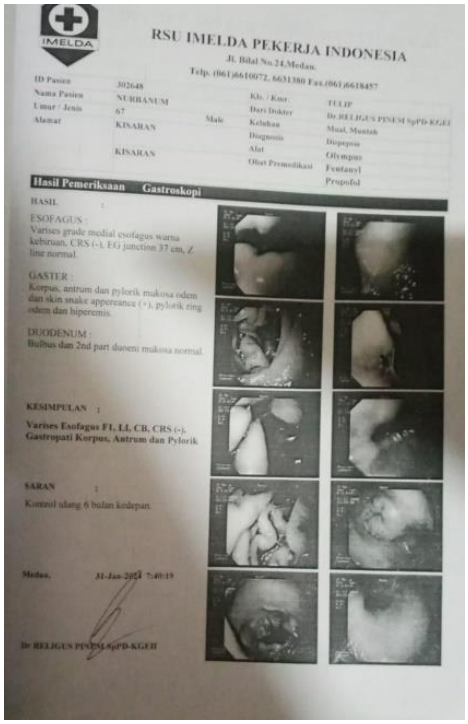

RSU IMELDA PEKERJA INDONESIA
Jl. Bilal No.24,Medan.
Telp. (061)6610072, 6631380 Fax.(061)6618457

ID Pasien : 302648
Nama Pasien : NURBANUM
Umur / Jenis : 67 / Male
Alamat : KISARAN
KISARAN
Kls. / Kmr. : TULIP
Dari Dokter : Dr.RELIGUS PINEM SpPD-KGEH
Keluhan : Mual, Muntah
Diagnosis : Dispepsia
Alat : Olympus
Obat Premedikasi : Fentanyl
Propofol

Hasil Pemeriksaan Gastroskopi

HASIL :

ESOFAGUS :
Varises grade medial esofagus warna kebiruan, CRS (-), EG junction 37 cm, Z line normal.

GASTER :
Korpus, antrum dan pylorik mukosa edem dan skin snake appearance (+), pylorik ring edem dan hiperemis.

DUODENUM :
Bulbus dan 2nd part duoeni mukosa normal.

KESIMPULAN :
Varises Esofagus F1, LI, CB, CRS (-), Gastropati Korpus, Antrum dan Pylorik

SARAN :
Kontrol ulang 6 bulan kedepan.

Medan, 31-Jan-2024 7:40:19

Dr RELIGUS PINEM SpPD-KGEH

Kasus 25

RSU IMELDA PEKERJA INDONESIA
JL.BILAL NO. 24, PULO BRAYAN DARAT I
MEDAN - 20239
Telp : 061 6610072
Fax : 061 6618457

RINGKASAN PASIEN KELUAR (DISCHARGE SUMMARY)

Tgl. Masuk	06/04/2023 15:10:00 WIB	No. RM	291301
Tgl. Keluar	12/04/2023 15:00:00 WIB	Nama	BANDRIO
Ruang/ Kelas	Ruang Rawat Anggrek/ Kelas III	Usia	65 Tahun
		Jenis Kelamin	Laki - Laki

Alasan Pasien Di Rawat : Lemah ekstremitas sebelah kiri (+), nyeri kepala (+).

Anamnese : Lemah ekstremitas sebelah kiri, dialami os sejak 2 hari ini, sebelumnya os jatuh dari tempat tidur pada saat os mau bangkit ingin berjalan tiba-tiba jatuh, nyeri kepala (+), os pernah mengalami stroke 2 tahun yang lalu, Riwayat penyakit Hipertensi.

Pemeriksaan Fisik : Sensorium: CM, TD: 140/90 mmHg, Nadi: 75 x/i, Nafas: 20 x/i, Suhu: 36.3 c, BB: 68 kg, TB: 165 cm, Abdomen: soepel, peristaltik (+), Ekstremitas Superior: Akral hangat, kekuatan motorik : dextra (5/5/5/5/5), Sinistra (1/1/1/1/1), Ekstremitas Inferior: Akral hangat, kekuatan motorik: dextra (5/5/5/5/5), sinistra (1/1/1/1/1), skala nyeri: 5.

Pemeriksaan Penunjang : tgl 06/04/2023
- Darah Lengkap-> Hematokrit : 41.7 %, Glukosa ad Random : 113 Mg/dl, Kalium : 3.5 mmol/L
- THORAX (AP)
Kesimpulan: Cardionegali. Pneumonia.
- CT HEAD SCAN
Kesimpulan: Infarck cerebri subacute pada fronto parietal dan insular dextra.

Diagnosa Masuk : Hemiparese Sinistra ec Susp Stroke Iskemik + Hipertensi

Pengobatan dan Tindakan : - Terapi: ringer lactat 500 mg inf ; ranitidin 25 mg/ml inj; citicolin 125 mg inj; aspilet / nospinnal tab; mecobalamin 500 mg cap; ketorolac 30 mg inj

Tindakan : Fisioterapy

Perkembangan selama dirawat : - tgl 06/04/2023 : pasien baru dari IGD tiba diruangan stroke unit pukul 21.55 wib dengan keluhan lemah ekstremitas sebelah kiri (+), nyeri kepala (+), skala nyeri: 3, TD: 179/98 mmHg, HR: 68 x/i, RR: 22 x/i, T: 36.3 c, spo2: 97 %, kateter (+), kgd puasa: 100 Mg/dl
- tgl 07/04/2023 : lemah anggota gerak sebelah kiri (+), nyeri kepala (+), skala nyeri: 2, TD: 149/98 mmHg, HR: 72 x/i, RR: 20 x/i, T: 36.1 c, spo2: 98 %, instruksi dari dr sp.s-> piracetam 3 gr/hari, kgd 2 jam pp: 148 Mg/dl, Cholestrol Total : 273 mg/dl, LDL Cholestrol : 188 mg/dl, Asam urat : 6.80 Mg/dl
- tgl 08/04/2023 : lemah anggota gerak kiri (+), nyeri kepala (-), bicara pelo (+), kateter (+), batuk berdahak (+), ronchi (+), skala nyeri: 1, TD: 153/95 mmHg, HR: 80 x/i, RR: 20 x/i, T: 36 c, spo2: 98 %, instruksi dari dr sp.s-> amlodipine 1x10 mg, pukul 13.28 wib call dr sp.s-> lapor hasil photo thorax pneumonia a/v ardr konsul ke dr sp.p, instruksi dari dr sp.p-> inj ceftriaxone 1 gr/12 jam, ambroxol tab 3x1
- tgl 09/04/2023 : lemah anggota gerak kiri (+), bicara pelo (+), batuk berdahak (+), TD: 137/84 mmHg, HR: 93 x/i, RR: 22 x/i, T: 36.2 c, kateter (+)
- tgl 10/04/2023 : lemah anggota gerak kiri (+), bicara pelo (+), batuk berdahak (+), kateter (+), TD: 133/80 mmHg, HR: 80 x/i, RR: 20 x/i, T: 36.2 c, acc pindah ruangan.

RAWATAN RUANGAN ANGGREK
- Tgl 10/04/2023 : Pasien pindahan dari ruangan Unit Stroke tiba di ruangan anggrek, lemah anggota gerak kiri (+), bicara pelo (+), batuk, TD : 140/80 mmhg, HR : 90 x/i, RR : 20 x/i, T : 37 c
- Tgl 11/04/2023 : batuk berkurang, ronchi (+), lemah anggota gerak kiri (+), bicara pelo (+), TD : 128/78 mmhg, HR : 83 x/i, RR : 20 x/i, T : 37 c
- Tgl 12/04/2023 : lemah anggota gerak kiri berkurang, batuk berkurang, TD : 131/82 mmhg, HR : 86 x/i, RR : 20 x/i, T : 36.7 c, pasien boleh pbj.

Diagnosa Akhir : Cerebral Infark + Hypertensi + Hemiparase + Dislipidemia

---

RSU IMELDA PEKERJA INDONESIA

BANDRIO
16/01/1958

RM
36
Revisi 02/2019

ELECTROCARDIOGRAPHIC REPORT

Tanggal 6-4-2023 Pukul 15.10 - cwb

PHYSICAL DATE

Heigh : 165 cm Weight : 68 kg BP : 140/90 mmHg

AUSCULTATION AND OTHER TEST

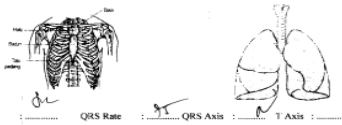

Rhythm	:	QRS Rate	:	QRS Axis	:	T Axis	:
Position	:	P	:	T	:	U	:
QR	:	QRS Widht	:	VAT	:	Qt	:
ST	:	Q Wave	:	R Wave	:	S.Wave	:

Transitional Zone : .....

CONCLUSIONS : .....

Remark : .....

Terima kasih,

(.....)

RUMAH SAKIT UMUM IMELDA PEKERJA INDONESIA
BAGIAN RADIOLOGI
Jl. Bilal No. 24 P. Brayan Darat I Medan 20239
Telp (061) 6610072-66 13350 Fax (061) 66 18457

MEDAN, 06/04/2023
Kepada Yth.
dr.Ressumi Maharani Tanjung
Di Tempat

Bersama ini kami sampaikan hasil pemeriksaan Radiologi a/n :

Reff. No.	:	2032.04.23.RAD
Nama	:	BANDRIO
No. Medical	:	00291301
Tgl Lahir	:	16/01/1958
Data Klinis	:	Stroke Recurent

RADIOLOGI REPORT

THORAX (AP)

Keterangan : Cor : Ukuran membesar CTR > 50 %.
Sinus dan diafragma normal
Trachea tampak simetris
Paru : Tampak bercak infiltrat pada kedua perihiler dan lapangan tengah kedua paru.Tidak tampak effusi pleura.Corakan broncho vasculer bertambah.

Kesimpulan : Cardionegali.
Pneumonia.

CT HEAD SCAN

Keterangan : NCCT : Telah dilakukan Ct Head non kontras potongan axial,ketebalan 5.0 mm dan 1.5 mm :
Infratentorial,ventricle IV dan cerebellum serta pons normal
Tampak lesi hypodens pada fronto parietal dan insular dextra.
Sulcy gyri corticalis dan fisura sylvii normal
Ventricle III & lateralis normal
Tidak tampak mid line shift

Kesimpulan : Infarck cerebri subacute pada fronto parietal dan insular dextra.

Salam Sejawat,

dr. Robert Sinurat, Sp.Rad

RSU IMELDA PEKERJA INDONESIA
JL.BILAL NO. 24, PULO BRAYAN DARAT I
MEDAN - 20239
Telp : 061 6610072
Fax : 061 6618457

PEMERIKSAAN LABORATORIUM

No. Reg/ No. RM	: RI0000452791 / 00291301	Ruang Perawatan	: Ruang Rawat Anggrek
Tanggal Masuk	: 06/04/2023	Analis	: YESTINA BAGO
Nama Pasien	: BANDRIO	Tgl. Periksa / Jam	: 11/04/2023 22:06:49
Tanggal Lahir	: 16/01/1958	Jam Penerimaan Spesimen	: 22:06 0,16
Dokter Pengirim	: dr. Nuryunita Nainggolan, Sp.P	Alamat	: JL. TEMPULLING NO 112 A MEDAN KEC. MEDAN TEMBUNG

JENIS PEMERIKSAAN	HASIL	UNIT/ SATUAN	ANGKA NORMAL	METODE
HEMATOLOGI				
Darah Lengkap				
Hemoglobin	13.1	g/dl	P: 13-18 W:12-16	Canggih
Leukosit	7.5	10 *3/ uL	4 - 11	
Jumlah Trombosit	307.000	/ mm3	140.000 - 450.000	
Hematokrit	38.7	%	P: 42 - 56 W:36-47	
Eritrosit	4.30	Juta / mm3	P:4.50 - 4.60 W: 4.10-5,10	
MCV	90	um3	81 - 99	
MCH	30.6	Pgr	27,0 - 31,0	
MCHC	34.0	g/ dl	32,0 - 36,0	
RDW	11.0	%	11,5 - 15.0	
PDW	9.6	%	10,0 - 18,0	
MPV	8.3	um3	6,5 - 11,0	
PCT	0.25	%	0,100 - 0,500	
Hitung Jenis Leukosit				
Eosinofil	2.4	%	1 - 3	
Basofil	0	%	0 - 1	
Netrofil (abs)	4.8	10 *3 / uL	1,56 - 6,13	
Neutrofil	63.7	%	50 - 70	
Limfosit	27.9	%	20 - 40	
Monosit	6.0	%	2 - 8	
Limfosit (abs)	2.1	10 *3 / uL	1,8 - 3,74	

Interpretasi Klinik :

MEDAN, 11/04/2023
Salam Sejawat,

dr. Fani Ade Irma, Sp.PK

Lampiran 4 Lembar Konsultasi

***PLANNING OF ACTION* (POA)**

Nama : Agata jesika sianturi

Nim 2113462037

Prodi : D-III Perekam dan Informasi Kesehatan

Judul KTI : Studi Kasus pengkodingan Sistem Sirkulasi darah di Rumah Sakit Imelda Pekerja Indonesia Medan

Dosen Pembimbing : Dr. dr. Imelda Liana Ritonga, S.Kp.,M.Pd.,MN

NO	Rencana Kegiatan	Waktu pelaksanaan	Keterangan
1.	Penentuan Judul Studi Kasus dan sistem setiap kelompok	20 Maret 2024	Sudah terlaksana
2.	Pembuatan Teori Pengkodingan	28 Maret 2024	Sudah terlaksana
3.	Pengumpulan BAB 1 dan BAB 2	3 April 2024	Sudah terlaksana
4.	Revisi BAB 1 dan BAB 2	30 Mei 2024	Sudah terlaksana
5.	Revisi BAB 1 dan BAB 2	08 Meil 2024	Sudah terlaksana
6.	Presentasi BAB 2	18 Mei 2024	Sudah terlaksana
7.	Presentasi BAB 3 dan BAB 4	27 Mei 2024	Sudah terlaksana
8.	Revisi BAB 3 dan BAB 4	15 Juni 2024	Sudah terlaksana
9.	Presentasi BAB 3 dan BAB 4	3 Juni 2024	Sudah terlaksana
10.	Revisi BAB 1-5	7 Juli 2024	Sudah terlaksana

Diketahui oleh :
Dosen Pembimbing :

Dr. dr. Imelda Liana Ritonga, S.Kp.,M.Pd.,MN

Penulis

Agata Jesika Sianturi

BERITA ACARA PERBAIKAN KARYA TULIS ILMIAH

Pada hari Rabu, tanggal 10 Juli 2024 bertempat di Prodi D-III Perekam dan Informasi Kesehatan Universitas Imelda Medan telah dilaksanakan Ujian Studi Kasus terhadap mahasiswa:

Nama	**:**	**Agata Jesika Sianturi**
Nim	**:**	**2113462036**
Judul	**:**	**Studi Kasus Pengkodingan Pada Sistem Sirkulasi Darah Periode Januari 2023 – Februari 2024 Di Rumah Sakit Imelda Pekerja Indonesia Medan**
Dosen Pembimbing :		**Dr.dr.Imelda Liana Ritonga,S.kp.,M.pd.,MN.**

Revisi Karya Tulis Ilmiah

No.	Nama Dosen Penguji	Hal Yang Diperbaiki	Hasil Perbaikan	Paraf
1.	Dr.dr.Imelda Liana Ritonga,S.kp.,M.pd.,MN.	Perbaikan Penulisan	Telah Diperbaiki	

Diketahui Oleh:

Dr.dr.Imelda Liana Ritonga,S.kp.,M.pd.,MN.
NIDN: 0119117403

BUKTI REVISI

Saya yang bernama:

Nama : Agata Jesika Sianturi

NIM : 2113462036

Prodi : D3 Perekam Dan Informasi Kesehatan

Benar telah melakukan revisi karya tulis ilmiah yang berjudul **"Studi Kasus Pengkodingan Pada Sistem Sirkulasi Darah Januari 2023 – Februari 2024 Di Rumah Sakit Imelda Pekerja Indonesia Medan ".**

Kepada Dosen : Dr.dr.Imelda Liana Ritonga,S.kp.,M.pd.,MN.

NIDN : 0119117403

Demikian surat ini saya perbuat untuk di pergunakan seperlunya. Atas perhatian Bapak/Ibu saya ucapkan terimakasih.

Medan 13 November 2024

Diketahui oleh:

Yang Menyatakan

Dr.dr.Imelda Liana Ritonga,S.kp.,M.pd.,MN.

NIDN. 0119117403

Agata Jesika Sianturi