LAMPIRAN 1

SURAT KETERANGAN PEMBIMBING

UNIVERSITAS IMELDA MEDAN (UIM)

Jln. Bilal No. 52 Kelurahan Pulo Brayan Darat I Kecamatan Medan Timur
Kode Pos 20239, Telepon (061) 6645670 Fax. (061) 6618457
E-mail : univ.imeldamedan@gmail.com

SURAT KEPUTUSAN REKTOR UNIVERSITAS IMELDA MEDAN

NOMOR : 261 / SK / UIM / III / 2024

TENTANG

PENGANGKATAN DOSEN PEMBIMBING STUDI KASUS
PROGRAM STUDI D-III PEREKAM DAN INFORMASI KESEHATAN UNIVERSITAS IMELDA MEDAN
TAHUN AJARAN 2023 - 2024

REKTOR UNIVERSITAS IMELDA MEDAN

MENIMBANG :

1. Bahwa dalam rangka pencapaian tujuan pendidikan tenaga kesehatan guna menghasilkan Sumber Daya Manusia sesuai dengan kebutuhan perlu ditetapkan Studi Kasus Program Studi D-III Perekam dan Informasi Kesehatan Universitas Imelda Medan;
2. Bahwa untuk terlaksananya kegiatan sebagaimana yang dimaksud pada butir a tersebut perlu ditetapkan dengan Keputusan Rektor;
3. Bahwa nama yang tercantum pada Surat Keputusan ini dipandang cakap dan mampu untuk melaksanakan tugas-tugas yang diembannya.

MENGINGAT :

1. Undang-Undang Republik Indonesia Nomor 12 Tahun 2012 tentang Pendidikan Tinggi (Lembaran Negara Republik Indonesia Tahun 2012 Nomor 158, Tambahan Lembaran Negara Republik Indonesia Nomor 5336);
2. Peraturan Pemerintah Nomor 4 Tahun 2014 tentang Penyelenggaraan Pendidikan Tinggi dan Pengelolaan Perguruan Tinggi (Lembaran Negara Republik Indonesia Tahun 2014 Nomor 16, Tambahan Lembaran Negara Republik Indonesia Nomor 5500);
3. Permendikbud Nomor 3 Tahun 2020 merupakan perubahan dari Permenristek Nomor 44 tahun 2015 tentang Standar Nasional Pendidikan Tinggi;
4. SK Menteri Kesehatan dan Kesejahteraan Sosial no 3/ Menkes & Sos/ SK/ I/ 2001/ tanggal 21 Januari 2001 tentang Pendidikan Diploma Kesehatan;
5. Keputusan Rektor No. 100/SK/UIM/I/2020 tentang Penetapan Buku Panduan Peraturan Akademik.

M E M U T U S K A N:

MENETAPKAN : KEPUTUSAN REKTOR UNIVERSITAS IMELDA MEDAN TENTANG PEMBIMBING STUDI KASUS TAHUN 2024

Pertama : Mengangkat Saudari / **Dr.dr. Imelda Liana Ritonga, S.Kp., M.pd. MN**

Sebagai	: Dosen Pembimbing
Atas Nama	: Fara Umainah
Nim	: 2113462046
Judul Studi Kasus	: Studi Kasus Pengkodingan Pada Sistem Panca Indera Periode Januari 2023 – Mei 2024 di Rumah Sakit Imelda Pekerja Indonesia Medan
Program Studi	: D-III Perekam dan Informasi Kesehatan

Kedua : Dosen Pembimbing bertanggung jawab kepada Rektor Universitas Imelda Medan dan kepada yang bersangkutan diberikan penghasilan sesuai dengan jabatan yang dipangkunya.

Ketiga : Surat keputusan ini berlaku sejak ditetapkan dengan ketentuan apabila di kemudian hari ternyata terdapat kekeliruan dalam Surat Keputusan ini akan diadakan perbaikan sebagaimana mestinya.

Petikan surat keputusan ini diberikan kepada yang bersangkutan untuk diketahui dan dilaksanakan sebagaimana mestinya.

Ditetapkan di : Medan
Tanggal : 21 Maret 2024
Rektor

Dr dr. Imelda Liana Ritonga, S.Kp., M.Pd., MN

LAMPIRAN 2

SURAT IZIN PENELITIAN

UNIVERSITAS IMELDA MEDAN (UIM)

Jln. Bilal No. 52 Kelurahan Pulo Brayan Darat I Kecamatan Medan Timur
Kode Pos 20239, Telepon (061) 6645670 Fax. (061) 6618457
E-mail : univ.imeldamedan@gmail.com

Nomor : 588/03/B/UIM/V/2024
Lampiran : -
Hal : Permohonan Izin Penelitian

Kepada Yth, :
Bapak Direktur Rumah Sakit Umum Imelda Pekerja Indonesia
Jl. Bilal No. 24 Pulo Brayan Darat I
Medan

Dengan Hormat,
Bersama ini kami memohon kepada Bapak Direktur untuk berkenan memberikan izin bagi mahasiswa/i atas :

Nama	:	Fara Umainah
NIM	:	2113462046
Program Studi	:	D-III Perekam dan Informasi Kesehatan
Judul Penelitian	:	Studi Kasus Pengkodingan Sistem Indera di Rumah Sakit Umum Imelda Pekerja Indonesia Medan Tahun 2024

Untuk melakukan penelitian di Rumah Sakit Umum Imelda Pekerja Indonesia dengan tujuan penelitian Karya Tulis Ilmiah (KTI)

Demikian surat permohonan ini kami sampaikan, atas bantuan dan kerjasama yang diberikan, kami ucapkan terima kasih.

Medan, 24 Mei 2024
Rektor,

Dr. dr. Imelda Tiana Ritonga, S.Kp.,M.Pd.,MN

Cc : File

LAMPIRAN 3

BALASAN SURAT PENELITIAN

PT. IMELDA PEKERJA INDONESIA
RSU. IMELDA PEKERJA INDONESIA
Jl. Bilal No. 24, Telp. (061) 6610072 - 6631380 - 6630196 Fax. (061) 6618457
Pulo Brayan Darat I Kec. Medan Timur Pos 20239
Email : ritonga.imelda@gmail.com
Website : http://rsuimelda.co.id

Medan, 03 Juli 2024

No : 0576/RSU.IPI/VII/2024

Lamp : -
Hal : **Ijin Melakukan Penelitian**

Kepada Yth,

Rektor Universitas Imelda Medan (UIM)

Di -

Tempat

Dengan hormat,

Sesuai dengan surat saudara nomor : 588.03/B/UIM/VII/2024, tanggal 03 Juli 2024, perihal Permohonan Izin Penelitian, maka dengan ini kami sampaikan bahwa nama yang tersebut di bawah ini disetujui untuk melakukan Izin Penelitian di RSU Imelda Pekerja Indonesia Medan. Adapun nama mahasiswa/i tersebut adalah sebagai berikut :

Nama : Fara Umainah

NIM : 2113462046

Judul : Studi Kasus Pengkodian Sistem Indera di Rumah Sakit Umum Imelda Pekerja Indonesia Medan Tahun 2024

Demikian hal ini kami sampaikan, atas kerjasama yang baik kami ucapkan terima kasih.

Hormat saya,
RSU Imelda Pekerja Indonesia

dr. Hedy Tan, MARS, MOG, SpOG
Direktur

Cc. File

Dipindai dengan CamScanner

LAMPIRAN 4

SURAT SELESAI PENELITIAN

PT. IMELDA PEKERJA INDONESIA
RSU. IMELDA PEKERJA INDONESIA
Jl. Bilal No. 24, Telp. (061) 6610072- 6631380-6630196 Fax. (061) 6618457
Pulo Brayan Darat I Kec. Medan Timur Pos 20239
Email : ritonga.imelda@gmail.com
Website : http://rsuimelda.co.id

SURAT KETERANGAN

No : 1005/RSU.IPI/VIII/2025

Yang bertanda tangan di bawah ini, Direktur RSU Imelda Pekerja Indonesia Medan, menerangkan bahwa yang tersebut di bawah ini :

Nama : Fara Umainah

NIM : 2113462046

Jurusan : D-IIII Perekam dan Informasi Kesehatan

Judul : Studi Kasus Pengkodingan Sistem Indera di Rumah Sakit Umum Imelda Pekerja Indonesia Medan Tahun 2024.

Adalah benar telah menyelesaikan **Penelitian** di RSU Imelda Pekerja Indonesia Medan. Demikian surat keterangan ini kami perbuat untuk dipergunakan sebagaimana mestinya.

Medan, 15 Agustus 2025
RSU. Imelda Pekerja Indonesia

(dr. Hedy Tan, MARS, MOG, Sp.OG)
Direktur

Cc. Arsip

LAMPIRAN 5

Rekapitulasi DU dan DS pada 25 kasus Sistem Panca Indera

Nomor	Nama	DiagnosaUtama	Diagnosa Sekunder
1	Ny.S	Steven Jhonshon Syndrome	-
2	Tn.A	Epidermal cyst	-
3	Tn.J	Cutaneous abscess, furuncle and carbuncle unspecified	DM + hiponatremia
4	An.A	Cutaneous abscess, furuncle and carbuncle unspecified	-
5	Tn.f	Lymphadenetis colli	DM + Pneumonia
6	By.S	Cutaneous abscess, furuncle and carbuncle unspecified	-
7	Nn.N	Ulcur Femur	Bronkitis

8	An.F	Cutaneous abscess, furuncle and carbuncle unspecified	-
9	Tn.O	Dermatitis Exfoliatif	Pneumonia+hipertensi
10	Tn.P	Cellulitis	-
11	Ny.R	Abses cruris	Ckd on HD
12	Tn.j	Toxic epidermal necrolysis	Pneumonia
13	Ny.F	Absess Gluteus	Anemis+Hiponatremia
14	Tn E	Hipertensi	TBC+Decubitus+Anemia
15	Ny.R	DM	Celulitis+Gonartrosis+HHD+Elektrolit Imbalance
16	Tn.P	Ulcer lower limb.	-
17	Ny.R	Ulcer lower limb.	-

18	Tn.S	Tb Paru	Decubitus
19	Ny.N	Erytodema Psoriasis	Pneumonia
20	Ny.J	Celullitis	Tb Paru+DM type II+CHF Ec HHD
21	Tn.E	CKD on HD	Asidosis+Ulkus Pedis
22	Tn.R	Dm Tipe II	Absess Upper Urm
23	Ny.Y	Pneumonis	Selulitis+Hiponatremia+Hypoalbumin+CHF ec HHD
24	Ny.J	Absess diabetic o/t back	DM typt II+Hiponatremia
25	Tn.S	Cutaneous absess,furuncle, and carbuncle of limb	-

LAMPIRAN 6

BUKTI REVISI

BUKTI REVISI

Saya yang bernama:

Nama : Fara Umainah

NIM : 2113462046

Prodi : D3 Perekam Dan Informasi Kesehatan

Benar telah melakukan revisi karya tulis ilmiah yang berjudul **"Studi Kasus Pengkodingan Pada Sistem Panca Indera Periode Desember 2023 – Januari 2024 Di Rumah Sakit Imelda Pekerja Indonesia Medan ".**

Kepada Dosen : Dr.dr.Imelda Liana Ritonga,S.kp.,M.pd.,MN.

NIDN : 0119117403

Demikian surat ini saya perbuat untuk di pergunakan seperlunya. Atas perhatian Bapak/Ibu saya ucapkan terimakasih.

Medan 07 November 2024

Diketahui oleh:

Yang Menyatakan

Dr.dr.Imelda Liana Ritonga,S.kp.,M.pd.,MN.

NIDN. 0119117403

Fara Umainah

Dipindai dengan CamScanner

LAMPIRAN 7

LEMBAR KONSULTASI

***PLANNING OF ACTION* (POA)**

Nama : Fara Umainah

Nim :2113462046

Prodi Kesehatan : D-III Perekam dan Informasi

Judul KTI : Studi Kasus pengkodingan Sistem Panca Indera diRumah Sakit Imelda Pekerja Indonesia Medan

Dosen Pembimbing : Dr. dr. Imelda Liana Ritonga, S.Kp.,M.Pd.,MN

NO	Rencana Kegiatan	Waktu pelaksanaan	Keterangan
1.	Penentuan Judul Studi Kasus dan sistem setiap kelompok	20 Maret 2024	Sudah terlaksana
2.	Pembuatan Teori Pengkodingan	28 Maret 2024	Sudah terlaksana
3.	Pengumpulan BAB 1 dan BAB 2	03 April 2024	Sudah terlaksana
4.	Revisi BAB 1 dan BAB 2	10 Mei 2024	Sudah terlaksana
5.	Revisi BAB 1 dan BAB 2	30 Meil 2024	Sudah terlaksana
6.	Presentasi BAB 2	13 Mei 2024	Sudah terlaksana
7.	Presentasi BAB 3 dan BAB 4	05 Mei 2024	Sudah terlaksana
8.	Revisi BAB 3 dan BAB 4	15 Juni 2024	Sudah terlaksana
9.	Presentasi BAB 3 dan BAB 4	3 Juni 2024	Sudah terlaksana
10.	Revisi BAB 1-5	7 Juli 2024	Sudah terlaksana

Diketahui oleh :

Dosen Pembimbing : Penulis

Dr. dr. Imelda Liana Ritonga, S.Kp.,M.Pd.,MN Fara Umainah

LAMPIRAN 8

BERITA ACARA

BERITA ACARA PERBAIKAN KARYA TULIS ILMIAH

Pada hari Rabu, tanggal 10 Juli 2024 bertempat di Prodi D-III Perekam dan Informasi Kesehatan Universitas Imelda Medan telah dilaksanakan Ujian Studi Kasus terhadap mahasiswa:

Nama	**:**	**Fara Umainah**
Nim	**:**	**2113462046**
Judul	**:**	**Studi Kasus Pengkodingan Pada Sistem Panca Indera Periode Desember 2023 – Januari 2024 Di Rumah Sakit Imelda Pekerja Indonesia Medan**
Dosen Pembimbing :		**Dr.dr.Imelda Liana Ritonga,S.kp.,M.pd.,MN.**

Revisi Karya Tulis Ilmiah

No.	Nama Dosen Penguji	Hal Yang Diperbaiki	Hasil Perbaikan	Paraf
1.	Dr.dr.Imelda Liana Ritonga,S.kp.,M.pd.,MN.	Penambahan Kode Tindakan Pada Diagnosa Decubitus Ulcer Kasus Ke 14	Telah Diperbaiki	

Diketahui Oleh:

Dr.dr.Imelda Liana Ritonga,S.kp.,M.pd.,MN.
NIDN: 0119117403

LAMPIRAN 9

1. Kasus 1

JENIS PEMERIKSAAN	HASIL	UNIT/ SATUAN	ANGIKA NORMAL	METODE
HEMATOLOGI				
Darah Lengkap				
Hemoglobin	12,2	g/dl	P: 13-18 W:12-16	Cangogh
Leukosit	11,4	10 *3/ uL	4 - 11	
Jumlah Trombosit	210.000	/ mm3	140,000 - 450,000	
Hematokrit	33,8	%	P: 42 - 56 W:36-47	
Eritrosit	3,83	Juta / mm3	P:4,50 - 4,60 W: 4,10-5,10	
MCV	88	um3	81 - 99	
MCH	31,9	Pgr	27,0 - 31,0	
MCHC	36,1	g/ dl	32,0 - 36,0	
RDW	14,0	%	11,5 - 15,0	
PDW	10,6	%	10,0 - 18,0	
MPV	8,0	um3	6,5 - 11,0	
PCT	0,100	%	0,100 - 0,500	
Hitung Jenis Leukosit				
Eosinofil	2,9	%	1 - 3	
Basofil	0	%	0 - 1	
Netrofil (abs)	6,1	10 *3 / uL	1,56 - 6,13	
Neutrofil	52,8	%	50 - 70	
Limfosit	37,3	%	20 - 40	
Monosit	7,0	%	2 - 8	
Limfosit (abs)	4,2	10 *3 / uL	1,8 - 3,74	
TEST GULA DARAH				
Glukosa Ad Random	90	Mg/ dl	<200	
FAAL GINJAL				
Urium/Urea-N	26	Mg/dl	13 - 50	
Creatinin	0,75	Mg/dl	P : 0.7 - 1.4 W : 0.6 - 1.1	
ELEKTROLIT				
Elektrolit Lengkap				
Natrium	135	mmol/ L	135 - 150	ISE
Kalium	3,8	mmol/ L	3.6 - 5,5	
Chloride	105	mmol/ L	96 - 108	

Interpretasi Klinik :

MEDAN, 21/12/2023
Salam Sejawat
dr. Fani Ade [illegible], Sp.PK

Alasan Pasien Di Rawat : Ruam merah di wajah dan mulut (+), Nyeri ulu hati (+)

Anamnese : Ruam merah sejak 5 hari yang lalu, awalnya ruam di wajah dan mulut, lalu ke lengan dan badan, sebelumnya os makan daging entok dan panadol, lalu mendapaat obat cefodrosil, lalu ruam semakin parah, nyeri ulu hati.
- riwayat penggunaan obat-obatan : panadol, cefodrosil, loratadin.

Pemeriksaan Fisik : Sensorium : CM, TD : 140/80 mmHg, Nadi : 88 x/i, Nafas : 20 x/i, Suhu : 36.8 C, Kepala dan Leher : mulut luka (+), mukosa luka (+), Thorax : dada ruam (+), Abdomen : soepel, peristaltik (+), NTE (+), Ekstremitas Superior : akral hangat. ruam (+), Ekstremitas Inferior : akral hangat.

Pemeriksaan Penunjang : Tgl 21/12/2023
- Darah Lengkap = Leukosit : 11.4 *3/uL, Hematokrit : 33.8 %, Eritrosit : 3.83 Juta/mm3
- Glukosa Ad Random : 90 Mg/dl
- THORAX (PA)
Kesimpulan : Bronchopneumonia.

Diagnosa Masuk : Susp Steven Jhonson Syndrome

Pengobatan dan Tindakan : - Terapi : NACL 0,9% 500 ML INF; METHYLPREDNISOLON 125 MG VIAL; OMEPRAZOLE 40 MG INJ; CLINDAMYCIN 300 MG TAB; CETIRIZINE 10 MG TAB; SUCRALFATE 100 MG SYR; NYSTATIN DROP.

Perkembangan selama dirawat : - tgl 21/12/2023 -> pasien baru dari igd tiba diruangan tulip pukul 21.30 wib dengan keluhan ruam-ruam merah di area wajah dan mulut (+), bibir pecah-pecah (+), nyeri ulu hati (+), mual (+), badan lemas (+), TD : 130/80 mmHg, HR : 78 x/i, RR : 20 x/i, T : 36 C; anjur dari dr sp.pd -> Ivfd naci 0.9% -> 30 gtt/i, inj.methyprenisolon 125 mg/12 jam, cetirizine tab 1x1, clindamicin 4x300 mg, inj.omerazole 1 gr/12 jam, sucralfat syr 3xc, nystatin drop 4x1 mg
- tgl 22/12/2023 -> ruam-ruam daerah wjah bibir (+), nyeri ulu hati (-), badan lemas (-), TD : 136/89 mmHg, HR : 73 x/i, RR : 20 x/i, T : 36.5 C
- tgl 23/12/2023 -> ruam-ruam didaerah wajah bibir (+), TD : 136/89 mmHg, HR : 73 x/i, RR : 20 x/i, T : 36.5 C, anjur dari dr sp.pd -> isdn 3x5 mg, doxycilline 2x100 mg
- tgl 24/12/2023 -> ruam-ruam di seluruh tubuh (+), luka-luka di leher (+), TD : 122/80 mmHg, HR : 57 x/i, RR : 20 x/i, T : 36.6 C, methyprednisosl turun 62.5/12 jam
- tgl 25/12/2023 -> ruam-ruam seluruh badan (+), bibir tampak luka (+), sulit menelan (+), TD : 130/78 mmHg, HR : 85 x/i, RR : 20 x/i, T : 36 C
- tgl 26/12/2023 -> ruam-ruam seluruh badan (-), bibir tampak luka (-), sulit menelan (-), TD : 124/86 mmHg, HR : 86 x/i, RR : 20 x/i, T : 36.5 C, anjur dari dr sp.pd -> os sudah boleh pbj dengan terapi methypresolon 3x4mg, isdn 3x1, cetirizine 1x1, lansoprazole 2x1, sucralfat 3xcl, nystatin 3x1,

Diagnosa Akhir : Steven Johnson Syndrome

Kondisi Pasien dan Obat-Obatan Yang di Bawa Saat Pasien Pulang : Pbj dengan membaik
Obat pulang-> CETIRIZINE 10 MG TAB; ISDN 5 MG TAB; LANSOPRAZOLE 30 MG TAB; METHYLPREDNISOLON 4 MG TAB; SUCRALFATE 100 MG SYR; CLINDAMYCIN 300 MG TAB.

Instruksi Tindak Lanjut : Kontrol ulang ke Poliklinik Penyakit Dalam tgl 03/01/2024

Edukasi : Anjuran yang diberikan untuk pasien
- istirahat yang cukup
- makan makanan yang bergizi
- minum obat secara rutin
- kontrol ulang sesuai jadwal

RM - 13/Revisi04/2019 Halaman 1/2

RADIOLOGI REPORT

THORAX (PA)

Gambaran : Cor: Ukuran normal
Sinus dan diafragma normal
Trachea tampak simetris
Pulmo: Tampak pebercakan pada kedua parahiler. Tidak tampak effusi pleura. Corakan broncho vasculer bertambah.

Kesimpulan : Bronchopneumonia.

PERSETUJUAN

Salam Sejawat
dr. Robert Sinurat, Sp.Rad

2. Kasus 2

Data Klinis : Abses di punggung.

RADIOLOGI REPORT

THORAX (PA)

Gambaran : Cor : Ukuran normal
Sinus dan diafragma normal
Trachea tampak simetris
Paru : Tampak bercak infiltrat pada lapangan kedua paru. Tidak tampak effusi pleura. Corakan broncho vasculer bertambah.

Kesimpulan : Susp TB Paru.

Salam Sejawat
dr. Robert Sinurat, Sp.Rad

Jenis Kelamin : Laki - Laki

Alasan Pasien Di Rawat : Abses di punggung (+), Nyeri hebat (+)

Anamnese : Keluhan abses di punggung atas di alami lebih 1 minggu ini, nyeri hebat (+).

Pemeriksaan Fisik : Sensorium : cm, TD : 139/85 mmHg, Nadi : 80 x/i, Nafas : 20 x/i, Suhu : 36.5 C, BB : 72 kg, TB : 173 cm, Abdomen : peristaltik (+) soepel (+), Ekstremitas Superior : akral hangat (+), Ekstremita Inferior : akral hangat (+), Skala nyeri : 5.

Pemeriksaan Penunjang : Tgl 13/10/2023
- Darah lengkap -= Hemoglobin : 11.5 g/dl, Hematokrit : 34.0 %, Eritrosit : 3.84 Juta/mm3, Glukosa Ad Random : 90 Mg/dl, Elektrolit Lengkap = Natrium : 134 mmol/L, Kalium : 3.6 mmol/L.
- THORAX (PA)
Kesimpulan : Susp TB Paru.

Diagnosa Masuk : Abses at Upper Back

Pengobatan dan Tindakan : - Terapi : RINGER LACTAT 500 MG INF; RANITIDIN 25 MG/ML INJ; KETOROLAC 30 MG INJ.
- Tindakan : Eksisi Biops + Debridement (tgl 13/10/2023)

Perkembangan selama dirawat : - tgl 13/10/2023 -> pasien dari ok tiba diruangan tulip pukul 17.00 wib dengan keluhan nyeri post operasi dipunggung (+), Skala nyeri : 2, TD : 118/68 mmHg, HR : 80 x/i, RR : 20 x/i, T : 36 C
- tgl 14/10/2023 -> nyeri post operasi di punggung (-), skala nyeri : 1, TD : 121/70 mmHg, HR : 84 x/i, RR : 20 x/i, T : 36.8 C, anjur dari dr sp.b -> os sudah boleh pbj dengan terapi cefixime 2x100 mg, ibu profen 3x400 mg, ranitidine 2x1 mg.

Diagnosa Akhir : Infected Soft Tissue Tumor o.t Back

Kondisi Pasien dan Obat-Obatan Yang di Bawa Saat Pasien Pulang : Pbj dengan membaik
Obat pulang -> CEFIXIME 100 MG CAP; IBUPROFEN 400 MG TAB; RANITIDIN 150 MG TAB.

Instruksi Tindak Lanjut : Kontrol ulang ke Poliklinik Bedah Umum tgl 20/10/2023

Edukasi : Anjuran yang diberikan untuk pasien
- istirahat yang cukup
- makan makanan yang bergizi
- minum obat secara rutin
- kontrol ulang sesuai jadwal

Medan, 14/10/2023
DPJP
dr. Darwin Firmansyah Siregar, Sp.B

Pasien/ Keluarga

RM - 13/Revisi04/2019 Halaman 1/1

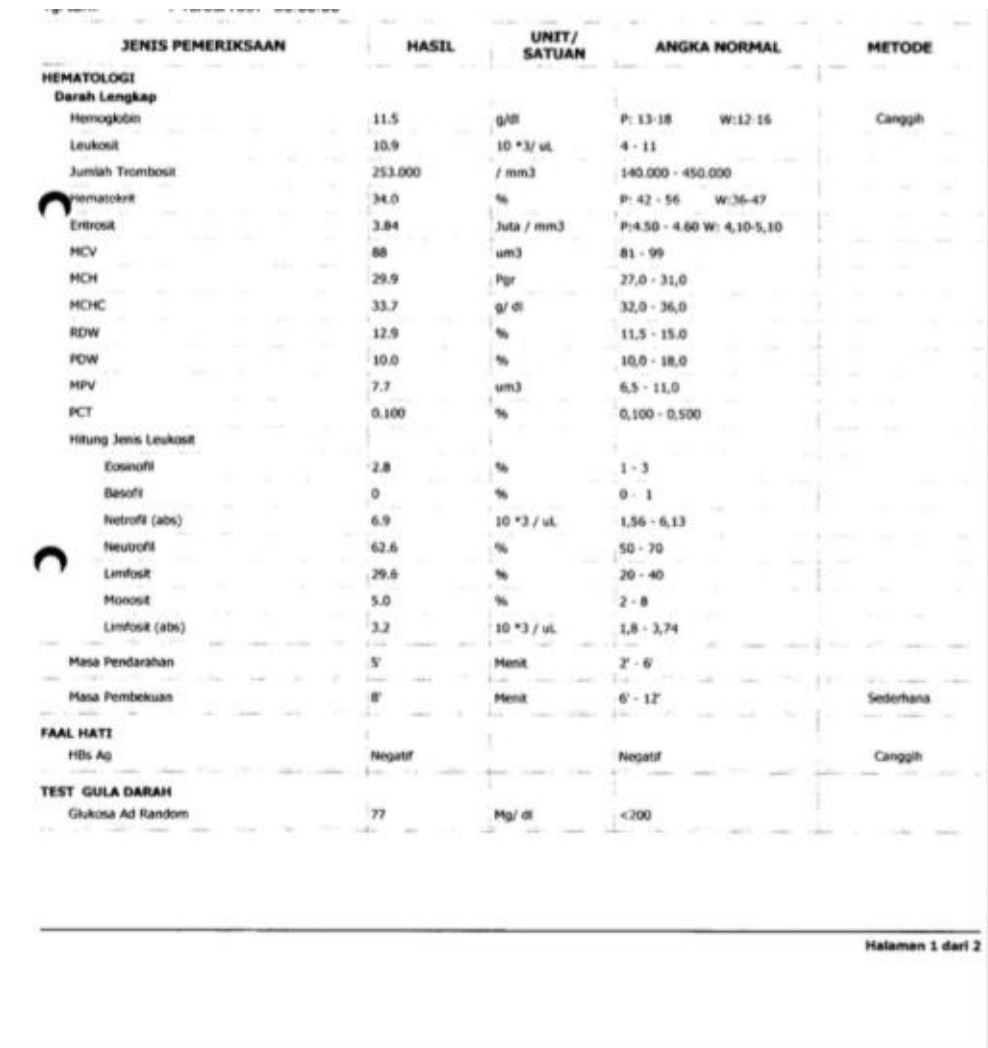

JENIS PEMERIKSAAN	HASIL	UNIT/ SATUAN	ANGKA NORMAL	METODE
HEMATOLOGI				
Darah Lengkap				
Hemoglobin	11.5	g/dl	P: 13-18 W:12-16	Canggih
Leukosit	10.9	10 *3/ uL	4 - 11	
Jumlah Trombosit	253.000	/ mm3	140.000 - 450.000	
Hematokrit	34.0	%	P: 42 - 56 W:36-47	
Eritrosit	3.84	Juta / mm3	P:4.50 - 4.60 W: 4,10-5,10	
MCV	88	um3	81 - 99	
MCH	29.9	Pgr	27,0 - 31,0	
MCHC	33.7	g/ dl	32,0 - 36,0	
RDW	12.9	%	11,5 - 15.0	
PDW	10.0	%	10,0 - 18,0	
MPV	7.7	um3	6,5 - 11,0	
PCT	0.100	%	0,100 - 0,500	
Hitung Jenis Leukosit				
Eosinofil	2.8	%	1 - 3	
Basofil	0	%	0 - 1	
Netrofil (abs)	6.9	10 *3 / uL	1,56 - 6,13	
Neutrofil	62.6	%	50 - 70	
Limfosit	29.6	%	20 - 40	
Monosit	5.0	%	2 - 8	
Limfosit (abs)	3.2	10 *3 / uL	1,8 - 3,74	
Masa Pendarahan	5'	Menit	2' - 6'	
Masa Pembekuan	8'	Menit	6' - 12'	Sederhana
FAAL HATI				
HBs Ag	Negatif		Negatif	Canggih
TEST GULA DARAH				
Glukosa Ad Random	77	Mg/ dl	<200	

Halaman 1 dari 2

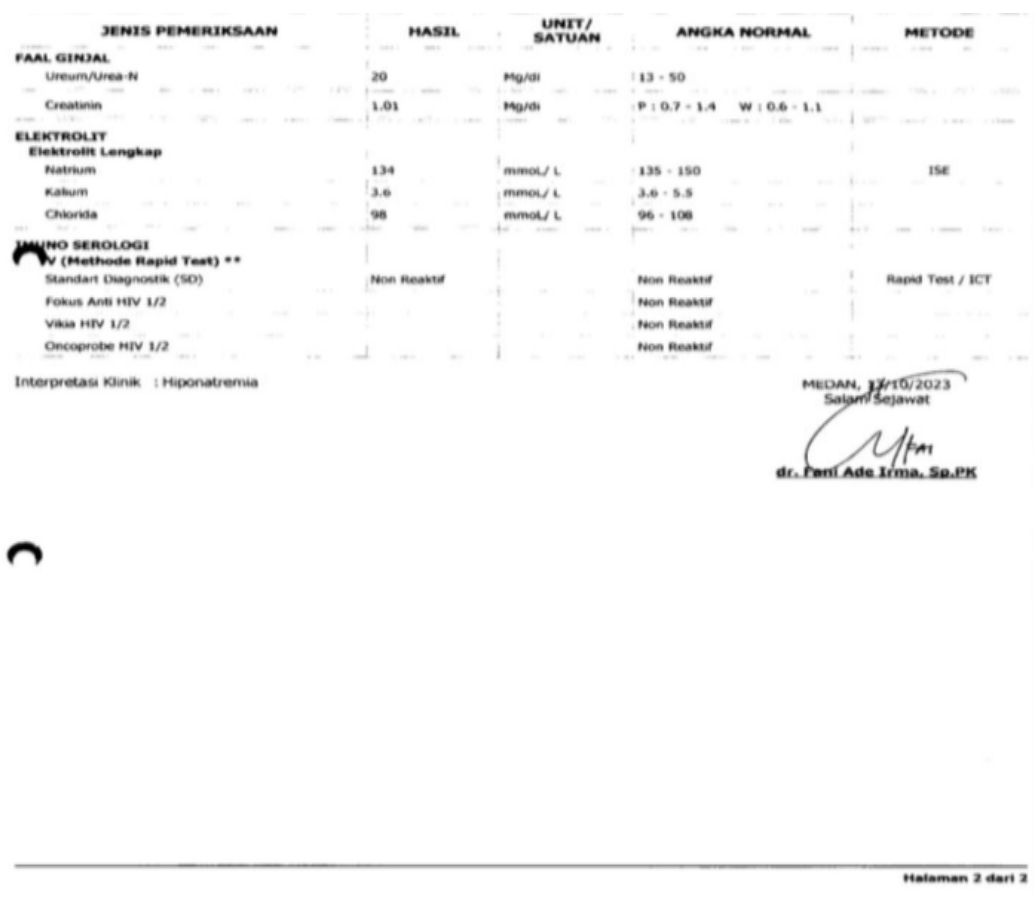

JENIS PEMERIKSAAN	HASIL	UNIT/ SATUAN	ANGKA NORMAL	METODE
FAAL GINJAL				
Ureum/Urea-N	20	Mg/dl	13 - 50	
Creatinin	1.01	Mg/dl	P : 0.7 - 1.4 W : 0.6 - 1.1	
ELEKTROLIT				
Elektrolit Lengkap				
Natrium	134	mmoL/ L	135 - 150	ISE
Kalium	3.6	mmoL/ L	3.6 - 5.5	
Chlorida	98	mmoL/ L	96 - 108	
IMUNO SEROLOGI				
V (Methode Rapid Test) **				
Standart Diagnostik (SD)	Non Reaktif		Non Reaktif	Rapid Test / ICT
Fokus Anti HIV 1/2			Non Reaktif	
Vikia HIV 1/2			Non Reaktif	
Oncoprobe HIV 1/2			Non Reaktif	

Interpretasi Klinik : Hiponatremia

MEDAN, 17/10/2023
Salam Sejawat

dr. Fani Ade Irma, Sp.PK

Halaman 2 dari 2

3. Kasus 3

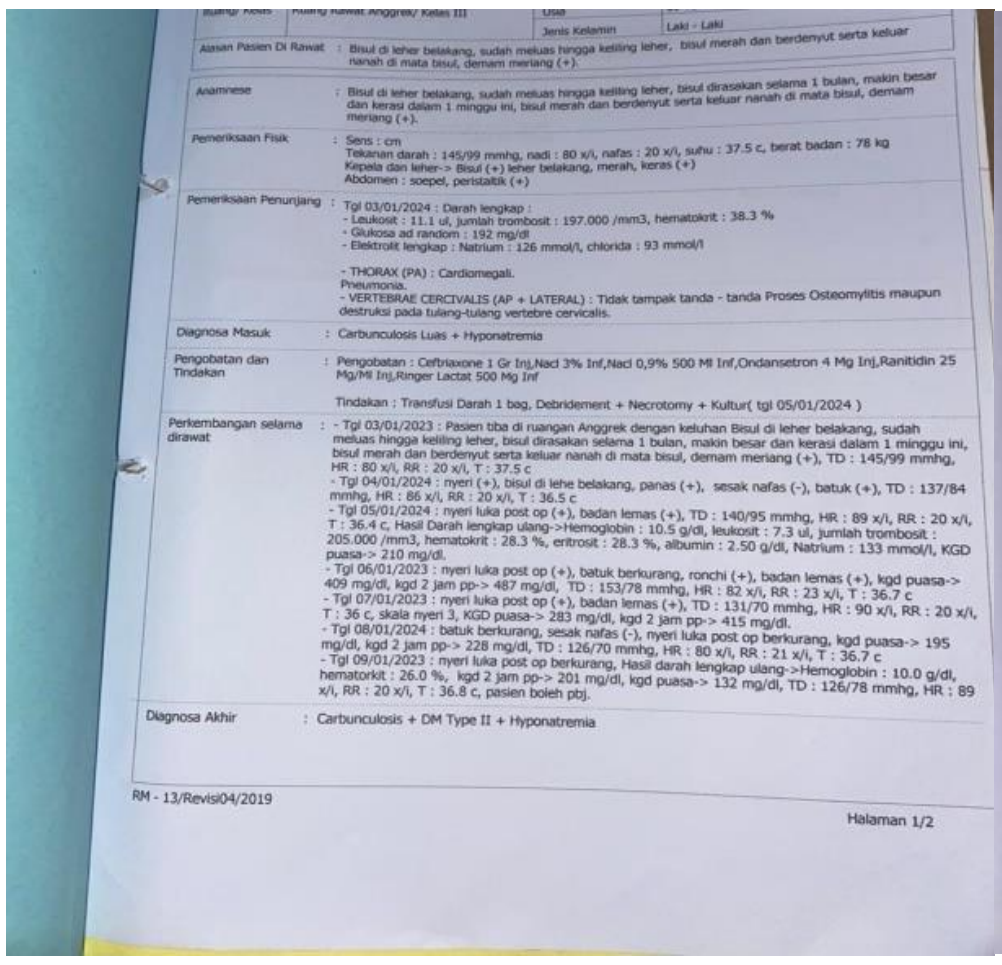

Jenis Kelamin : Laki - Laki

Alasan Pasien Di Rawat : Bisul di leher belakang, sudah meluas hingga keliling leher, bisul merah dan berdenyut serta keluar nanah di mata bisul, demam meriang (+).

Anamnese : Bisul di leher belakang, sudah meluas hingga keliling leher, bisul dirasakan selama 1 bulan, makin besar dan kerasi dalam 1 minggu ini, bisul merah dan berdenyut serta keluar nanah di mata bisul, demam meriang (+).

Pemeriksaan Fisik : Sens : cm
Tekanan darah : 145/99 mmhg, nadi : 80 x/i, nafas : 20 x/i, suhu : 37.5 c, berat badan : 78 kg
Kepala dan leher-> Bisul (+) leher belakang, merah, keras (+)
Abdomen : soepel, peristaltik (+)

Pemeriksaan Penunjang : Tgl 03/01/2024 : Darah lengkap :
- Leukosit : 11.1 ul, jumlah trombosit : 197.000 /mm3, hematokrit : 38.3 %
- Glukosa ad random : 192 mg/dl
- Elektrolit lengkap : Natrium : 126 mmol/l, chlorida : 93 mmol/l

- THORAX (PA) : Cardiomegali.
Pneumonia.
- VERTEBRAE CERCIVALIS (AP + LATERAL) : Tidak tampak tanda - tanda Proses Osteomylitis maupun destruksi pada tulang-tulang vertebre cervicalis.

Diagnosa Masuk : Carbunculosis Luas + Hyponatremia

Pengobatan dan Tindakan : Pengobatan : Ceftriaxone 1 Gr Inj,Nacl 3% Inf,Nacl 0,9% 500 Ml Inf,Ondansetron 4 Mg Inj,Ranitidin 25 Mg/Ml Inj,Ringer Lactat 500 Mg Inf

Tindakan : Transfusi Darah 1 bag, Debridement + Necrotomy + Kultur(tgl 05/01/2024)

Perkembangan selama dirawat : - Tgl 03/01/2023 : Pasien tiba di ruangan Anggrek dengan keluhan Bisul di leher belakang, sudah meluas hingga keliling leher, bisul dirasakan selama 1 bulan, makin besar dan kerasi dalam 1 minggu ini, bisul merah dan berdenyut serta keluar nanah di mata bisul, demam meriang (+), TD : 145/99 mmhg, HR : 80 x/i, RR : 20 x/i, T : 37.5 c
- Tgl 04/01/2024 : nyeri (+), bisul di lehe belakang, panas (+), sesak nafas (-), batuk (+), TD : 137/84 mmhg, HR : 86 x/i, RR : 20 x/i, T : 36.5 c
- Tgl 05/01/2024 : nyeri luka post op (+), badan lemas (+), TD : 140/95 mmhg, HR : 89 x/i, RR : 20 x/i, T : 36.4 c, Hasil Darah lengkap ulang->Hemoglobin : 10.5 g/dl, leukosit : 7.3 ul, jumlah trombosit : 205.000 /mm3, hematokrit : 28.3 %, eritrosit : 28.3 %, albumin : 2.50 g/dl, Natrium : 133 mmol/l, KGD puasa-> 210 mg/dl.
- Tgl 06/01/2023 : nyeri luka post op (+), batuk berkurang, ronchi (+), badan lemas (+), kgd puasa-> 409 mg/dl, kgd 2 jam pp-> 487 mg/dl, TD : 153/78 mmhg, HR : 82 x/i, RR : 23 x/i, T : 36.7 c
- Tgl 07/01/2023 : nyeri luka post op (+), badan lemas (+), TD : 131/70 mmhg, HR : 90 x/i, RR : 20 x/i, T : 36 c, skala nyeri 3, KGD puasa-> 283 mg/dl, kgd 2 jam pp-> 415 mg/dl.
- Tgl 08/01/2024 : batuk berkurang, sesak nafas (-), nyeri luka post op berkurang, kgd puasa-> 195 mg/dl, kgd 2 jam pp-> 228 mg/dl, TD : 126/70 mmhg, HR : 80 x/i, RR : 21 x/i, T : 36.7 c
- Tgl 09/01/2023 : nyeri luka post op berkurang, Hasil darah lengkap ulang->Hemoglobin : 10.0 g/dl, hematorkit : 26.0 %, kgd 2 jam pp-> 201 mg/dl, kgd puasa-> 132 mg/dl, TD : 126/78 mmhg, HR : 89 x/i, RR : 20 x/i, T : 36.8 c, pasien boleh pbj.

Diagnosa Akhir : Carbunculosis + DM Type II + Hyponatremia

RM - 13/Revisi04/2019

Halaman 1/2



Data Klinis : Abcess di leher belakang

RADIOLOGI REPORT

VERTEBRAE CERCIVALIS (AP + LATERAL)

Keterangan : Tidak tampak tanda - tanda proses lytic dan sclerotic pada tulang-tulang vertebre cervicalis. Tidak tampak osteofit maupun penyempitan pada discus dan foramen intervertebralis. Pedicle tampak baik. Tidak tampak compresi fracture.

Kesimpulan : Tidak tampak tanda - tanda Proses Osteomylitis maupun destruksi pada tulang-tulang vertebre cervicalis.

Salam Sejawat

dr. Robert Sinurat, Sp.Rad



RADIOLOGI REPORT

THORAX (PA)

Keterangan : Cor : Ukuran membesar (CTR : +/- 60%)
Sinus dan diafragma normal
Trachea tampak simetris
Paru : Tampak infiltrat pada kedua parahiler. Tidak tampak effusi pleura. Corakan broncho vasculer bertambah

Kesimpulan : Cardiomegali.
Pneumonia.

Salam Sejawat

dr. Robert Sinurat, Sp.Rad

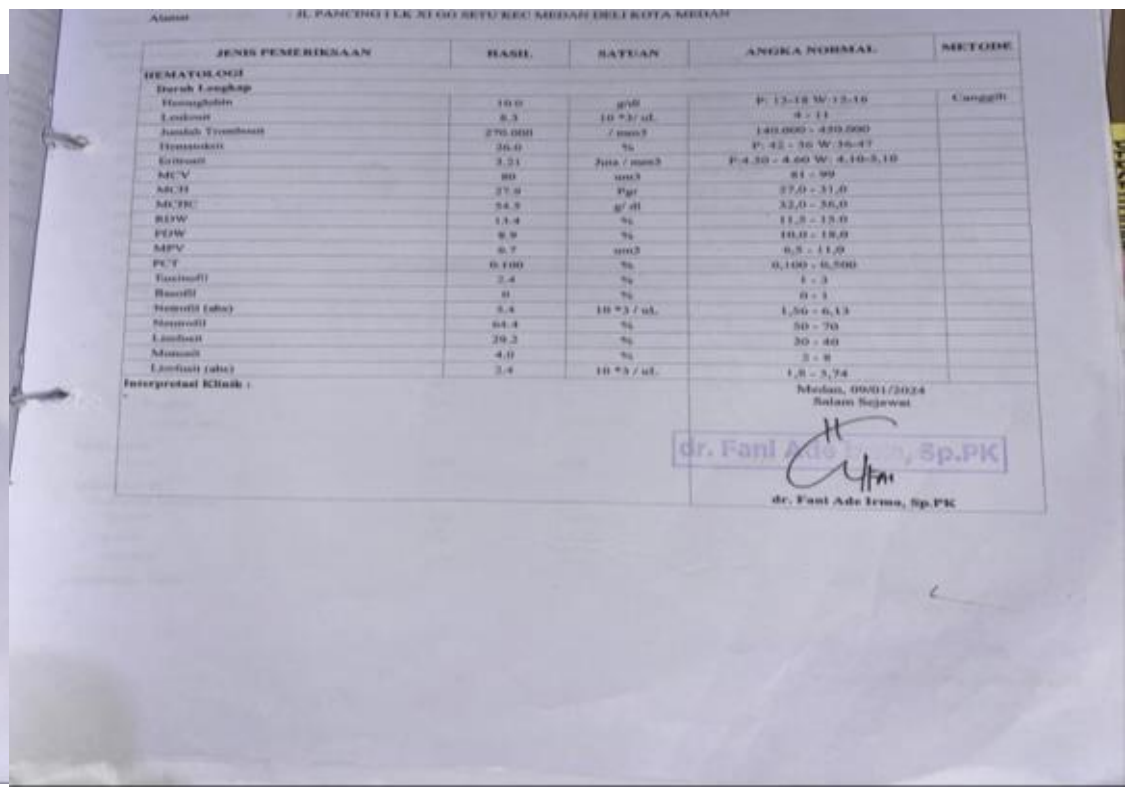

JENIS PEMERIKSAAN	HASIL	SATUAN	ANGKA NORMAL	METODE
HEMATOLOGI				
Darah Lengkap				
Hemoglobin	10.0	g/dl	P: 13-18 W:12-16	Canggih
Leukosit	8.3	10 *3/ uL	4 - 11	
Jumlah Trombosit	270.000	/ mm3	140.000 - 450.000	
Hematokrit	26.0	%	P: 42 - 56 W:36-47	
Eritrosit	3.21	Juta / mm3	P:4.50 - 4.60 W: 4.10-5,10	
MCV	80	um3	81 - 99	
MCH	27.9	Pgr	27,0 - 31,0	
MCHC	34.9	g/ dl	32,0 - 36,0	
RDW	13.4	%	11,5 - 15.0	
PDW	8.9	%	10,0 - 18,0	
MPV	6.7	um3	6,5 - 11,0	
PCT	0.100	%	0,100 - 0,500	
Eosinofil	2.4	%	1 - 3	
Basofil	0	%	0 - 1	
Netrofil (abs)	5.4	10 *3 / uL	1,56 - 6,13	
Neutrofil	64.4	%	50 - 70	
Limfosit	29.2	%	20 - 40	
Monosit	4.0	%	2 - 8	
Limfosit (abs)	2.4	10 *3 / uL	1,8 - 3,74	

Interpretasi Klinik :

Medan, 09/01/2024
Salam Sejawat

dr. Fani Ade Irma, Sp.PK

4. Kasus 4

Jenis Kelamin — Laki - Laki

Alasan Pasien Di Rawat	: Nyeri dilengan tangan kanan dan kiri, disertai leher, benjolan, demam (+).
Anamnese	: Nyeri dilengan tangan kanan dan kiri, dan leher, keluar benjolan ± 3 minggu, demam (+). Pasien rujukan RSUD Pandan, perdarahan (-)
Pemeriksaan Fisik	: Sensorium : compos mentis Nadi : 90 x/i Nafas : 22 x/i Suhu : 38.2 C BB : 12 Kg Anemis (+) Kepala dan leher : benjolan dileher (+), hiperemis (+), nyeri tekan (+) benjolan di punggung kanan (+), hiperemis (+), benjolan dipunggung kiri (+) Abdomen : soepel, peristaltik (+) Ekstremitas superior : benjolan dilengan atas kanan dan kiri (+), hiperemis(+)
Pemeriksaan Penunjang	: Tgl 11/10/2023 - Darah lengkap : HB : 8.5 g/dl, Leukosit: 17.7 /uL, Trombosit: 89.000/mm3, Hematokrit: 22.6%, Eritrosit: 2.97 juta/mm3 - Albumin: 3.5 g/dl - Glukosa Ad Random : 105 Mg/dl - Elektrolit lengkap : Natrium: 124 mmoL/L - THORAX : Bronchopneumonia - MANDIBULA (AP+Lateral) : DD/: Abses Mandibula.
Diagnosa Masuk	: Multiple abses o/t sholder dextra and sinistra, neck, chain, chest + Anemia + Hiponatremi + Trombositopenia
Pengobatan dan Tindakan	: Terapi : PARACETAMOL INF, OMEPRAZOLE 40 MG INJ, ASERING INF, METRONIDAZOLE INF, CEFTRIAXONE INF Tindakan : Transfusi darah Insisi Drainase Abses
Perkembangan selama dirawat	: - Tgl 11/10/2023 Pasien tiba diruangan dengan keadaan Nyeri dibagian leher (+), demam (+), T: 37°C, HR : 100x/i, RR : 22x/i, Spo2 : 98% - Tgl 12/10/2023 Nyeri dilengan tangan kanan dan kiri disertai leher (+), demam (-). T: 36,7°C, HR : 110x/i, RR : 24x/i. Rencana drainase + Debridement. - Tgl 13/10/2023 Nyeri dilengan tangan kanan dan kiri disertai leher (+), demam (-), T: 36,0°C, HR : 110x/i, RR : 22x/i. Sudah dilakukan operasi dengan tindakan Insisi Drainase Abses, Os pindah dari OK ke ruangan dengan keadaan nyeri post operasi (+), demam (-), mual muntah (-). T: 36,6°C, HR : 110x/i, RR : 22x/i - Tgl 14/10/2023 Nyeri luka bekas post operasi (+), demam (-), mual/muntah (-), nafsu makan dan minum (+). T: 36,4°C, HR : 110x/i, RR : 24x/i - Tgl 15/10/2023 Nyeri luka bekas post operasi (+), demam (-), mual/muntah (-), nafsu makan dan minum (+). T: 36°C, HR : 112x/i, RR : 24x/i - Tgl 16/10/2023 Nyeri luka bekas operasi berkurang, mual/muntah (-), nafsu makan dan minum (+). T: 36,7 °C, HR : 110x/i, RR : 24x/i - Tgl 17/10/2023 Membaik, nyeri luka operasi berkurang, demam (-), nafsu makan dan minum (+), T: 36.5 C, HR:112 x/i, RR: 24 x/i. Os boleh PBJ
Diagnosa Akhir	: Multiple Abses Dipundak Bahu dan Didagu

RM - 13/Revisi04/2019 — Halaman 1/2

Jenis Kelamin — Laki - Laki

Alasan Pasien Di Rawat	: Nyeri dilengan tangan kanan dan kiri, disertai leher, benjolan, demam (+).
Kondisi Pasien dan Obat-Obatan Yang di Bawa Saat Pasien Pulang	: PBJ dengan Membaik Obat : Cefixime 2x3ml, Apialys 1xcth1, Paracetamol 3x6ml
Instruksi Tindak Lanjut	: Kontrol ke Poliklinik Bedah anak tgl 20/10/2023
Edukasi	: - Makan yang bergizi - Minum obat sesuai anjuran dokter - Personal hygiene - Kontrol ulang sesuai jadwal

Medan, 17/10/2023
DPJP

dr. Saut Sutan Martua, Sp.BA

Pasien/ Keluarga

PURNAMAWARAWAN

RADIOLOGI REPORT

MANDIBULA (AP+Lateral)

…rangan	: Tampak massa soft tissue pada sub mandibula kiri .Tidak di jumpai adanya fracture patologis maupun dislocatio. Tidak tampak destruksi tulang mandibula.
Kesimpulan	: DD/: Abses Mandibula. Saran:Sebaiknya dilakukan Ct scan.

THORAX (AP)

Keterangan	: Cor : Ukuran normal Sinus dan diafragma normal Trachea tampak simetris Paru : Tampak pebercakan pada kedua parahiler. Tidak tampak effusi pleura. Corakan broncho vasculer bertambah
…mpulan	: Bronchopneumonia

Salam Sehat

dr. Robert Sinurat, Sp.Rad

Penata Anastesi : Br. Alatan
Tanggal Pembedahan : 13/10/2023

Diagnosis Pra Bedah :
Multiple Abses Dipundak Bahu dan Didagu

Diagnosis Pasca Bedah :
Multiple Abses Dipundak Bahu dan Didagu

Mulai Jam : 12:00
Selesai Jam : 13:00
Lama Pembedahan : 1 jam

Tindakan Pembedahan :
1 Insisi Drainase Abses

[ ] EMERGENSI
[V] ELEKTIF

[ ] KECIL
[ ] SEDANG
[ ] BESAR
[V] KHUSUS

Uraian Pembedahan

Pasien posisi supine TIVA povidone iodine 10%
Dilakukan insisi mutiple pada daerah dagu
Kemudian didaerah pundak, leher belakang, dan lengan sebelah kiri
Didapatkan pus ± sekitar 50cc setiap daerah abses di kultur
Cuci Nacl pasang drain dengan handscoon 3 buah
Luka operasi tutup lapis demi lapis operasi selesai

Komplikasi Pembedahan :

Jaringan Ke Patologi

[V] Ya, Tanggal 13/10/2023 [ ] Tidak

Jenis Jaringan Yang Dikirim :
Kultur Pus

Label Pasien SuJah Ditempel : [V] Sudah [ ] Belum

Cairan Yang Keluar

Darah	20.00	cc
Urine	0.00	cc
Dll	0	cc

INSTRUKSI PASCA BEDAH

1. Observasi	: -
2. Cairan Parenteral (IVFD)	: -
3. Obat - Obatan	: - Antibiotik sesuai dokter Anak - Novalgin 10mg/BB/8 jam
4. Makan/ Minum (Oral)	: - Puasa 2 jam
5. Instruksi Khusus	: - GV / Hari

Operator Bedah

dr. Saut Sutan Martua, Sp.BA

RM - 23 /Rev01/2017

5. Kasus 5

Jenis Kelamin — Laki - Laki

Alasan Pasien Di Rawat	: Benjolan dileher (+)
Anamnese	: Benjolan dileher, benjolan sudah 4 hari ini, karena benjolan dileher pasien tidak bisa menelan, Riwayat penyakit Hipertensi.
Pemeriksaan Fisik	: Sensorium: CM, TD: 130/90 mmHg, Nadi: 100 x/i, Nafas: 22 x/i, Suhu: 37.1 C, BB: 73 kg, TB: 165 cm, Kepala dan leher: benjolan dileher, nyeri tekan (+), Abdomen: peristaltik (+), soepel (+), Ekstremitas Superior: Akral hangat, Ekstremitas Inferior: Akral hangat.
Pemeriksaan Penunjang	: tgl 04/01/2023 - Darah Lengkap-> Leukosit = 18.4 *3/uL, Eritrosit = 6.53 juta/mm3, Glukosa ad Random = 220 Mg/dl, Ureum = 99 Mg/dl, Natrium = 131 mmoL/L, Covid-19 Antigen = Negatif - THORAX (AP) Kesimpulan: Susp TB Paru. - VERTEBRAE CERVICALIS (AP+LATERAL) Kesimpulan: Massa soft tissue pada daerah leher DD/:Struma.
Diagnosa Masuk	: Susp Abses o/t Cervikalis + Susp DM
Pengobatan dan Tindakan	: - Terapi: RINGER LACTAT 500 MG INF; CEFTRIAXONE 1 GR INJ; METRONIDAZOLE 100 CC INF; RANITIDIN 25 MG/ML INJ; KETOROLAC 30 MG INJ
Perkembangan selama dirawat	: - tgl 05/01/2023-> benjolan dileher (+), TD: 142/81 mmHg, HR: 92 x/i, RR: 20 x/i, T: 37.1 C, kgd puasa: 228 Mg/dl, kgd 2 jam pp: 218 Mg/dl, HBAIC Sedang = 7.8, CT NECK + CONTRAST-> Massa heterogen disertai bayangan udara pada daerah colli anterior menyokong-->Proses inflamasi(Abses Colli Anterior) disertai pembesaran KGB. - tgl 06/01/2023-> susah menelan (+), nyeri pada benjolan dileher (+), skala nyeri: 3, TD: 126/72 mmHg, HR: 80 x/i, RR: 20 x/i, T: 36.8 C, kgd puasa: 164 Mg/dl, kgd 2 jam pp: 172 Mg/dl, instruksi dari dr sp.pd-> noverapide 3x10 unit, Ureum = 87 Mg/dl. - tgl 07/01/2023-> susah menelan (+), nyeri pada benjolan dileher (+), demam naik turun (+), batuk berdahak (+), ronchi (+), skala nyeri: 3, TD: 121/87 mmHg, HR: 70 x/i, RR: 20 x/i, T: 37.1 C, kgd puasa: 171 Mg/dl - tgl 08/01/2023-> susah menelan (+), nyeri pada benjolan dileher (+), demam (-), batuk berdahak (+), skala nyeri: 3, TD: 147/87 mmHg, HR: 80 x/i, RR: 20 x/i, T: 36 C - tgl 09/01/2023-> batuk berdahak (+), susah menelan (+), nyeri pada benjolan dileher (+), skala nyeri: 2, TD: 152/86 mmHg, HR: 70 x/i, RR: 20 x/i, T: 36.7 C, instruksi dari dr sp.b-> anjr rujuk rawat jalan untuk konsul ke dr sp.b onk, os sudah boleh pbj dengan terapi cefixime 2x200 mg, ibu profen 2x400 mg, kgd puasa: 119 Mg/dl - tgl 10/01/2023-> batuk berdahak (-), susah menelan (+), nyeri pada benjolan dileher (-), skala nyeri: 1, TD: 149/84 mmHg, HR: 74 x/i, RR: 22 x/i, T: 36 C, kgd puasa: 78 Mg/dl, instruksi dari dr sp.p-> os sudah boleh pbj dengan terapi cefixime 2x1 tab, kgd 2 jam pp: 99 Mg/dl, instruksi dari dr sp.pd-> os sudah boleh pbj.
Diagnosa Akhir	: Lymphadenitis Coli dengan Abses dalam + DM Tipe II + Pneumonia
Kondisi Pasien dan Obat-Obatan Yang di Bawa Saat Pasien Pulang	: Pbj dengan membaik Obat pulang-> CEFIXIME 100 MG CAP; IBUPROFEN 400 MG TAB
Instruksi Tindak Lanjut	: Dirujuk Rawat Jalan untuk konsul ke dr sp.b (onk) di RSU Murni Teguh

RM - 13/Revisi04/2019 — Halaman 1/2

Data Klinis : Massa di leher.

RADIOLOGI REPORT

VERTEBRAE CERCIVALIS (AP + LATERAL)

…rangan	: Tampak suatu massa soft tissue dengan kalsifikasi pada daerah leher. Tidak tampak osteofit pada vertebre cervicalis maupun penyempitan discus dan foramen intervertebralis. Tidak tampak compresi fracture. Pedicle tampak baik
Kesimpulan	: Massa soft tissue pada daerah leher DD/: Struma. Saran : Sebaiknya dilakukan Ct Scan Neck.

THORAX (AP)

Keterangan	: Cor : Ukuran normal Sinus dan diafragma normal Trachea tampak simetris Paru : Tampak bercak infiltrat pada kedua parahiler. Tidak tampak effusi pleura. Corakan broncho vasculer bertambah
K…impulan	: Susp. TB paru. ⟶ Pneumonia

Salam Sehat

Sp. Rad
Radiologi

dr. Robert Sinurat, Sp.Rad

DBB Klinis : SUSP. ABSES COLLI

RADIOLOGI REPORT

CT NECK + CONTRAST

Keterangan : NCCT: Telah dilakukan CT Scan Neck+kontrast potongan axial dengan ketebalan 5.0 dan 1.0 mm. Tampak suatu massa heterogen disertai bayangan udara pada daerah colli anterior dan meluas kearah submandibula serta disekitar granula thyroidea. Tampak pula nodule berupa pembesaran KGB pada daerah nek. Tidak tampak adanya destruktif.
CECT: Fase pemberian kontras media intravena, tampak adanya massa diatas yang memberikan enhancemet.

Kesimpulan : Massa heterogen disertai bayangan udara pada daerah colli anterior menyokong-->Proses inflamasi(Abses Colli Anterior) disertai pembesaran KGB.

Salam Sejawat

dr. Robert Sinurat, Sp.Rad

JENIS PEMERIKSAAN	HASIL	UNIT/ SATUAN	ANGKA NORMAL	METODE
HEMATOLOGI				
Darah Lengkap				
Hemoglobin	18.1	g/dl	P: 13-18 W:12-16	Cangph
Leukosit	18.4	10 *3/ uL	4 - 11	
Jumlah Trombosit	367.000	/ mm3	140.000 - 450.000	
Hematokrit	55.7	%	P: 42 - 56 W:36-47	
Eritrosit	6.53	Juta / mm3	P:4.50 - 4.60 W: 4,10-5,10	
MCV	85	um3	81 - 99	
MCH	27.7	Pgr	27,0 - 31,0	
MCHC	32.5	g/ dl	32,0 - 36,0	
RDW	11.0	%	11,5 - 15.0	
PDW	10.3	%	10,0 - 18,0	
MPV	8.9	um3	6,5 - 11,0	
PCT	0.300	%	0,100 - 0,500	
Hitung Jenis Leukosit				
Eosinofil	2.1	%	1 - 3	
Basofil	0	%	0 - 1	
Netrofil (abs)	14.4	10 *3 / uL	1,56 - 6,13	
Neutrofil	77.9	%	50 - 70	
Limfosit	10.0	%	20 - 40	
Monosit	10.0	%	2 - 8	
Limfosit (abs)	1.8	10 *3 / uL	1,8 - 3,74	
TEST GULA DARAH				
Glukosa Ad Random	220	Mg/ dl	<200	
FAAL GINJAL				
Ureum/Urea-N	99	Mg/dl	13 - 50	
Creatinin	1.0	Mg/dl	P : 0.7 - 1.4 W : 0.6 - 1.1	
ELEKTROLIT				
Elektrolit Lengkap				
Natrium	131	mmol/ L	135 - 150	ISE
Kalium	3.8	mmol/ L	3.6 - 5.5	
Chlorida	97	mmol/ L	96 - 108	

Interpretasi Klinik :

MEDAN, 04/01/2023
Salam Sejawat

6. Kasus 6

Alasan Pasien Di Rawat : Bengkak kemerahan didada kanan (+), bintik merah dan gatal diperut, tangan dan kaki (+), demam (+).

Anamnese : Bengkak kemerahan didada kanan hingga ketiak dalam 1 minggu ini, berdenyut, nanah (+), disertai munculnya bintik merah dan gatal diperut, tangan dan kaki, demam naik turun.

Pemeriksaan Fisik : Sensorium: CM, Nadi: 120 x/i, Nafas: 30 x/i, Suhu: 36.2 C, BB: 7.8 kg, TB: 71 cm, Kepala dan leher: ruam kemerahan (+), Thorax: abses (+), Abdomen: soepel, peristaltik (+) N, HLR tdb, Ekstremitas Superior: ruam (+), Ekstremitas Inferior: ruam (+).

Pemeriksaan Penunjang : tgl 24/01/2023
- Darah Lengkap -> Hemoglobin = 9.9 g/dl, Leukosit = 27.3 *3/uL, Jumlah trombosit = 655.000 /mm3, Hematokrit = 28.4 %, Eritrosit = 3.62 juta/mm3, Igm Anti Salmonelle = 2, Glukosa ad Random = 79 Mg/dl, Natrium = 131 mmol/L
- THORAX (AP)
Kesimpulan: Bronchopneumonia.

Diagnosa Masuk : Abses

Pengobatan dan Tindakan : - Terapi: NACL 0,9% 500 ML INF; PARACETAMOL INF; DEXTRO 4 NS INF; MUPIROCIN/PIBATSIN ZALF
- Tindakan: INSISI DRAINASE (tgl 28/01/2023)

Perkembangan selama dirawat :
- tgl 25/01/2023-> bengkak kemerahan didada kanan (+), bintik merah dan gatal diperut, tangan dan kaki (+), demam (+), HR: 120 x/i, RR: 30 x/i, T: 37.8 C
- tgl 26/01/2023-> bengkak kemerahan didada kanan (+), bintik merah dan gatal diperut, tangan dan kaki (+), demam naik turun (+), HR: 100 x/i, RR: 31 x/i, T: 37 C
- tgl 27/01/2023-> bengkak kemerahan didada kanan (+), bintik merah dan gatal diperut, tangan dan kaki (+), demam (-), HR: 90 x/i, RR: 30 x/i, T: 36.7 C, instruksi dari dr sp.a-> anjr konsul ke dr sp.ba untuk insisi
- tgl 28/01/2023-> bengkak kemerahan didada kanan (-), bintik merah dan gatal diperut, tangan dan kaki (-), HR: 110 x/i, RR: 30 x/i, T: 36.4 C, r/operasi hari ini, pasien selesai operasi kembali keruangan dengan keluhan nyeri post operasi (+), demam (+), skala nyeri: 4, HR: 120 x/i, RR: 33 x/i, T: 39 C
- tgl 29/01/2023-> nyeri post operasi (+), demam (-), skala nyeri: 3, HR: 110 x/i, RR: 30 x/i, T: 37 C
- tgl 30/01/2023-> nyeri post operasi (+), skala nyeri: 2, HR: 110 x/i, RR: 31 x/i, T: 36.5 C
- tgl 31/01/2023-> nyeri post operasi (+), skala nyeri: 2, HR: 110 x/i, RR: 30 x/i, T: 36.5 C, instruksi dari dr sp.a-> os sudah boleh pbj dengan terapi amoxiclav tab, paracetamol syr, mupirocin zalf
- tgl 01/02/2023-> nyeri post operasi (-), skala nyeri: 1, HR: 100 x/i, RR: 30 x/i, T: 36 C, instruksi dari dr sp.ba-> os sudah boleh pbj. Kultur Pus-> Ditemukan pertumbuhan Staphylococcus aureus.

Diagnosa Akhir : Multiple Abses Regio Pectoralis Kanan + Selulitis + Dermatitis

Kondisi Pasien dan Obat-Obatan Yang di Bawa Saat Pasien Pulang : Pbj dengan membaik
Obat pulang-> CD AMOXICLAV 625 MG TAB; MUPIROCIN/PIBATSIN ZALF; PARACETAMOL SYR

Instruksi Tindak Lanjut : Kontrol ulang ke Poliklinik Anak tgl 07/02/2023

Edukasi : Anjuran yang diberikan untuk pasien
- istirahat yang cukup
- makan makanan yang bergizi
- minum obat secara rutin
- kontrol ulang sesuai jadwal

RM - 13/Revisi04/2019 Halaman 1/2

Penata Anastesi : Br. Aislan
Tanggal Pembedahan : 28/01/2023

Diagnosis Pra Bedah :
Multiple Abses Regio Pectoralis Kanan

Diagnosis Pasca Bedah :
Multiple Abses Regio Pectoralis Kanan

Mulai Jam : 13:45
Selesai Jam : 14:35
Lama Pembedahan : 50 menit

Tindakan Pembedahan :
1 Insisi Drainase

[ ] EMERGENSI
[V] ELEKTIF

[ ] KECIL
[ ] SEDANG
[ ] BESAR
[V] KHUSUS

Uraian Pembedahan

Posisi supine GA povidone iodine 10%
Didapatkan abses kantong abses di tiga tempat
Didaerah pectoralis major axila dan di humerus
Dilakukan insisi drainase pada tiga tempat
Didapatkan pus ± 50-70cc di Kultur
Dilakukan pemasangan handscoon drain 2pcs
Debridement dengan Nacl + povidone iodine
Luka operasi ditutup operasi selesai

Komplikasi Pembedahan :

Jaringan Ke Patologi
[V] Ya, Tanggal 28/01/2023 [ ] Tidak
Jenis Jaringan Yang Dikirim : Kultur pus
Label Pasien Sudah Ditempel : [V] Sudah [ ] Belum

Cairan Yang Keluar
Darah 10.00 cc
Urine 0.00 cc
Dll 0 cc

INSTRUKSI PASCA BEDAH

1. Observasi : -
2. Cairan Parenteral (IVFD) : -
3. Obat - Obatan : - Analgetik antibiotik lanjut sesuai dokter Anak
4. Makan/ Minum (Oral) : - Puasa 4 jam bisa minum bebas
5. Instruksi Khusus : - GV / 12 Jam

Operator Bedah

dr. Saut Sutan Martua, Sp.BA

RM - 23 /Rev01/2017

JENIS PEMERIKSAAN	HASIL	UNIT/ SATUAN	ANGKA NORMAL	METODE
HEMATOLOGI				
Darah Lengkap				
Hemoglobin	9.9	g/dl	P: 13-18 W:12-16	Cangph
Leukosit	27.3	10 *3/ uL	4 - 11	
Jumlah Trombosit	655.000	/ mm3	140.000 - 450.000	
Hematokrit	28.4	%	P: 42 - 56 W:36-47	
Eritrosit	3.62	Juta / mm3	P:4.50 - 4.60 W: 4,10-5,10	
MCV	78	um3	81 - 99	
MCH	27.4	Pgr	27,0 - 31,0	
MCHC	34.9	g/ dl	32,0 - 36,0	
RDW	11.5	%	11,5 - 15.0	
PDW	8.6	%	10,0 - 18,0	
MPV	7.3	um3	6,5 - 11,0	
PCT	0.400	%	0,100 - 0,500	
Hitung Jenis Leukosit				
Eosinofil	2.8	%	1 - 3	
Basofil	0	%	0 - 1	
Netrofil (abs)	18.2	10 *3 / uL	1,56 - 6,13	
Neutrofil	66.3	%	50 - 70	
Limfosit	27.9	%	20 - 40	
Monosit	3.0	%	2 - 8	
Limfosit (abs)	7.6	10 *3 / uL	1,8 - 3,74	
IgM Anti Salmonelle	2		<-2 : Tidak ada indikasi infeksi Salmonelle 3 : Borderline 4-5 : Positif Lemah > =6 : Positif Indikasi Kuat Infeksi Salmonelle	
TEST GULA DARAH				
Glukosa Ad Random	79	Mg/ dl	<200	

Halaman 1 dari 2

Data Klinis : Febris

RADIOLOGI REPORT

THORAX (AP)

Keterangan : Cor : Ukuran normal
Sinus dan diafragma normal
Trachea tampak simetris
Paru : Tampak pebercakan pada parahiler. Tidak tampak effusi pleura. Corakan broncho vasculer bertambah

Kesimpulan : Bronchopneumonia.

Salam Sejawat

dr. Robert Sinurat, Sp.Rad

7. Kasus 7

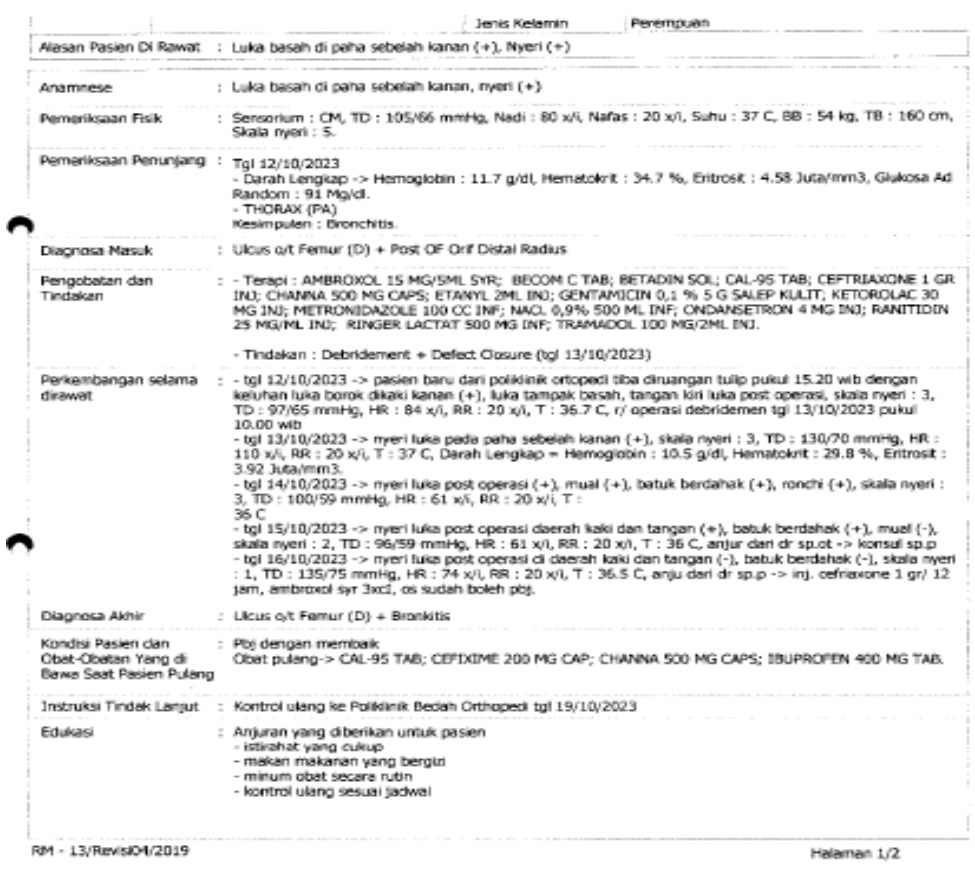

	Jenis Kelamin : Perempuan
Alasan Pasien Di Rawat	: Luka basah di paha sebelah kanan (+), Nyeri (+)
Anamnese	: Luka basah di paha sebelah kanan, nyeri (+)
Pemeriksaan Fisik	: Sensorium : CM, TD : 105/66 mmHg, Nadi : 80 x/i, Nafas : 20 x/i, Suhu : 37 C, BB : 54 kg, TB : 160 cm, Skala nyeri : 5.
Pemeriksaan Penunjang	: Tgl 12/10/2023 - Darah Lengkap -> Hemoglobin : 11.7 g/dl, Hematokrit : 34.7 %, Eritrosit : 4.58 Juta/mm3, Glukosa Ad Random : 91 Mg/dl. - THORAX (PA) Kesimpulen : Bronchitis.
Diagnosa Masuk	: Ulcus o/t Femur (D) + Post OF Orif Distal Radius
Pengobatan dan Tindakan	: - Terapi : AMBROXOL 15 MG/5ML SYR; BECOM C TAB; BETADIN SOL; CAL-95 TAB; CEFTRIAXONE 1 GR INJ; CHANNA 500 MG CAPS; ETANYL 2ML INJ; GENTAMICIN 0,1 % 5 G SALEP KULIT; KETOROLAC 30 MG INJ; METRONIDAZOLE 100 CC INF; NACL 0,9% 500 ML INF; ONDANSETRON 4 MG INJ; RANITIDIN 25 MG/ML INJ; RINGER LACTAT 500 MG INF; TRAMADOL 100 MG/2ML INJ. - Tindakan : Debridement + Defect Closure (tgl 13/10/2023)
Perkembangan selama dirawat	: - tgl 12/10/2023 -> pasien baru dari poliklinik ortopedi tiba diruangan tulip pukul 15.20 wib dengan keluhan luka borok dikaki kanan (+), luka tampak basah, tangan kiri luka post operasi, skala nyeri : 3, TD : 97/65 mmHg, HR : 84 x/i, RR : 20 x/i, T : 36.7 C, r/ operasi debridemen tgl 13/10/2023 pukul 10.00 wib - tgl 13/10/2023 -> nyeri luka pada paha sebelah kanan (+), skala nyeri : 3, TD : 130/70 mmHg, HR : 110 x/i, RR : 20 x/i, T : 37 C, Darah Lengkap = Hemoglobin : 10.5 g/dl, Hematokrit : 29.8 %, Eritrosit : 3.92 Juta/mm3. - tgl 14/10/2023 -> nyeri luka post operasi (+), mual (+), batuk berdahak (+), ronchi (+), skala nyeri : 3, TD : 100/59 mmHg, HR : 61 x/i, RR : 20 x/i, T : 36 C - tgl 15/10/2023 -> nyeri luka post operasi daerah kaki dan tangan (+), batuk berdahak (+), mual (-), skala nyeri : 2, TD : 96/59 mmHg, HR : 61 x/i, RR : 20 x/i, T : 36 C, anjur dari dr sp.ot -> konsul sp.p - tgl 16/10/2023 -> nyeri luka post operasi di daerah kaki dan tangan (-), batuk berdahak (-), skala nyeri : 1, TD : 135/75 mmHg, HR : 74 x/i, RR : 20 x/i, T : 36.5 C, anju dari dr sp.p -> inj. cefriaxone 1 gr/ 12 jam, ambroxol syr 3xc1, os sudah boleh pbj.
Diagnosa Akhir	: Ulcus o/t Femur (D) + Bronkitis
Kondisi Pasien dan Obat-Obatan Yang di Bawa Saat Pasien Pulang	: Pbj dengan membaik Obat pulang-> CAL-95 TAB; CEFIXIME 200 MG CAP; CHANNA 500 MG CAPS; IBUPROFEN 400 MG TAB.
Instruksi Tindak Lanjut	: Kontrol ulang ke Poliklinik Bedah Orthopedi tgl 19/10/2023
Edukasi	: Anjuran yang diberikan untuk pasien - istirahat yang cukup - makan makanan yang bergizi - minum obat secara rutin - kontrol ulang sesuai jadwal

RM - 13/Revisi04/2019 Halaman 1/2

	Penata Anastesi : Br. Alatan
Diagnosis Pra Bedah : Ulcus o/t Femur (D)	Tanggal Pembedahan : 13/10/2023
Diagnosis Pasca Bedah : Ulcus o/t Femur (D)	Mulai Jam : 10:30 Selesai Jam : 11:30 Lama Pembedahan : 1 jam
Tindakan Pembedahan : 1 Debridement + Defect Closure	[ ] EMERGENSI [V] ELEKTIF [ ] KECIL [ ] SEDANG [ ] BESAR [V] KHUSUS

Uraian Pembedahan

Informed consent + antibiotik profilaksis + under anastesi
Desinfeksi dengan povidone iodine dipersempit doek steril
Incisi freshening luka lama femur (D)
Ditemukan ulcus femur (D) dengan jaringan nekrotik, pus
Dilakukan debridement + defect closure
Luka operasi dijahit cutis
Operasi selesai.

Komplikasi Pembedahan :

Jaringan Ke Patologi		Cairan Yang Keluar		
[ ] Ya, Tanggal	[V] Tidak	Darah	50.00	cc
Jenis Jaringan Yang Dikirim :		Urine	0.00	cc
Label Pasien Sudah Ditempel : [ ] Sudah	[V] Belum	Dll	0	cc

INSTRUKSI PASCA BEDAH

1. Observasi : - Vital sign
- Keluhan

2. Cairan Parenteral (IVFD) : - Sesuai anastesi

3. Obat - Obatan : - Inj Ceftriaxone 2x1gr IV - Canna 3x1
- Inj Metronidazole 3x500mg IV - CAL-95 3 x1
- Inj Ketorolac 3x1amp IV - Bcomb C 1x1
- Inj Ranitidin 2x1amp IV
- Inj Tramadol 3x1amp IV Drip

4. Makan/ Minum (Oral) :

5. Instruksi Khusus : - LAB : DL

Operator Bedah

dr. Suyenci Limbong, Sp.OT

RM - 23 /Rev01/2017

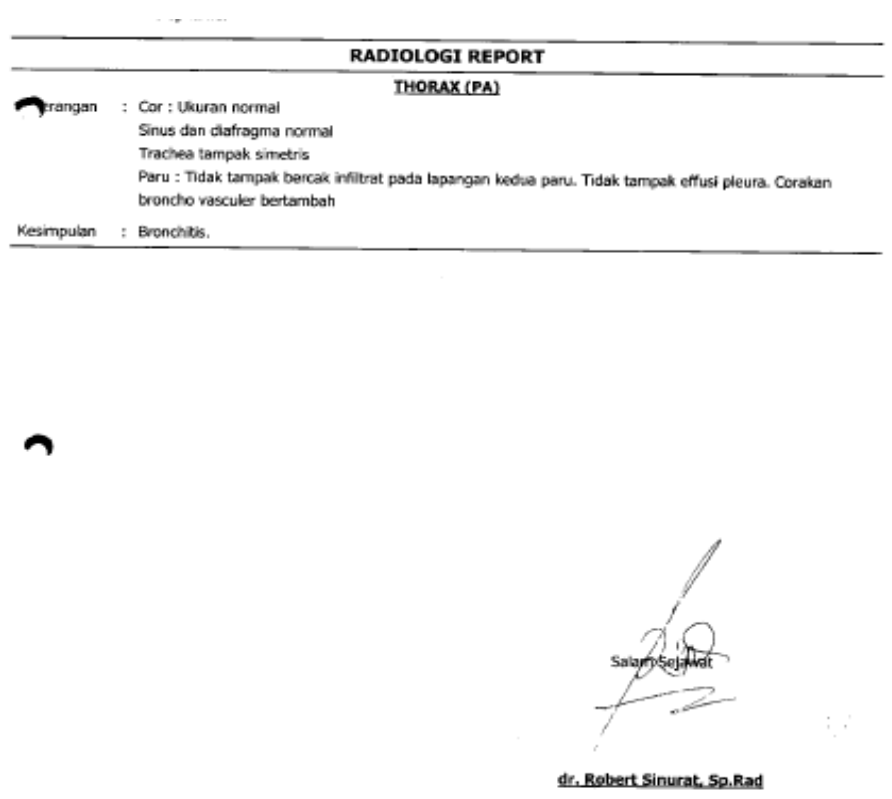

RADIOLOGI REPORT

THORAX (PA)

Keterangan : Cor : Ukuran normal
Sinus dan diafragma normal
Trachea tampak simetris
Paru : Tidak tampak bercak infiltrat pada lapangan kedua paru. Tidak tampak effusi pleura. Corakan broncho vasculer bertambah

Kesimpulan : Bronchitis.

Salam Sejawat

dr. Robert Sinurat, Sp.Rad

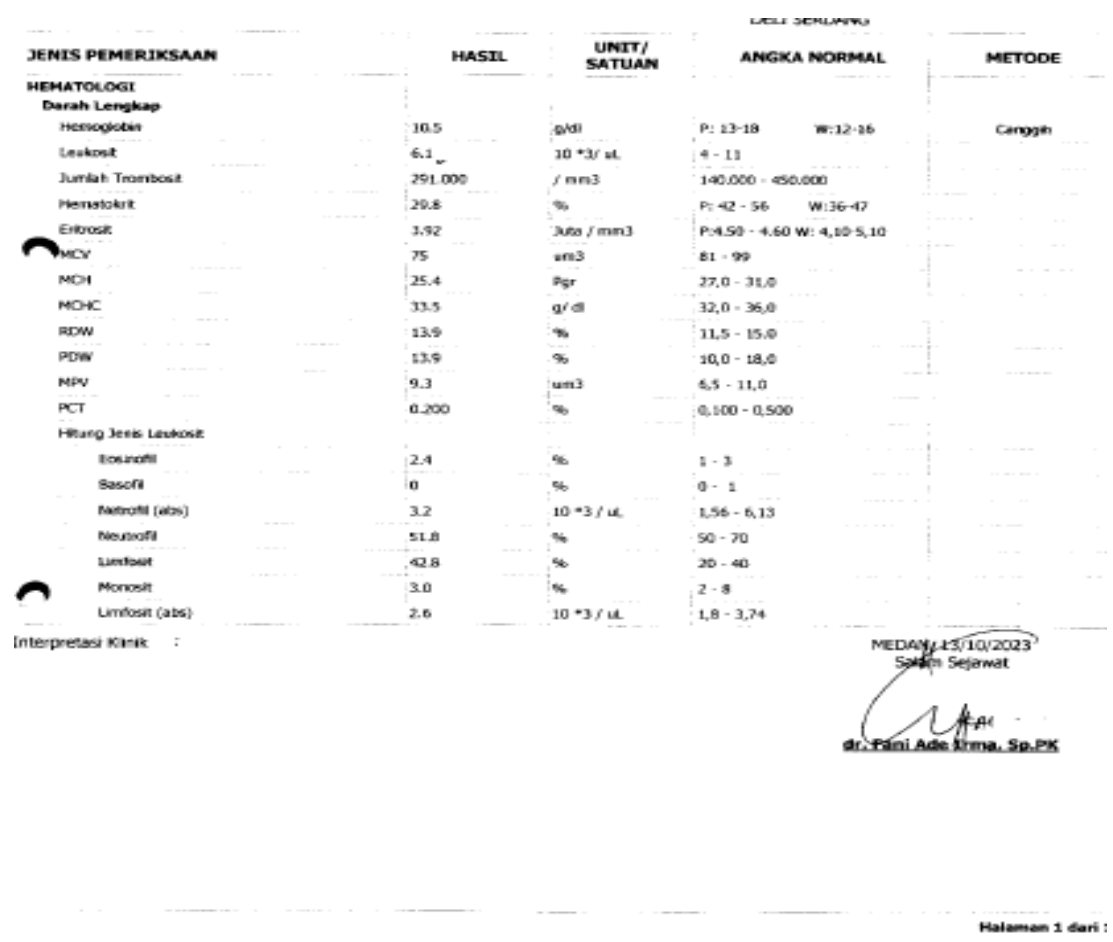

JENIS PEMERIKSAAN	HASIL	UNIT/ SATUAN	ANGKA NORMAL	METODE
HEMATOLOGI				
Darah Lengkap				
Hemoglobin	10.5	g/dl	P: 13-18 W:12-16	Canggih
Leukosit	6.1	10 *3/ uL	4 - 11	
Jumlah Trombosit	291.000	/ mm3	140.000 - 450.000	
Hematokrit	29.8	%	P: 42 - 56 W:36-47	
Eritrosit	3.92	Juta / mm3	P:4.50 - 4.60 W: 4,10-5,10	
MCV	75	um3	81 - 99	
MCH	25.4	Pgr	27,0 - 31,0	
MCHC	33.5	g/ dl	32,0 - 36,0	
RDW	13.9	%	11,5 - 15.0	
PDW	13.9	%	10,0 - 18,0	
MPV	9.3	um3	6,5 - 11,0	
PCT	0.200	%	0,100 - 0,500	
Hitung Jenis Leukosit				
Eosinofil	2.4	%	1 - 3	
Basofil	0	%	0 - 1	
Netrofil (abs)	3.2	10 *3 / uL	1,56 - 6,13	
Neutrofil	51.8	%	50 - 70	
Limfosit	42.8	%	20 - 40	
Monosit	3.0	%	2 - 8	
Limfosit (abs)	2.6	10 *3 / uL	1,8 - 3,74	

Interpretasi Klinik :

MEDAN, 13/10/2023
Salam Sejawat

dr. Fani Ade Irma, Sp.PK

Halaman 1 dari :

8. Kasus 8

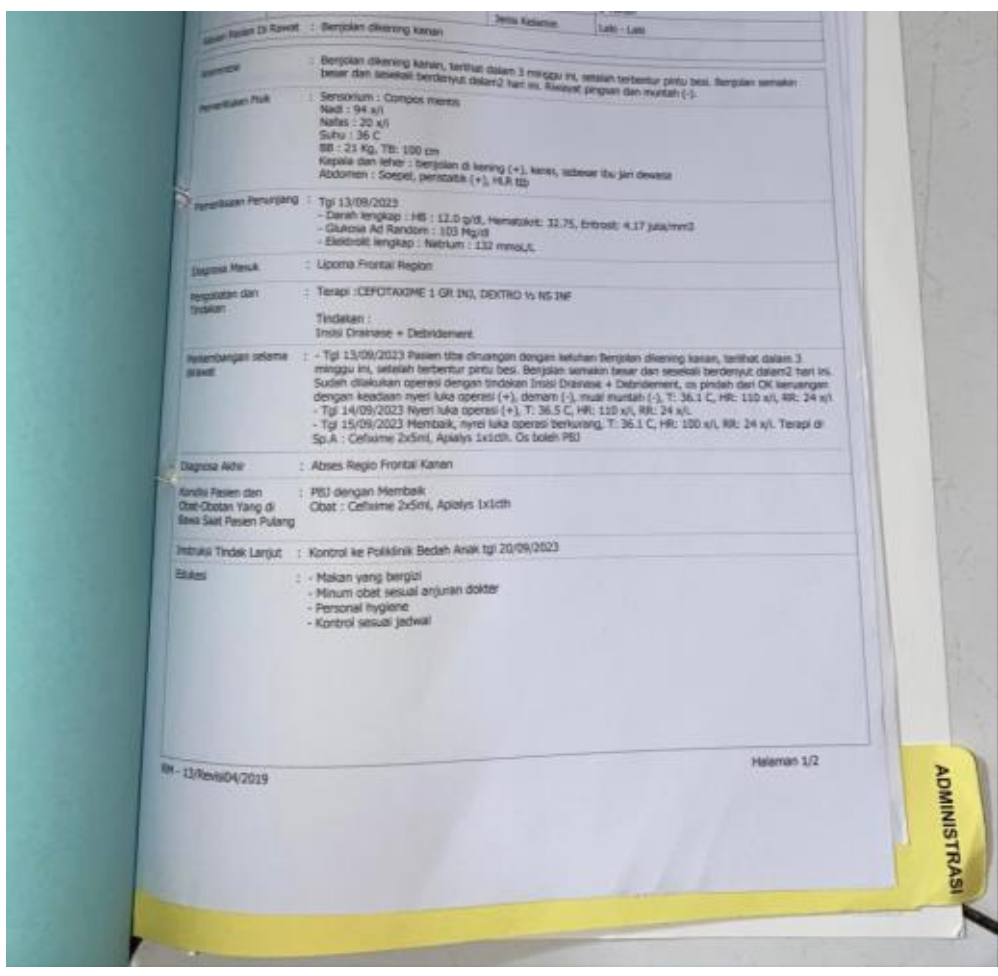

	Jenis Kelamin : Laki - Laki
Alasan Pasien Di Rawat	: Benjolan dikening kanan
Anamnese	: Benjolan dikening kanan, terlihat dalam 3 minggu ini, setelah terbentur pintu besi. Benjolan semakin besar dan sesekali berdenyut dalam2 hari ini. Riwayat pingsan dan muntah (-).
Pemeriksaan Fisik	: Sensorium : Compos mentis Nadi : 94 x/i Nafas : 20 x/i Suhu : 36 C BB : 21 Kg, TB: 100 cm Kepala dan leher : benjolan di kening (+), keras, sebesar ibu jari dewasa Abdomen : Soepel, peristaltik (+), H/L/R ttb
Pemeriksaan Penunjang	: Tgl 13/09/2023 - Darah lengkap : HB : 12.0 g/dl, Hematokrit: 32.75, Eritrosit: 4.17 juta/mm3 - Glukosa Ad Random : 103 Mg/dl - Elektrolit lengkap : Natrium : 132 mmol/L
Diagnosa Masuk	: Lipoma Frontal Region
Pengobatan dan Tindakan	: Terapi :CEFOTAXIME 1 GR INJ, DEXTRO ½ NS INF Tindakan : Insisi Drainase + Debridement
Perkembangan selama dirawat	: - Tgl 13/09/2023 Pasien tiba diruangan dengan keluhan Benjolan dikening kanan, terlihat dalam 3 minggu ini, setelah terbentur pintu besi. Benjolan semakin besar dan sesekali berdenyut dalam2 hari ini. Sudah dilakukan operasi dengan tindakan Insisi Drainase + Debridement, os pindah dari OK keruangan dengan keadaan nyeri luka operasi (+), demam (-), mual muntah (-), T: 36.1 C, HR: 110 x/i, RR: 24 x/i - Tgl 14/09/2023 Nyeri luka operasi (+), T: 36.5 C, HR: 110 x/i, RR: 24 x/i. - Tgl 15/09/2023 Membaik, nyeri luka operasi berkurang, T: 36.1 C, HR: 100 x/i, RR: 24 x/i. Terapi dr Sp.A : Cefixime 2x5ml, Apialys 1x1cth. Os boleh PBJ
Diagnosa Akhir	: Abses Regio Frontal Kanan
Kondisi Pasien dan Obat-Obatan Yang di Bawa Saat Pasien Pulang	: PBJ dengan Membaik Obat : Cefixime 2x5ml, Apialys 1x1cth
Instruksi Tindak Lanjut	: Kontrol ke Poliklinik Bedah Anak tgl 20/09/2023
Edukasi	: - Makan yang bergizi - Minum obat sesuai anjuran dokter - Personal hygiene - Kontrol sesuai jadwal

RM - 13/Revisi04/2019 Halaman 1/2

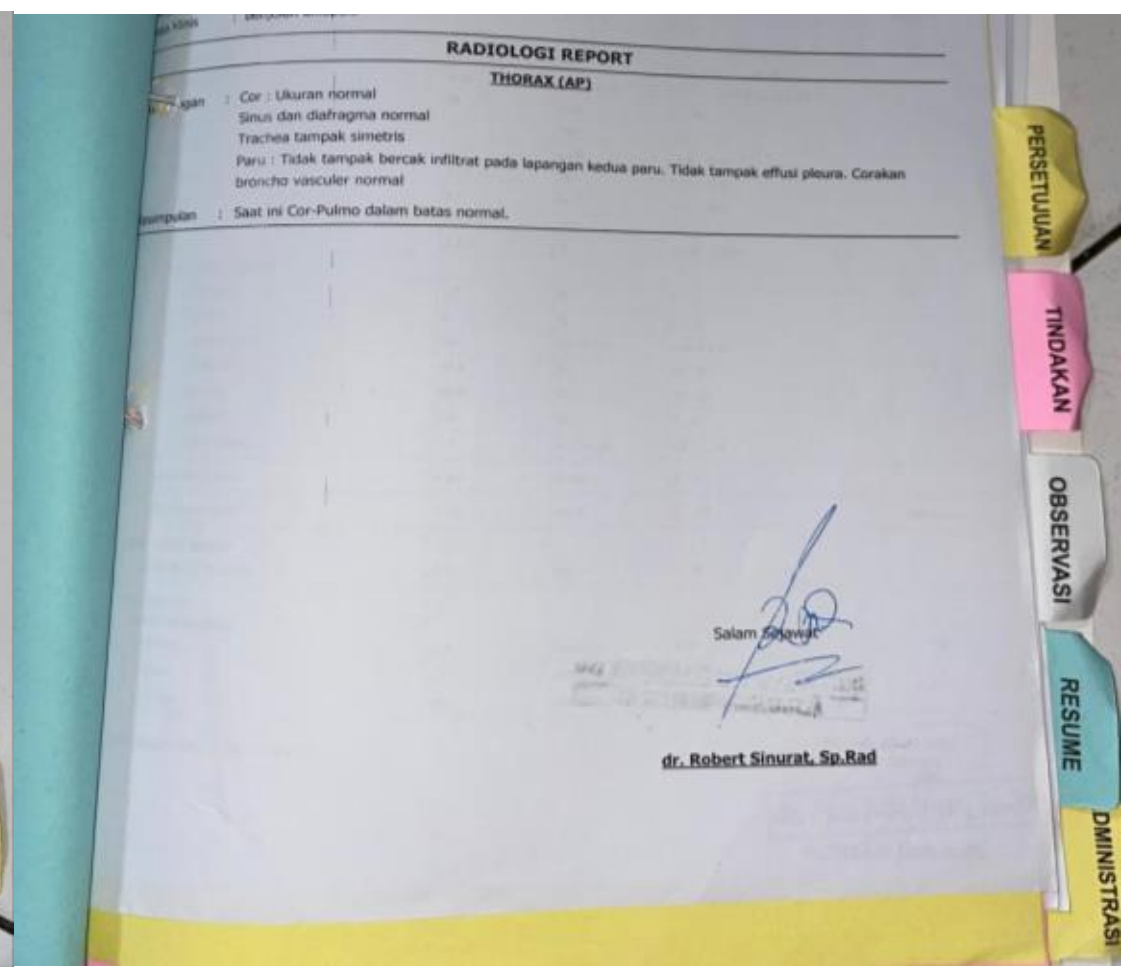

RADIOLOGI REPORT

THORAX (AP)

Keterangan : Cor : Ukuran normal
Sinus dan diafragma normal
Trachea tampak simetris
Paru : Tidak tampak bercak infiltrat pada lapangan kedua paru. Tidak tampak effusi pleura. Corakan broncho vasculer normal

Kesimpulan : Saat ini Cor-Pulmo dalam batas normal.

Salam Sejawat

dr. Robert Sinurat, Sp.Rad

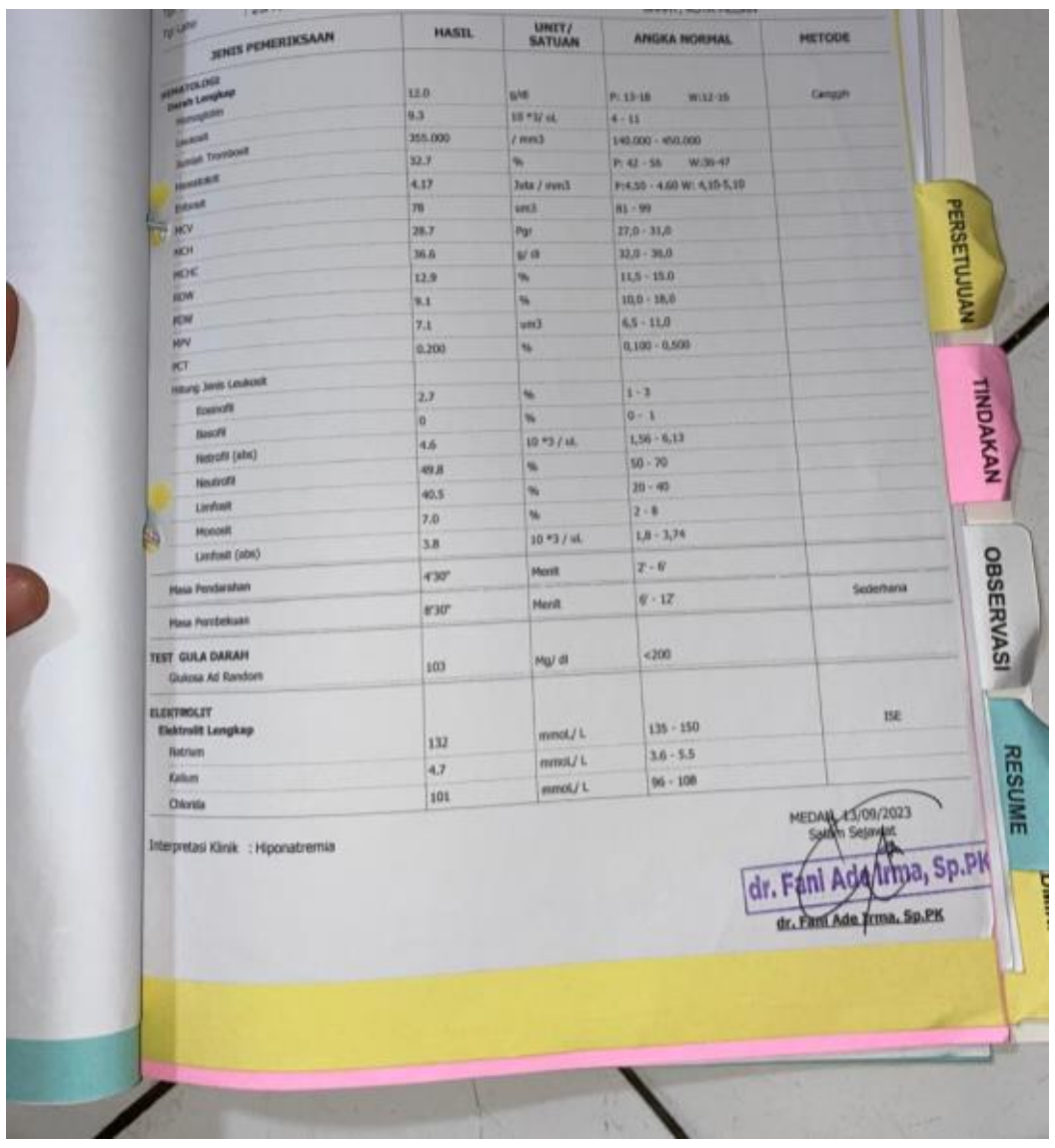

JENIS PEMERIKSAAN	HASIL	UNIT / SATUAN	ANGKA NORMAL	METODE
HEMATOLOGI				
Darah Lengkap				
Hemoglobin	12.0	g/dl	P: 13-18 W:12-16	Canggih
Leukosit	9.5	10 *3/ uL	4 - 11	
Jumlah Trombosit	355.000	/ mm3	140.000 - 450.000	
Hematokrit	32.7	%	P: 42 - 56 W:36-47	
Eritrosit	4.17	Juta / mm3	P:4.50 - 4.60 W: 4,10-5,10	
MCV	78	um3	81 - 99	
MCH	28.7	Pgr	27,0 - 31,0	
MCHC	36.6	g/ dl	32,0 - 36,0	
RDW	12.9	%	11,5 - 15,0	
PDW	9.1	%	10,0 - 18,0	
MPV	7.1	um3	6,5 - 11,0	
PCT	0.200	%	0,100 - 0,500	
Hitung Jenis Leukosit				
Eosinofil	2.7	%	1 - 3	
Basofil	0	%	0 - 1	
Netrofil (abs)	6.6	10 *3 / uL	1,56 - 6,13	
Neutrofil	49.8	%	50 - 70	
Limfosit	40.5	%	20 - 40	
Monosit	7.0	%	2 - 8	
Limfosit (abs)	3.8	10 *3 / uL	1,8 - 3,74	
Masa Pendarahan	4'30"	Menit	2' - 6'	Sederhana
Masa Pembekuan	8'30"	Menit	6' - 12'	
TEST GULA DARAH				
Glukosa Ad Random	103	Mg/ dl	<200	
ELEKTROLIT				
Elektrolit Lengkap				
Natrium	132	mmol / L	135 - 150	ISE
Kalium	4.7	mmol / L	3.6 - 5.5	
Chlorida	101	mmol / L	96 - 108	

Interpretasi Klinik : Hiponatremia

MEDAN, 13/09/2023
Salam Sejawat
dr. Fani Ade Irma, Sp.PK
dr. Fani Ade Irma, Sp.PK

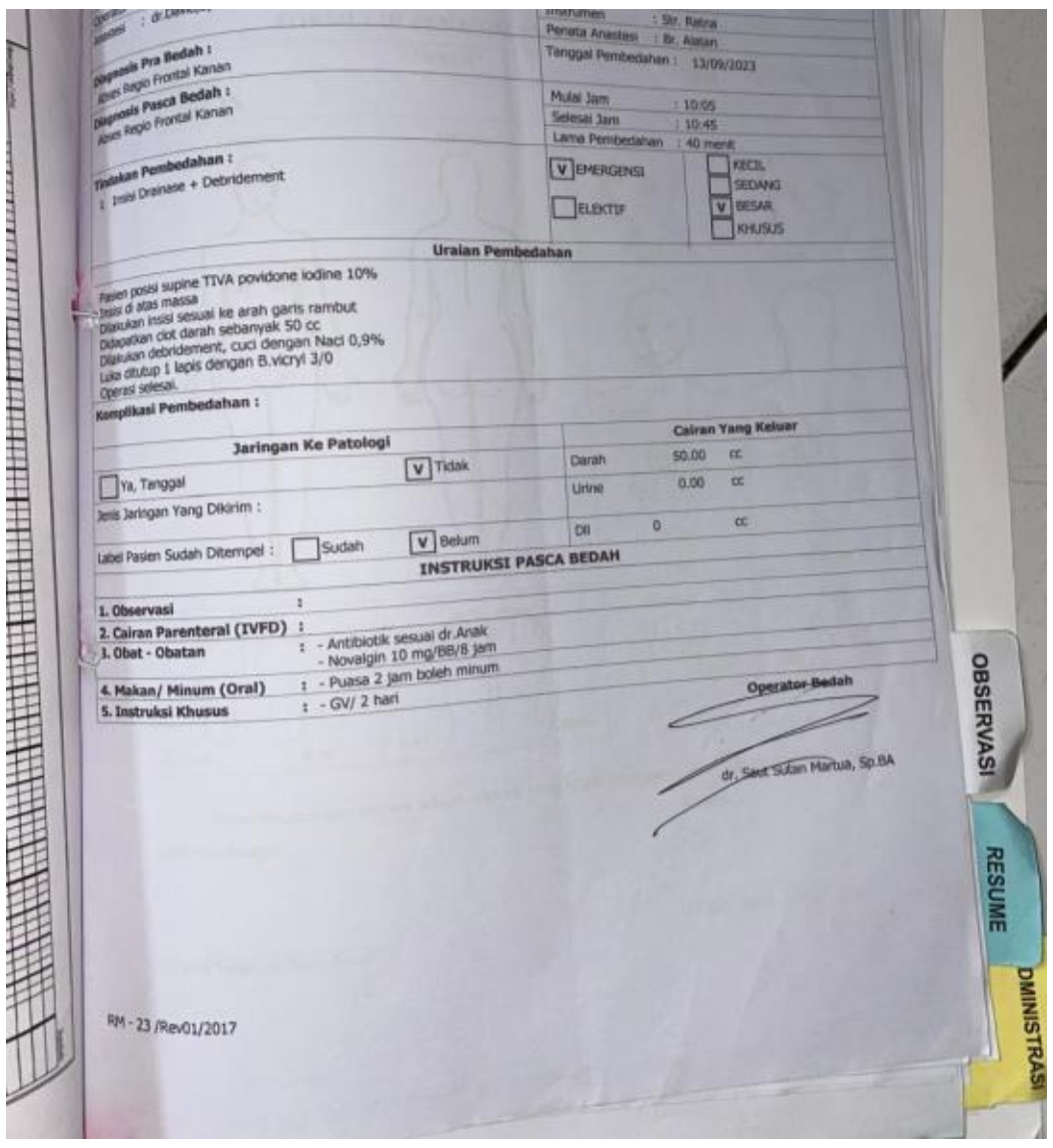

Diagnosa Pra Bedah : Abses Regio Frontal Kanan
Diagnosa Pasca Bedah : Abses Regio Frontal Kanan
Tindakan Pembedahan : 1. Insisi Drainase + Debridement
Perawat Anastesi : Br. Alatan
Tanggal Pembedahan : 13/09/2023
Mulai Jam : 10:05
Selesai Jam : 10:45
Lama Pembedahan : 40 menit
V EMERGENSI / ELEKTIF
KECIL / SEDANG / V BESAR / KHUSUS

Uraian Pembedahan
Pasien posisi supine TIVA povidone iodine 10%
Tampak di atas massa
Dilakukan insisi sesuai ke arah garis rambut
Dilakukan clot darah sebanyak 50 cc
Dilakukan debridement, cuci dengan Nacl 0,9%
Luka ditutup 1 lapis dengan B.vicryl 3/0
Operasi selesai.

Komplikasi Pembedahan :

Jaringan Ke Patologi: Ya, Tanggal / V Tidak
Jenis Jaringan Yang Dikirim :
Label Pasien Sudah Ditempel : Sudah / V Belum

Cairan Yang Keluar: Darah 50,00 cc; Urine 0,00 cc; Dll 0 cc

INSTRUKSI PASCA BEDAH
1. Observasi :
2. Cairan Parenteral (IVFD) :
3. Obat - Obatan : - Antibiotik sesuai dr.Anak - Novalgin 10 mg/BB/8 jam
4. Makan/ Minum (Oral) : - Puasa 2 jam boleh minum
5. Instruksi Khusus : - GV/ 2 hari

Operator Bedah
dr. Sisca Sulan Hartuti, Sp.BA

RM - 23 /Rev01/2017

9. Kasus 9

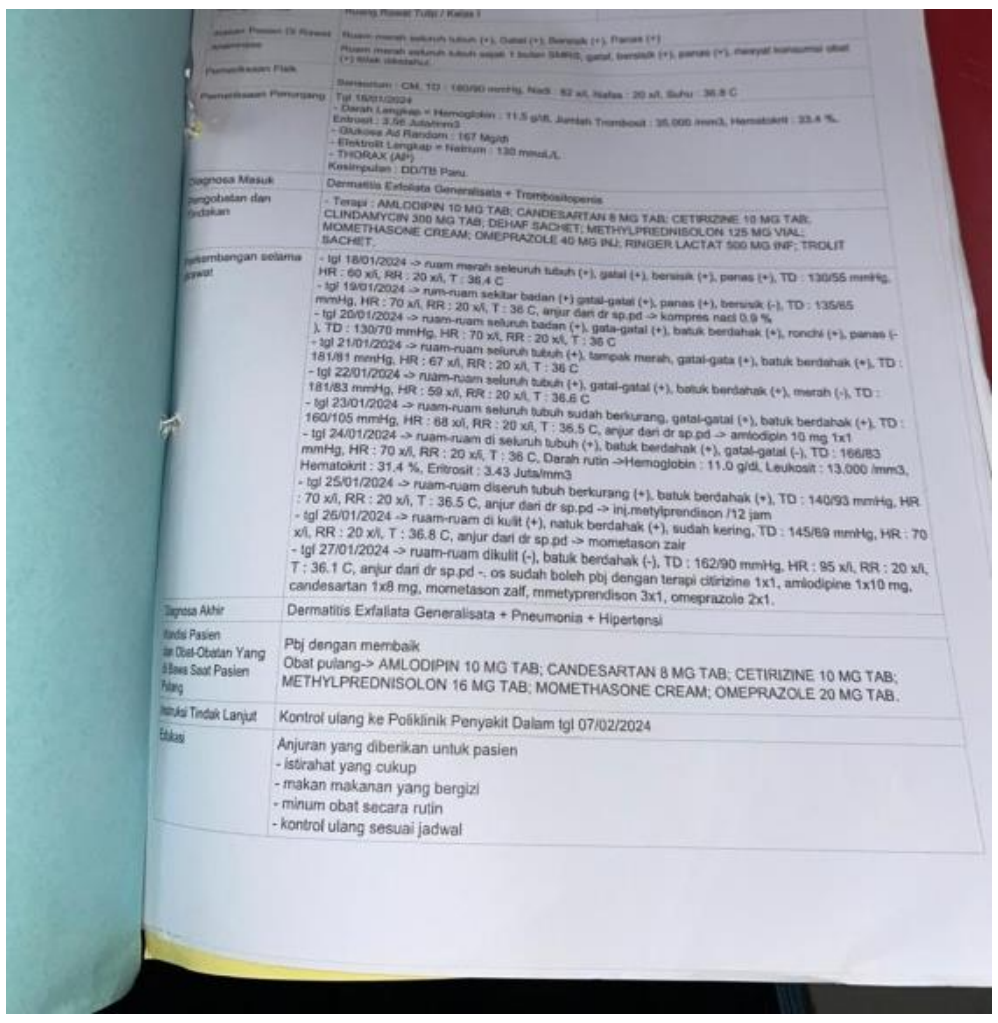

	Ruang Rawat Tutup / Kelas I
Alasan Pasien Di Rawat / Anamnesis	Ruam merah seluruh tubuh (+), Gatal (+), Bersisik (+), Panas (+) Ruam merah seluruh tubuh sejak 1 bulan SMRS, gatal, bersisik (+), panas (+), riwayat konsumsi obat (+) tidak diketahui
Pemeriksaan Fisik	Sensorium : CM, TD : 180/90 mmHg, Nadi : 82 x/i, Nafas : 20 x/i, Suhu : 36.8 C
Pemeriksaan Penunjang	Tgl 18/01/2024 - Darah Lengkap = Hemoglobin : 11.5 g/dl, Jumlah Trombosit : 35.000 /mm3, Hematokrit : 33.4 %, Eritrosit : 3.56 Juta/mm3 - Glukosa Ad Random : 167 Mg/dl - Elektrolit Lengkap = Natrium : 130 mmol/L - THORAX (AP) Kesimpulan : DD/TB Paru
Diagnosa Masuk	Dermatitis Exfoliata Generalisata + Trombositopenia
Pengobatan dan Tindakan	- Terapi : AMLODIPIN 10 MG TAB; CANDESARTAN 8 MG TAB; CETIRIZINE 10 MG TAB; CLINDAMYCIN 300 MG TAB; DEHAF SACHET; METHYLPREDNISOLON 125 MG VIAL; MOMETHASONE CREAM; OMEPRAZOLE 40 MG INJ; RINGER LACTAT 500 MG INF; TROLIT SACHET.
Perkembangan selama dirawat	- tgl 18/01/2024 -> ruam merah seluruh tubuh (+), gatal (+), bersisik (+), panas (+), TD : 130/55 mmHg, HR : 60 x/i, RR : 20 x/i, T : 36.4 C - tgl 19/01/2024 -> rum-ruam sekitar badan (+) gatal-gatal (+), panas (+), bersisik (-), TD : 135/65 mmHg, HR : 70 x/i, RR : 20 x/i, T : 36 C, anjur dari dr sp.pd -> kompres nacl 0.9 % - tgl 20/01/2024 -> ruam-ruam seluruh badan (+), gata-gatal (+), batuk berdahak (+), ronchi (+), panas (-), TD : 130/70 mmHg, HR : 70 x/i, RR : 20 x/i, T : 36 C - tgl 21/01/2024 -> ruam-ruam seluruh tubuh (+), tampak merah, gatal-gata (+), batuk berdahak (+), TD : 181/81 mmHg, HR : 67 x/i, RR : 20 x/i, T : 36 C - tgl 22/01/2024 -> ruam-ruam seluruh tubuh (+), gatal-gatal (+), batuk berdahak (+), merah (-), TD : 181/83 mmHg, HR : 59 x/i, RR : 20 x/i, T : 36.6 C - tgl 23/01/2024 -> ruam-ruam seluruh tubuh sudah berkurang, gatal-gatal (+), batuk berdahak (+), TD : 160/105 mmHg, HR : 68 x/i, RR : 20 x/i, T : 36.5 C, anjur dari dr sp.pd -> amlodipin 10 mg 1x1 - tgl 24/01/2024 -> ruam-ruam di seluruh tubuh (+), batuk berdahak (+), gatal-gatal (-), TD : 166/83 mmHg, HR : 70 x/i, RR : 20 x/i, T : 36 C, Darah rutin ->Hemoglobin : 11.0 g/dl, Leukosit : 13.000 /mm3, Hematokrit : 31.4 %, Eritrosit : 3.43 Juta/mm3 - tgl 25/01/2024 -> ruam-ruam diseruh tubuh berkurang (+), batuk berdahak (+), TD : 140/93 mmHg, HR : 70 x/i, RR : 20 x/i, T : 36.5 C, anjur dari dr sp.pd -> inj.metylprendison /12 jam - tgl 26/01/2024 -> ruam-ruam di kulit (+), natuk berdahak (+), sudah kering, TD : 145/69 mmHg, HR : 70 x/i, RR : 20 x/i, T : 36.8 C, anjur dari dr sp.pd -> mometason zair - tgl 27/01/2024 -> ruam-ruam dikulit (-), batuk berdahak (-), TD : 162/90 mmHg, HR : 95 x/i, RR : 20 x/i, T : 36.1 C, anjur dari dr sp.pd -. os sudah boleh pbj dengan terapi citirizine 1x1, amlodipine 1x10 mg, candesartan 1x8 mg, mometason zalf, mmetyprendison 3x1, omeprazole 2x1.
Diagnosa Akhir	Dermatitis Exfaliata Generalisata + Pneumonia + Hipertensi
Kondisi Pasien dan Obat-Obatan Yang di Bawa Saat Pasien Pulang	Pbj dengan membaik Obat pulang-> AMLODIPIN 10 MG TAB; CANDESARTAN 8 MG TAB; CETIRIZINE 10 MG TAB; METHYLPREDNISOLON 16 MG TAB; MOMETHASONE CREAM; OMEPRAZOLE 20 MG TAB.
Instruksi Tindak Lanjut	Kontrol ulang ke Poliklinik Penyakit Dalam tgl 07/02/2024
Edukasi	Anjuran yang diberikan untuk pasien - istirahat yang cukup - makan makanan yang bergizi - minum obat secara rutin - kontrol ulang sesuai jadwal

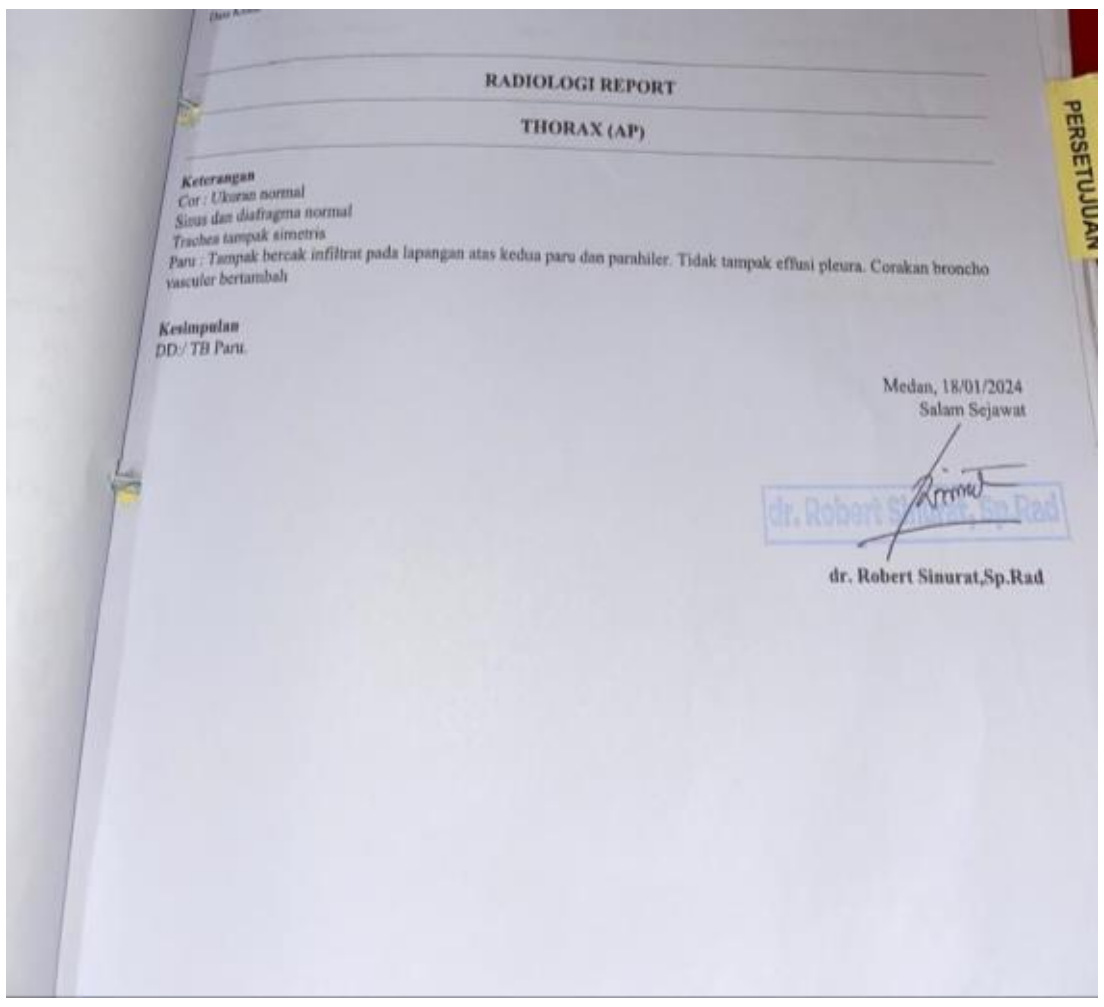

RADIOLOGI REPORT

THORAX (AP)

Keterangan
Cor : Ukuran normal
Sinus dan diafragma normal
Trachea tampak simetris
Paru : Tampak bercak infiltrat pada lapangan atas kedua paru dan parahiler. Tidak tampak effusi pleura. Corakan broncho vasculer bertambah

Kesimpulan
DD/ TB Paru.

Medan, 18/01/2024
Salam Sejawat
dr. Robert Sinurat, Sp.Rad
dr. Robert Sinurat,Sp.Rad

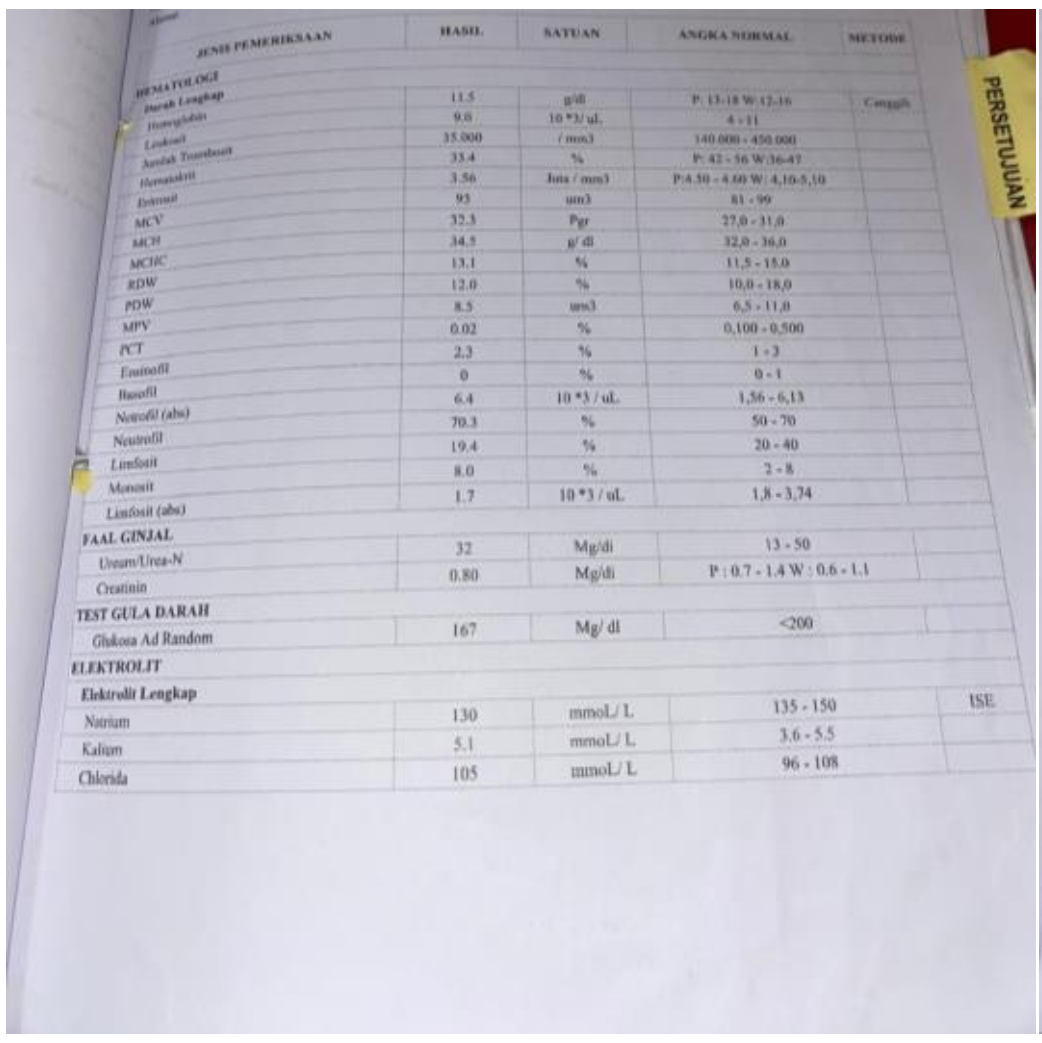

JENIS PEMERIKSAAN	HASIL	SATUAN	ANGKA NORMAL	METODE
HEMATOLOGI				
Darah Lengkap				
Hemoglobin	11.5	g/dl	P: 13-18 W:12-16	Canggih
Leukosit	9.6	10 *3/ uL	4 - 11	
Jumlah Trombosit	35.000	/ mm3	140.000 - 450.000	
Hematokrit	33.4	%	P: 42 - 56 W:36-47	
Eritrosit	3.56	Juta / mm3	P:4.50 - 4.60 W: 4,10-5,10	
MCV	93	um3	81 - 99	
MCH	32.3	Pgr	27,0 - 31,0	
MCHC	34.5	g/ dl	32,0 - 36,0	
RDW	13.1	%	11,5 - 15,0	
PDW	12.0	%	10,0 - 18,0	
MPV	8.5	um3	6,5 - 11,0	
PCT	0.02	%	0,100 - 0,500	
Eosinofil	2.3	%	1 - 3	
Basofil	0	%	0 - 1	
Netrofil (abs)	6.4	10 *3 / uL	1,56 - 6,13	
Neutrofil	70.3	%	50 - 70	
Limfosit	19.4	%	20 - 40	
Monosit	8.0	%	2 - 8	
Limfosit (abs)	1.7	10 *3 / uL	1,8 - 3,74	
FAAL GINJAL				
Ureum/Urea-N	32	Mg/dl	13 - 50	
Creatinin	0.80	Mg/dl	P : 0.7 - 1.4 W : 0.6 - 1.1	
TEST GULA DARAH				
Glukosa Ad Random	167	Mg/ dl	<200	
ELEKTROLIT				
Elektrolit Lengkap				
Natrium	130	mmoL/ L	135 - 150	ISE
Kalium	5.1	mmoL/ L	3.6 - 5.5	
Chlorida	105	mmoL/ L	96 - 108	

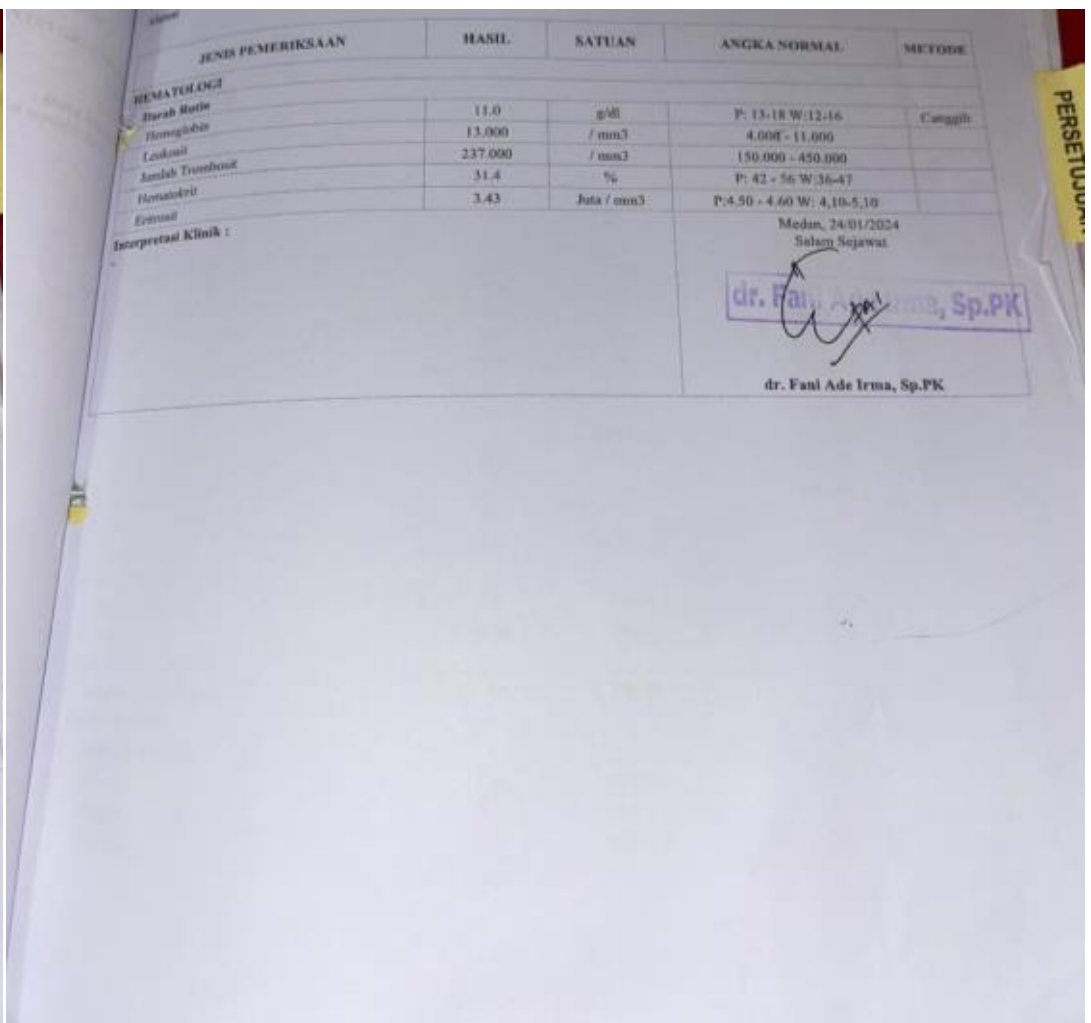

JENIS PEMERIKSAAN	HASIL	SATUAN	ANGKA NORMAL	METODE
HEMATOLOGI				
Darah Rutin				
Hemoglobin	11.0	g/dl	P: 13-18 W:12-16	Canggih
Leukosit	13.000	/ mm3	4.000 - 11.000	
Jumlah Trombosit	237.000	/ mm3	150.000 - 450.000	
Hematokrit	31.4	%	P: 42 - 56 W:36-47	
Eritrosit	3.43	Juta / mm3	P:4.50 - 4.60 W: 4,10-5,10	

Interpretasi Klinik :

Medan, 24/01/2024
Salam Sejawat
dr. Fani Ade Irma, Sp.PK
dr. Fani Ade Irma, Sp.PK

10. Kasus 10

Penata Anastesi : Br. Alatan

Diagnosis Pra Bedah : Selulitis + Abses Cruris Dextra

Tanggal Pembedahan : 13/10/2023

Diagnosis Pasca Bedah : Selulitis + Abses Cruris Dextra

Mulai Jam : 15:25
Selesai Jam : 16:05
Lama Pembedahan : 40 menit

Tindakan Pembedahan :
1 Debridement Necrotomy

[ ] EMERGENSI
[V] ELEKTIF

[ ] KECIL
[ ] SEDANG
[V] BESAR
[ ] KHUSUS

Uraian Pembedahan

Pasien posisi supine
Tampak edema hiperemis dan abses dicruris kanan, sisi medial hingga ke dorsum pedis
Insisi didaerah yang paling fluktuatif keluar darah bercampur cairan
Jaringan nekrotik di eksisi luka dicuci berulang, luka dirawat terbuka
Operasi selesai

Komplikasi Pembedahan :

Jaringan Ke Patologi		Cairan Yang Keluar		
[ ] Ya, Tanggal	[V] Tidak	Darah	10.00	cc
Jenis Jaringan Yang Dikirim :		Urine	0.00	cc
Label Pasien Sudah Ditempel : [ ] Sudah	[V] Belum	Dll	0	cc

INSTRUKSI PASCA BEDAH

1. Observasi : -
2. Cairan Parenteral (IVFD) : -
3. Obat - Obatan : - Terapy lanjut
4. Makan/ Minum (Oral) : -
5. Instruksi Khusus : -

Operator Bedah

dr. Darwin Firmansyah Siregar, Sp.B

RM - 23 /Rev01/2017

Jenis Kelamin : Perempuan

Alasan Pasien Di Rawat	: Bengkak di kaki kanan (+), terasa panas dan nyeri hebat
Anamnese	: Bengkak di kaki kanan (+), terasa panas dan nyeri hebat dialami sejak 2 minggu ini, demam (+), bab/bak (+)
Pemeriksaan Fisik	: Sens : cm Tekanan darah : 163/78 mmhg, nadi : 80 x/i, nafas : 20 x/i, suhu : 37.6 c, berat badan /l 95 kg Abdomen : soepel (+), peristaltik (+)
Pemeriksaan Penunjang	: Tgl 11/10/2023 : Darah lengkap : - Hemoglobin : 11.8 mg/dl, leukosit : 28.9 ul, hematokrit : 32.9 % - Glukosa ad random : 167 mg/dl - Elektrolit lengkap : Natrium : 129 mmol/l, kalium : 3.1 mmol/l - THORAX (PA) : Kesimpulan : Cardiomegali Pneumonia - CRURIS DEXTRA : Kesimpulan : DD:/ Abses cruris sinistra disertai tampak soft tissue wound.
Diagnosa Masuk	: Susp Abses Cruri dextra dd Sesulitis + Hypertensi
Pengobatan dan Tindakan	: Pengobatan : Ketorolac 30 mg inj; meropenem 1 gr inj; norages 2 ml inj; ranitidin 25 mg/ml inj; ringer lactat 500 mg inf; - Tindakan : Debridement Necrotomy (tgl 13/10/2023)
Perkembangan selama dirawat	: - Tgl 11/10/2023 : Pasien tiba di ruangan Anggrek dengan keluhan Bengkak di kaki kanan (+), terasa panas dan nyeri hebat dialami sejak 2 minggu ini, demam (+), bab/bak (+), TD : 163/78 mmhg, HR : 80 x/i, RR : 20 x/i, T : 37.6 c - Tgl 12/10/2023 : nyeri dan bengkak pada kaki kanan (+), badan lemas (+), TD : 150/80 mmhg, HR : 90 x/i, RR : 20 x/i, T : 37 c, skala nyeri 2, KGD ad random-> 167 mg/dl, KGD 2 jam PP-> 187 mg/dl, Rencana operasi dengan tindakan Debridement Necrotomy (tgl 13/10/2023) pukul 14.00 wib. - Tgl 13/10/2023 : mual (+), nyeri luka post op (+), badan lemas (+), TD : 140/70 mmhg, HR : 87 x/i, RR : 22 x/i, T : 36.7 c, pukul 09.00 wib KGD 2 jam PP-> 90 mg/dl, pukul 10.00 wib kgd 2 jam pp-> 99 mg/dl, pukul 11.00 wib kgd 2 jam pp-> 103 mg/dl, pukul 12.00 wib kgd 2 jam pp-> 120 mg/dl, pukul 13.00 wib kgd 2 jam pp-> 124 mg/dl. - Tgl 14/10/2023 : nyeri pada kaki kanan post operasi (+), badan lemas (+), TD : 130/90 mmhg, HR : 90 x/i, RR : 20 x/i, T : 36.5 c, KGD Puasa-> 78 mg/dl, Terapi dokter Sp.PD-> Rebamipide 3x1, metformin 2x1. - Tgl 15/10/2023 : nyeri luka post op (+), badan lemas (+), skala nyeri 3, TD : 120/70 mmhg, HR : 82 x/i, RR : 22 x/i, T : 36 c, KGD Puasa-> 95 mg/dl. - Tgl 16/10/2023 : nyeri luka post op (+), nyeri dada (+), badan lemas (+), TD : 145/85 mmhg, HR : 86 x/i, RR : 20 x/i, T : 37 c - Tgl 17/10/2023 : nyeri luka post op (+), nyeri dada (+), TD : 166/100 mmhg, HR : 76 x/i, RR : 20 x/i, T : 36.8 c - Tgl 18/10/2023 : nyeri pada dada (+), nyeri luka post op (+), badan lemas (+), TD : 128/86 mmhg, HR : 80 x/i, RR : 20 x/i, T : 37 c - Tgl 19/10/2023 : nyeri luka post op berkurang, nyeri dada (-), TD : 120/80 mmhg, HR : 82 x/i, RR : 20 x/i, T : 36.5 c, pasien boleh pbj.
Diagnosa Akhir	: Selulitis + Abses Cruris Dextra + DM Type II

RM - 13/Revisi04/2019 Halaman 1/2

RADIOLOGI REPORT

THORAX (PA)

Keterangan : Cor : Ukuran membesar (CTR:+/-53%)
Sinus dan diafragma normal
Trachea tampak simetris
Paru : Tampak bercak beruapa infiltrat pada kedua parahiler. Tidak tampak effusi pleura. Corakan broncho vasculer bertambah

Kesimpulan : Cardiomegali
Pneumonia

CRURIS DEXTRA

Keterangan : Tidak tampak fracture patologis maupun tanda - tanda dislokasi pada tulang cruris dextra. Tidak tampak destruksi pada tulang cruris dextra. Celah sendi tampak baik. Tampak pembengkakan jaringan lunak setentang medial cruris dextra

Kesimpulan : DD:/ Abses cruris sinistra disertai tampak soft tissue wound.

Saran:Sebaiknya dilakukan Ct scan.

Salam Sejawat

dr. Robert Sinurat, Sp.Rad

JENIS PEMERIKSAAN	HASIL	UNIT/ SATUAN	ANGKA NORMAL	METODE
HEMATOLOGI				
Darah Lengkap				
Hemoglobin	11.8	g/dl	P: 13-18 W:12-16	Canggih
Leukosit	28.9	10 *3/ uL	4 - 11	
Jumlah Trombosit	173.000	/ mm3	140.000 - 450.000	
Hematokrit	32.9	%	P: 42 - 56 W:36-47	
Eritrosit	3.69	Juta / mm3	P:4.50 - 4.60 W: 4,10-5,10	
MCV	89.1	um3	81 - 99	
MCH	32.9	Pgr	27,0 - 31,0	
MCHC	35.9	g/ dl	32,0 - 36,0	
RDW	12.7	%	11,5 - 15.0	
PDW	13.2	%	10,0 - 18,0	
MPV	10.0	um3	6,5 - 11,0	
PCT	0.17	%	0,100 - 0,500	
Hitung Jenis Leukosit				
Eosinofil	2.3	%	1 - 3	
Basofil	0	%	0 - 1	
Netrofil (abs)	24.8	10 *3 / uL	1,56 - 6,13	
Neutrofil	85.5	%	50 - 70	
Limfosit	9.2	%	20 - 40	
Monosit	3.0	%	2 - 8	
Limfosit (abs)	2.6	10 *3 / uL	1,8 - 3,74	

Interpretasi Klinik : Leukositosis

MEDAN, 11/10/2023
Salam Sejawat

dr. Fani Ade Irma, Sp.PK

Halaman 1 da

11. Kasus 11

Alasan Pasien Di Rawat	: Abses dilutut kanan
Anamnese	: Abses dilutut kanan, os HD reguler senin & kamis
Pemeriksaan Fisik	: - Sens : CM - TD : 140/80mmHg - HR : 84x/i - RR : 22x/i - Temp : 37°C
Pemeriksaan Penunjang	: Tgl. 09/02/2023 : THORAX (AP) Kesimpulan : Cardiomegali Pneumonia - Darah Lengkap->HB : 8.3 g/dl, Leukosit : 15.5 /uL.
Diagnosa Masuk	: Abses + CKD on HD
Pengobatan dan Tindakan	: Pengobatan : - - TINDAKAN : HAEMODIALISA + DEBRIDEMENT + NECROTOMY
Perkembangan selama dirawat	: [illegible]
Diagnosa Akhir	: Abses Diabetik (R) Cruris + CKD on HD + LBP
Kondisi Pasien dan Obat-Obatan Yang di Bawa Saat Pasien Pulang	: PBJ membaik : Atorvastatin 20 Mg Tab, Bisoprolol 2.5 Mg Tab, Candesartan 8 Mg Tab, Cefixime 200 Mg Cap, Cetirizine 10 Mg Tab, Ibuprofen 400 Mg Tab, Pregabalin 75 Mg Tab
Instruksi Tindak Lanjut	: Kontrol Ke Poliklinik Spesialis Bedah Tgl : 22/02/2023
Edukasi	: - Makan makanan yang bergizi - Banyak istirahat - Hindari stress - Konsumsi obat sesuai aturan dokter - Kontrol sesuai jadwal

RM - 13/Revisi04/2019 Halaman 1/2

Penata Anastesi : Br. Alatan

Diagnosis Pra Bedah : Abses Diabetic (R) Cruris

Tanggal Pembedahan : 10/02/2023

Diagnosis Pasca Bedah : Abses Diabetic (R) Cruris

Mulai Jam : 15:30
Selesai Jam : 16:10
Lama Pembedahan : 40 menit

Tindakan Pembedahan :
1 Debridement + Necrotomy

[ ] EMERGENSI
[V] ELEKTIF

[ ] KECIL
[ ] SEDANG
[V] BESAR
[ ] KHUSUS

Uraian Pembedahan

Tampak abses dengan jaringan nekrotik di anterior
Dan proksimal cruris kanan dan lateral cruris
Insisi di daerah paling fluktuatif, pus di keluarkan
Jaringan nekrotik di eksisi luka dicuci berulang
Luka dirawat terbuka operasi selesai

Komplikasi Pembedahan :

Jaringan Ke Patologi		Cairan Yang Keluar		
[ ] Ya, Tanggal	[V] Tidak	Darah	10.00	cc
Jenis Jaringan Yang Dikirim :		Urine	0.00	cc
Label Pasien Sudah Ditempel : [ ] Sudah	[V] Belum	Dll	0	cc

INSTRUKSI PASCA BEDAH

1. Observasi : -
2. Cairan Parenteral (IVFD) : - RL 20 gtt/menit
3. Obat - Obatan : - Ceftriaxone 1gr/12 jam
- Metronidazole 500mg/8 jam
- Ranitidine 50mg/12 jam
- Ketorolac 30mg/8 jam
4. Makan/ Minum (Oral) : - MB
5. Instruksi Khusus : -

Operator Bedah

dr. Darwin Firmansyah Siregar, Sp.B

RM - 23 /Rev01/2017

JENIS PEMERIKSAAN	HASIL	UNIT/ SATUAN	ANGKA NORMAL	METODE
HEMATOLOGI				
Darah Lengkap				
Hemoglobin	8.3	g/dl	P: 13-18 W:12-16	Canggih
Leukosit	15.5	10 *3/ uL	4 - 11	
Jumlah Trombosit	321.000	/ mm3	140.000 - 450.000	
Hematokrit	24.7	%	P: 42 - 56 W:36-47	
Eritrosit	2.79	Juta / mm3	P:4.50 - 4.60 W: 4,10-5,10	
MCV	88	um3	81 - 99	
MCH	29.8	Pgr	27,0 - 31,0	
MCHC	33.6	g/ dl	32,0 - 36,0	
RDW	11.5	%	11,5 - 15.0	
PDW	12.5	%	10,0 - 18,0	
MPV	10.5	um3	6,5 - 11,0	
PCT	0.300	%	0,100 - 0,500	
Hitung Jenis Leukosit				
Eosinofil	2.8	%	1 - 3	
Basofil	0	%	0 - 1	
Netrofil (abs)	10.9	10 *3 / uL	1,56 - 6,13	
Neutrofil	69.6	%	50 - 70	
Limfosit	22.6	%	20 - 40	
Monosit	5.0	%	2 - 8	
Limfosit (abs)	3.5	10 *3 / uL	1,8 - 3,74	

Interpretasi Klinik :

MEDAN, 09/02/2023
Salam Sejawat

dr. Fani Ade Irma, Sp.PK

Halaman 1 dari

RADIOLOGI REPORT

THORAX (AP)

Keterangan : Cor : Ukuran membesar (CTR : +/- 64 %)
Sinus dan diafragma normal
Trachea tampak simetris
Paru : Tampak pebercakan berupa infiltrat pada kedua parahiler . Tidak tampak effusi pleura. Corakan broncho vasculer bertambah

Kesimpulan : Cardiomegali.
Pneumonia.

Salam Sejawat

dr. Robert Sinurat, Sp.Rad

12. Kasus 12

Alasan Pasien Di Rawat	:	Bintik-bintik merah diwajah, seluruh badan, tangan dan kaki, bernanah dan terkelupas, terasa nyeri dan panas
Anamnese	:	Bintik-bintik merah diwajah, seluruh badan, tangan dan kaki, bernanah dan terkelupas, terasa nyeri dan panas dialami sejak seminggu ini, awalnya mata os merah.
Pemeriksaan Fisik	:	Sens : cm, Tekanan darah : 120/80 mmhg, nadi : 86 x/i, nafas : 20 x/i, suhu : 36.8 c, berat badan : 88 kg Kepala dan leher-> Status lokalisata : Hyperemis, krusta, luka melepuh dan terkelupas di hidung, mata dan mulut.
Pemeriksaan Penunjang	:	Tgl 17/01/2023 : Darah lengkap : - Hemoglobin : 14.0 g/dl, leukosit : 6.8 ul, jumlah trombosit : 180.000 /mm3 - Glukosa ad random : 89 mg/dl - Albumin : 3.4 g/dl - Elektrolit lengkap : Natrium : 134 mmol/l THORAX (PA) : Pneumonia.
Diagnosa Masuk	:	Steven Jhonson Syndrome dd/HIES dd/TEN
Pengobatan dan Tindakan	:	Pengobatan : Ketorolac 30 mg inj; meropenem 1 gr inj; nacl 0,9% 500 ml inf; ngt 16; omeprazole 40 mg inj; paracetamol tab; prednison tab; ranitidin 25 mg/ml inj; ringer lactat 500 mg inf;
Perkembangan selama dirawat	:	- Tgl 17/01/2023 : Pasien tiba di ruangan dengan keluhan Bintik-bintik merah diwajah, seluruh badan, tangan dan kaki, bernanah dan terkelupas, terasa nyeri dan panas dialami sejak seminggu ini, awalnya mata os merah, TD : 120/80 mmhg, HR : 86 x/i, RR : 20 x/i, T : 36.8 c - Tgl 18/01/2023 : bintik-bintik merah di wajah seluruh badan, tangan dan kaki bernanah dan terkelupas (+) terasa nyeri dan panas (+), TD : 114/67 mmhg, HR: 77 x/i, RR : 20 x/i, T : 36.8 c - Tgl 19/01/2023 : bintik-bintik merah di wajah (+), seluruh badan bernanah dan terkelupas panas dan nyeri, demam naik turun, skala nyeri 4, TD : 120/70 mmhg, HR : 87 x/i, RR : 20 x/i, T : 38.1 c - Tgl 20/01/2023 : bintik-bintik merah di wajah (+), seluruh badan bernanah dan terkelupas (+), panas dan terasa nyeri, demam naik turun, batuk (+), berdahak (+), ronchi (+), terapi dokter Sp.PD-> Acetylctein 3x200 mg, TD : 118/70 mmhg, HR : 100 x/i, RR : 20 x/i, T : 36.8 c, skala nyeri 4, THORAX (PA)->Pneumonia. - Tgl 21/01/2023 : bintik-bintik di wajah dan bernanah (+), nyeri (+), batuk (+), TD : 110/70 mmhg, HR : 87 x/i, RR : 20 x/i, T : 36.5 c, skala nyeri 3. - Tgl 22/01/2023 : bintik-bintik merah di wajah, nyeri (+), batuk berkurang, TD : 110/70 mmhg, HR : 80 x/i, RR : 20 x/i, T : 37 c - Tgl 23/01/2023 : bintik-bintik merah berkurang, nyeri (+), batuk berkurang, TD : 100/70 mmhg, HR : 83 x/i, T : 22 x/i, T : 37 c - Tgl 24/01/2023 : ruam-ruam merah di wajah (+), kedua kaki, kedua tangan, seluruh tubuh (+) terasa panas dan nyeri (+), TD : 113/77 mmhg, HR : 84 x/i, RR : 24 x/i, T : 36.7 c - Tgl 25/01/2023 : ruam-ruam merah di bagian wajah, diseluruh tubuh, kedua tangan (+), TD : 115/74 mmhg, HR : 80 x/i, RR : 20 x/i, T : 36 c - Tgl 26/01/2023 : ruam merah diseluruh tubuh dan wajah, bibir pecah (+), TD : 105/52 mmhg, HR : 85 x/i, RR : 20 x/i, T : 36.5 c - Tgl 27/01/2023 : ruam-ruam merah di bagian wajah dan di seluruh tubuh berkurang, TD : 110/75 mmhg, HR : 80 x/i, RR : 20 x/i, T : 37 c, pasien sudah membaik dan sudah boleh pbj.
Diagnosa Akhir	:	Toxis Epidermal Necrolysis + Pneumonia + Oral Candidiasis

RM - 13/Revisi04/2019 Halaman 1/2

RADIOLOGI REPORT

THORAX (PA)

Keterangan : Cor : Ukuran normal
Sinus dan diafragma normal
Trachea tampak simetris
Paru : Tampak infiltrat pada parahiler kanan. Tidak tampak effusi pleura. Corakan broncho vasculer bertambah

Kesimpulan : Pneumonia.

Salam Sejawat

dr. Robert Sinurat, Sp.Rad

MEDAN DELI KOTA MEDAN

JENIS PEMERIKSAAN	HASIL	UNIT/ SATUAN	ANGKA NORMAL	METODE
FAAL HATI				
Albumin	3.4	g/dl	3.8 - 5.1	
ELEKTROLIT				
Elektrolit Lengkap				
Natrium	140	mmol/ L	135 - 150	ISE
Kalium	3.8	mmol/ L	3.6 - 5.5	
Chlorida	102	mmol/ L	96 - 108	

Interpretasi Klinik :

MEDAN, 19/01/2023
Salam Sejawat

dr. Tonny, Sp. PK

Halaman 1 dari 1

MEDAN DELI KOTA MEDAN

JENIS PEMERIKSAAN	HASIL	UNIT/ SATUAN	ANGKA NORMAL	METODE
HEMATOLOGI				
Darah Lengkap				
Hemoglobin	14.0	g/dl	P: 13-18 W:12-16	Canggih
Leukosit	6.7	10 *3/ uL	4 - 11	
Jumlah Trombosit	180.000	/ mm3	140.000 - 450.000	
Hematokrit	41.5	%	P: 42 - 56 W:36-47	
Eritrosit	4.79	Juta / mm3	P:4.50 - 4.60 W: 4,10-5,10	
MCV	86	um3	81 - 99	
MCH	29.2	Pgr	27,0 - 31,0	
MCHC	33.7	g/ dl	32,0 - 36,0	
RDW	11.6	%	11,5 - 15.0	
PDW	12.4	%	10,0 - 18,0	
MPV	10.3	um3	6,5 - 11,0	
PCT	0.100	%	0,100 - 0,500	
Hitung Jenis Leukosit				
Eosinofil	2.4	%	1 - 3	
Basofil	0	%	0 - 1	
Netrofil (abs)	3.5	10 *3 / uL	1,56 - 6,13	
Neutrofil	50.4	%	50 - 70	
Limfosit	38.2	%	20 - 40	
Monosit	9.0	%	2 - 8	
Limfosit (abs)	2.5	10 *3 / uL	1,8 - 3,74	
TEST GULA DARAH				
Glukosa Ad Random	89	Mg/ dl	<200	
ELEKTROLIT				
Elektrolit Lengkap				
Natrium	134	mmol/ L	135 - 150	ISE
Kalium	4.1	mmol/ L	3.6 - 5.5	
Chlorida	104	mmol/ L	96 - 108	

Interpretasi Klinik :

MEDAN, 17/01/2023
Salam Sejawat

dr. Tonny, Sp. PK

13. Kasus 13

Jenis Kelamin Perempuan

Alasan Pasien Di Rawat	:	Lemas (+), Mual (+), Wajah pucat (+)
Anamnese	:	Lemas dan tidak sadarkan diri selama 1 jam ini, terjadi setelah os meminum obet DM (nama tidak tidur), sebiumnya os masih beraktifitas sepeti biasa, mual (+), wajah pucat terlihat dalam 1 bulan ini, riwayat penyakit M tidak teratur berobat.
Pemeriksaan Fisik	:	Sensorium : apatis, TD : 122/90 mmHg, Nadi : 90 x/i, Nafas : 22 x/i, Suhu : 36.2 C, Anemis : (+), BB : 58 kg, TB : 151 cm, Kepala dan Leher : pupil isokor, Abdomen : suepel, peristaltik (+) N, HLR ttb, Ekstremitas Superior : kekuatan otot 5/5, Ekstremitas Inferior : kekuatan otot 5/5.
Pemeriksaan Penunjang	:	Tgl 08/08/2023 - Darah Lengkap -> Hemoglobin : 7.8 g/dl, Leukosit : 15.6 *3/uL, Hematokrit : 21.7 %, Eritrosit : 2.70 Juta/mm3, Glukosa Ad Random : 43 Mg/dl, Natrium : 123 mmoL/L, Kalium : 2.9 mmoL/L, Chlorida : 88 mmoL/L. - THORAX (AP) Kesimpulan : Bronchopneumonia. DD/Hepatomegali.
Diagnosa Masuk	:	Hyponatremia + Anemia + Elektrolit Imbalance
Pengobatan dan Tindakan	:	- Terapi : DEXTROSE 10% INF; DEXTRO 40% INF. - Tindakan : Debridement Darinase Abses (tgl 11/08/2023), Transfusi darah (2 bag)
Perkembangan selama dirawat	:	- tgl 08/08/2023 -> badan lemas (+), nyeri pada mencolan dibokong (+), nafsu makan (-), mual (+), skala nyeri : 3, TD ; 90/64 mmHg, HR : 101 x/i, RR : 20 x/i, T : 37 C, anjur dr sp.pd -> ksr 2x1, ambroxol 3x1, konsul dr sp.b, r/transfusi 2 bag prc - tgl 09/08/2023 -> badan lemas (+), nyeri pada benjolan di bokong (+), selera makan (-), mual (+), skala : 3, TD : 90/80 mmHg, HR : 81 x/i, RR : 20 x/i, T : 36.6 C, - tgl 10/08/2023 -> badan lemas (+), nyeri pada benjolan di bokong (+), mual (+), nafsu makan (+), skala nyeri : 3, TD : 137/95 mmHg, HR : 96 x/i, RR : 20 x/i, T : 37 C, anjur dari dr sp.pd -> nebul nacl 3% 2cc/12 jam, inj. ranitidin 1 amp, inj.omeprazoie 1 amp/hari, Darah Lengkap -> Hemoglobin : 10.0 g/dl, Hematokrit : 26.8 %, Eritrosit : 3.24 Juta/mm3, Natrium : 126 mmoL/L, Kalium : 3.2 mmoL/L. - tgl 11/08/2023 -> nyeri pada punggung, benjolan di punggung (+), multiple , nafsu makan (-), skala nyeri : 3, TD : 118/62 mmHg, HR : 81 x/i, RR : 20 x/i, T : 36.4 C - tgl 12/08/2023 -> batuk berdahak (+), ronchi (+), mual (+), nyeri post operasi (+), skala nyeri : 3, TD : 125/81 mmHg, HR : 77 x/i, RR : 20 x/i, T : 37 C, anjur dari dr sp.pd -> konsul sp.p, anjur dari dr sp.p -> ambroxol tab 3x1, nebul ventolin 1 fls, pulmicoid 1 fls/12 jam, cefixime 1x100 mg. Elektrolit Lengkapm -> Natrium : 130 mmoL/L, Kalium : 2.3 mmoL/L. - tgl 13/08/2023 -> nyeri post operasi (+), batuk berdahak (+), mual (-), skala nyeri : 3, TD : 91/65 mmhg, HR : 80 x/i, RR : 20 x/i, T : 36 C - tgl 14/08/2023 -> nyeri post operasi (+), nyeri pada punggung sudah berkurang (+), batuk berdahak (+), luka basah (+), skala nyeri : 3, TD : 102/70 mmHg, HR : 80 x/i, RR : 20 x/i, T : 36.4 C - tgl 15/08/2023 -> nyeri post operasi dipunggung (+), batuk berdahak (+), nafsu makan (-), mual (+), badan lemas (+), skala nyeri : 3, TD : 127/69 mmHg, HR : 90 x/i, RR : 20 x/i, T : 36.7 C, anjur dari dr sp.pd -> inj.ondansetron 4 ng/8 jam, ind dextro 10 %, kaen 3 b, Darah Lengkap -> Hemoglobin : 9.0 g/dl, Hematokrit : 24.8 %, Eritrosit : 2.88 Juta/mm3, Natrium : 131 mmoL/L, Kalium : 3.0 mmoL/L. - tgl 16/08/2023 -> nyeri post operasi (+), batuk berdahak (+), nafsu makan (-), skala nyeri : 3, TD : 133/73 mmHg, HR : 82 x/i, RR : 20 x/i, T : 36 C, dr sp.p lepas rawat - tgl 17/08/2023 -> nyeri post oeprasi (+), batuk berdahak (+), nafsu mkan (-), skala nyeri : 2, TD : 120/71 mmHg, HR : 97 x/i, RR : 20 x/i, T : 36.2 C - tgl 18/08/2023 -> nyeri post operasi (-), nanfsu makan (+), batuk berdahak (-), skala nyeri : 1, TD : 113/79 mmHg, HR : 97 x/i, RR : 20 x/i, T : 36 C, anjur dari dr sp.b -> os sudah boleh pbj dengan terapi omeprazole 1x1, ksr 1x1, ibuprovin 2x1 mg, cefixime 2x1 mg.

RM - 13/Revisi04/2019 Halaman 1/2

Jenis Kelamin Perempuan

Alasan Pasien Di Rawat : Lemas (+), Mual (+), Wajah pucat (+)

Anamnese : Lemas dan tidak sadarkan diri selama 1 jam ini, terjadi setelah os meminum obet DM (nama tidak tidur), sebiumnya os masih beraktifitas sepeti biasa, mual (+), wajah pucat terlihat dalam 1 bulan ini, riwayat penyakit M tidak teratur berobat.

Pemeriksaan Fisik : Sensorium : apatis, TD : 122/90 mmHg, Nadi : 90 x/i, Nafas : 22 x/i, Suhu : 36.2 C, Anemis : (+), BB : 58 kg, TB : 151 cm, Kepala dan Leher : pupil isokor, Abdomen : suepel, peristaltik (+) N, HLR ttb, Ekstremitas Superior : kekuatan otot 5/5, Ekstremitas Inferior : kekuatan otot 5/5.

Pemeriksaan Penunjang : Tgl 08/08/2023 - Darah Lengkap -> Hemoglobin : 7.8 g/dl, Leukosit : 15.6 *3/uL, Hematokrit : 21.7 %, Eritrosit : 2.70 Juta/mm3, Glukosa Ad Random : 43 Mg/dl, Natrium : 123 mmoL/L, Kalium : 2.9 mmoL/L, Chlorida : 88 mmoL/L. - THORAX (AP) Kesimpulan : Bronchopneumonia. DD/Hepatomegali.

Diagnosa Masuk : Hyponatremia + Anemia + Elektrolit Imbalance

Pengobatan dan Tindakan : - Terapi : DEXTROSE 10% INF; DEXTRO 40% INF. - Tindakan : Debridement Darinase Abses (tgl 11/08/2023), Transfusi darah (2 bag)

Perkembangan selama dirawat : - tgl 08/08/2023 -> badan lemas (+), nyeri pada mencolan dibokong (+), nafsu makan (-), mual (+), skala nyeri : 3, TD ; 90/64 mmHg, HR : 101 x/i, RR : 20 x/i, T : 37 C, anjur dr sp.pd -> ksr 2x1, ambroxol 3x1, konsul dr sp.b, r/transfusi 2 bag prc - tgl 09/08/2023 -> badan lemas (+), nyeri pada benjolan di bokong (+), selera makan (-), mual (+), skala : 3, TD : 90/80 mmHg, HR : 81 x/i, RR : 20 x/i, T : 36.6 C, - tgl 10/08/2023 -> badan lemas (+), nyeri pada benjolan di bokong (+), mual (+), nafsu makan (+), skala nyeri : 3, TD : 137/95 mmHg, HR : 96 x/i, RR : 20 x/i, T : 37 C, anjur dari dr sp.pd -> nebul nacl 3% 2cc/12 jam, inj. ranitidin 1 amp, inj.omeprazoie 1 amp/hari, Darah Lengkap -> Hemoglobin : 10.0 g/dl, Hematokrit : 26.8 %, Eritrosit : 3.24 Juta/mm3, Natrium : 126 mmoL/L, Kalium : 3.2 mmoL/L. - tgl 11/08/2023 -> nyeri pada punggung, benjolan di punggung (+), multiple , nafsu makan (-), skala nyeri : 3, TD : 118/62 mmHg, HR : 81 x/i, RR : 20 x/i, T : 36.4 C - tgl 12/08/2023 -> batuk berdahak (+), ronchi (+), mual (+), nyeri post operasi (+), skala nyeri : 3, TD : 125/81 mmHg, HR : 77 x/i, RR : 20 x/i, T : 37 C, anjur dari dr sp.pd -> konsul sp.p, anjur dari dr sp.p -> ambroxol tab 3x1, nebul ventolin 1 fls, pulmicoid 1 fls/12 jam, cefixime 1x100 mg. Elektrolit Lengkapm -> Natrium : 130 mmoL/L, Kalium : 2.3 mmoL/L. - tgl 13/08/2023 -> nyeri post operasi (+), batuk berdahak (+), mual (-), skala nyeri : 3, TD : 91/65 mmhg, HR : 80 x/i, RR : 20 x/i, T : 36 C - tgl 14/08/2023 -> nyeri post operasi (+), nyeri pada punggung sudah berkurang (+), batuk berdahak (+), luka basah (+), skala nyeri : 3, TD : 102/70 mmHg, HR : 80 x/i, RR : 20 x/i, T : 36.4 C - tgl 15/08/2023 -> nyeri post operasi dipunggung (+), batuk berdahak (+), nafsu makan (-), mual (+), badan lemas (+), skala nyeri : 3, TD : 127/69 mmHg, HR : 90 x/i, RR : 20 x/i, T : 36.7 C, anjur dari dr sp.pd -> inj.ondansetron 4 ng/8 jam, ind dextro 10 %, kaen 3 b, Darah Lengkap -> Hemoglobin : 9.0 g/dl, Hematokrit : 24.8 %, Eritrosit : 2.88 Juta/mm3, Natrium : 131 mmoL/L, Kalium : 3.0 mmoL/L. - tgl 16/08/2023 -> nyeri post operasi (+), batuk berdahak (+), nafsu makan (-), skala nyeri : 3, TD : 133/73 mmHg, HR : 82 x/i, RR : 20 x/i, T : 36 C, dr sp.p lepas rawat - tgl 17/08/2023 -> nyeri post oeprasi (+), batuk berdahak (+), nafsu mkan (-), skala nyeri : 2, TD : 120/71 mmHg, HR : 97 x/i, RR : 20 x/i, T : 36.2 C - tgl 18/08/2023 -> nyeri post operasi (-), nanfsu makan (+), batuk berdahak (-), skala nyeri : 1, TD : 113/79 mmHg, HR : 97 x/i, RR : 20 x/i, T : 36 C, anjur dari dr sp.b -> os sudah boleh pbj dengan terapi omeprazole 1x1, ksr 1x1, ibuprovin 2x1 mg, cefixime 2x1 mg.

RM - 13/Revisi04/2019 Halaman 1/2

Data Klinis : Sesak nafas

RADIOLOGI REPORT

THORAX (AP)

Keterangan : Cor : Ukuran normal
Sinus dan diafragma kiri normal,sinus dan diafragma kanan elevasi
Trachea tampak simetris
Paru : Tampak pebercakan pada kedua parahiler. Tidak tampak effusi pleura. Corakan broncho vasculer bertambah

Kesimpulan : Bronchopneumonia
DD/: Hepatomegali.

Saran : Sebaiknya dilakukan USG Abdomen.

Salam Sejawat

dr. Robert Sinurat, Sp.Rad

199,HELVETIA,SUNGGAL,DELI SERDANG

JENIS PEMERIKSAAN	HASIL	UNIT/ SATUAN	ANGKA NORMAL	METODE
HEMATOLOGI				
Darah Lengkap				
Hemoglobin	9.0	g/dl	P: 13-18 W:12-16	Canggih
Leukosit	7.9	10 *3/ uL	4 - 11	
Jumlah Trombosit	158.000	/ mm3	140.000 - 450.000	
Hematokrit	24.8	%	P: 42 - 56 W:36-47	
Eritrosit	2.88	Juta / mm3	P:4.50 - 4.60 W: 4,10-5,10	
MCV	86	um3	81 - 99	
MCH	28.9	Pgr	27,0 - 31,0	
MCHC	33.5	g/ dl	32,0 - 36,0	
RDW	13.4	%	11,5 - 15.0	
PDW	11.3	%	10,0 - 18,0	
MPV	8.6	um3	6,5 - 11,0	
PCT	0.100	%	0,100 - 0,500	
Hitung Jenis Leukosit				
Eosinofil	2.7	%	1 - 3	
Basofil	0	%	0 - 1	
Netrofil (abs)	4.2	10 *3 / uL	1,56 - 6,13	
Neutrofil	51.8	%	50 - 70	
Limfosit	32.5	%	20 - 40	
Monosit	13.0	%	2 - 8	
Limfosit (abs)	2.5	10 *3 / uL	1,8 - 3,74	

Interpretasi Klinik :

MEDAN, 15/08/2023
Salam Sejawat

dr. Fani Ade Irma, Sp.PK

14. Kasus 14

Jenis Kelamin Laki - Laki

Alasan Pasien Di Rawat	:	Sakit kepala (+), lemas (+), nafsu makan menurun (+), luka di bokong (+), batuk (+)
Anamnese	:	Sakit kepala disertai mual (+), lemas (+), nafsu makan menurun (+), luka di bokong -+1,5 bulan, batuk (+) -+3 minggu, riwayat penyakit Stroke, DM, Hypertensi
Pemeriksaan Fisik	:	Sens : Compos Mentis, TD : 220/110->200/100 mmhg, HR : 90 x/i, RR : 22 x/i, T : 36.8 c, berat badan : 43 kg Kepala dan leher-> Konjungtiva anemis (+) Thorax : Ronchi (+) Abdomen : Soepel peristaltik (+) Genitalia dan anus : Decubitus (+), pus (+), hyperemis (+)
Pemeriksaan Penunjang	:	- Tgl 11/01/2023 : Darah lengkap : - Hemoglobin : 6.9 g/dl, leukosit : 6.4 ul, hematokrit : 20.0 % - Albumin : 2.8 g/dl - Faal Ginjal-> Ureum/Urea-N : 60 mg/dl, creatinin : 1.17 mg/dl - Elektrolit lengkap : Natrium : 133 mmol/l - THORAX (AP) : TB paru aktif.
Diagnosa Masuk	:	Hypertensi Urgency + Anemia + Decubitus + Susp TB Paru + Hypoalbumin
Pengobatan dan Tindakan	:	Pengobatan : Amlodipin 10 Mg Tab,Clindamycin 300 Mg Tab,Metronidazole 100 Cc Inf,Ringer Lactat 500 Mg Inf,Candesartan 8 Mg Tab Tindakan : Debridement + Primary Suture (tgl 16/01/2023), Transfusi Darah
Perkembangan selama dirawat	:	- Tgl 11/01/2023 : Pasien tiba di ruangan dengan keluhan Sakit kepala disertai mual (+), lemas (+), nafsu makan menurun (+), luka di bokong -+1,5 bulan, batuk (+) -+3 minggu, riwayat penyakit Stroke, DM, Hypertensi, TD : 220/110->200/100 mmhg, HR : 90 x/i, RR : 22 x/i, T : 36.8 c - Tgl 12/01/2023 : sakit kepala (+), mual (+), badan lemas (+), nafsu makan menurun, luka di bokong (+), batuk (+), ronchi (+), terapi dokter Sp.P-> Transfusi 3 bag,albumin 20 % 100 cc, channa 3x2, metronidazole fls/8 jam, Clindamycin 3x300 mg, candesartan 1x32 mg, amlodipin 1x10 mg, TD : 141/92 mmhg, HR : 87 x/i, RR : 20 x/i, T : 36.8 c - Tgl 13/01/2023 : sakit kepala (+), muntah (+), lemas (+), nafsu makan menurun, luka di bokong (+), batuk (+), dahak (-), ronchi (+), TD : 119/76 mmhg, HR : 83 x/i, RR : 20 x/i, T : 36.9 c - Tgl 14/01/2023 : nyeri luka di bokong (+), badan lemas (+), batuk (+), ronchi (+), Rencana Debridement + Primary Suture (TGL 16/01/2023) pukul 14.00 wib, TD : 121/70 mmhg, HR : 85 x/i, RR : 20 x/i, T : 36.5 c, skala nyeri 3, cek hasil DL ulang-> Hemoglobin : 9.5 g/dl, leukosit : 5.9 ul, hematokrit : 27.6 % - Tgl 15/01/2023 : badan lemas (+), nyeri di bagian bokong (+), batuk (+), TD : 148/98 mmhg, HR : 80 x/i, RR : 22 x/i, T : 37 c - Tgl 16/01/2023 : nyeri pada luka di bagian bokong (+), batuk (+), dahak (+), ronchi (+), TD : 147/90 mmhg, HR : 83 x/i, RR : 22 x/i, T : 37 c - Tgl 17/01/2023 : nyeri luka post op (+) pada luka di bokong, batuk (+), dahak (+), TD : 147/80 mmhg, HR : 80 x/i, RR : 20 x/i, T : 37 c, cek hasil darah lengkap ulang-> Hemoglobin : 9.2 g/dl, hematokrit : 27.4 % - Tgl 18/01/2023 : nyeri luka post op di bokong (+), batuk (+), badan lemas (+), TD : 184/115 mmhg, HR : 73 x/i, RR : 22 x/i, T : 37 c, skala nyer 3, - Tgl 19/01/2023 : nyeri luka operasi (+), batuk (+), dahak (+), badan lemas (+), TD : 147/108 mmhg, HR : 88 x/i, RR : 22 x/i, T : 37 c - Tgl 20/01/2023 : nyeri luka post op (-), batuk berkurang, ronchi (-), lemas, TD : 140/80 mmhg, HR : 80 x/i, RR : 20 x/i, T : 37 c, pasien sudah membaik dan sudah boleh pbj.
Diagnosa Akhir	:	Hypertensi + TBC + Decubitus + Anemia

RM - 13/Revisi04/2019

JENIS PEMERIKSAAN	HASIL	UNIT/ SATUAN	ANGKA NORMAL	METODE
HEMATOLOGI				
Darah Lengkap				
Hemoglobin	6.9	g/dl	P: 13-18 W:12-16	Canggih
Leukosit	6.4	10 *3/ uL	4 - 11	
Jumlah Trombosit	297.000	/ mm3	140.000 - 450.000	
Hematokrit	20.0	%	P: 42 - 56 W:36-47	
Eritrosit	2.33	Juta / mm3	P:4.50 - 4.60 W: 4,10-5,10	
MCV	85	um3	81 - 99	
MCH	29.5	Pgr	27,0 - 31,0	
MCHC	34.4	g/ dl	32,0 - 36,0	
RDW	13.3	%	11,5 - 15.0	
PDW	9.2	%	10,0 - 18,0	
MPV	7.9	um3	6,5 - 11,0	
PCT	0.23	%	0,100 - 0,500	
Hitung Jenis Leukosit				
Eosinofil	2.2	%	1 - 3	
Basofil	0	%	0 - 1	
Netrofil (abs)	4.5	10 *3 / uL	1,56 - 6,13	
Neutrofil	70.1	%	50 - 70	
Limfosit	23.7	%	20 - 40	
Monosit	4.0	%	2 - 8	
Limfosit (abs)	1.5	10 *3 / uL	1,8 - 3,74	
Masa Pendarahan	4'30"	Menit	2' - 6'	
Masa Pembekuan	8'30"	Menit	6' - 12'	Sederhana
FAAL HATI				
Albumin	2.8	g/dl	3.8 - 5.1	
TEST GULA DARAH				
Glukosa Ad Random	104	Mg/ dl	<200	

RADIOLOGI REPORT

THORAX (AP)

Keterangan : Cor : Ukuran normal
Sinus dan diafragma normal
Trachea tampak simetris
Paru : Tampak bercak infiltrat pada lapangan atas kedua paru dan parahiler.Tidak tampak effusi pleura.
Corakan broncho vasculer bertambah

Kesimpulan : TB paru aktif.

Salam Sejawat

dr. Robert Sinurat, Sp.Rad

Penata Anastesi : Br. Alatan
Tanggal Pembedahan : 16/01/2023

Diagnosis Pra Bedah :
Ulcus Decubitus gr 3-4 o.t Sacrum

Diagnosis Pasca Bedah :
Ulcus Decubitus gr 3-4 o.t Sacrum

Tindakan Pembedahan :
1. Debridement + Primary Suture

Mulai Jam : 14:50
Selesai Jam : 15:30
Lama Pembedahan : 40 menit

[ ] EMERGENSI
[V] ELEKTIF

[ ] KECIL
[ ] SEDANG
[V] BESAR
[ ] KHUSUS

Uraian Pembedahan

Posisi RLD tampak ulcus dengan dasar periosteum sacrum
Jaringan nekrotik diekisisi hingga jaringan viabel
Sebagian luka dijahit untuk approksimasi operasi selesai

Komplikasi Pembedahan :

Jaringan Ke Patologi		Cairan Yang Keluar		
[ ] Ya, Tanggal	[V] Tidak	Darah	5.00	cc
Jenis Jaringan Yang Dikirim :		Urine	0.00	cc
Label Pasien Sudah Ditempel : [ ] Sudah	[V] Belum	Dll	0	cc

INSTRUKSI PASCA BEDAH

1. Observasi : -
2. Cairan Parenteral (IVFD) : - RL 20 gtt/menit
3. Obat - Obatan : - Ceftriaxone 1gr/12 jam
- Ketorolac 30mg/8 jam
- Ranitidine 50mg/12 jam
4. Makan/ Minum (Oral) : - Diet sonde ekstra protein
5. Instruksi Khusus : - Miring kanan dan kiri tiap 2 jam
- Matras decubitus

Operator Bedah

dr. Darwin Firmansyah Siregar, Sp.B

M - 23 /Rev01/2017

15. Kasus 15

Jenis Kelamin : Perempuan

Alasan Pasien Di Rawat : Pucat, Lemas, BAK keruh seperti susu, mual

Anamnese : Muka pucat terlihat dalam 1 minggu, disertai lemas dan pasien tidak mau makan selama 1 bulan. BAK keruh seperti susu sejak hari ini saat dipasang kateter. Demam naik turun, BAB atau muntah hitam (-), batuk darah (-), mual (+), muntah (-), luka kecil di punggung (+), kaki bengkak (-). Riwayat penyakit: DM Type II + Hyponatremi + TB Paru.

Pemeriksaan Fisik : Sensorium : Apatis, TD : 130/80 mmHg, Nadi : 110 x/i, Nafas : 22 x/i, Suhu : 36.8 *C, Anemis (+).
Thorax -> Simetris, Ronchi (+/+), Wheezing (+/-)
Abdomen -> Supel, Peristaltik (+) N, HLR ttb, Decubitus (+)
Ekstremitas Superior -> Kekuatan otot 4/4
Genitalia & Anus -> Kateter dipasang, urine coklat, volume 600 ml
Ekstremitas Inferior -> Kekuatan otot 4/4

Pemeriksaan Penunjang :
Tgl. 09/01/2022 HB : 8.0 g/dl, Leukosit : 8.6/uL. Natrium : 124 mmol/L. KGD Ad : 207 Mg/ dl.

THORAX (AP)
Kesimpulan -> Pneumonia.

USG KIDNEY & BLADDER
Tgl. 12/01/2023 Kesimpulan -> Proses kronis parenchym kedua ginjal (GGK). Effusi pleura dextra.

Diagnosa Masuk : Anemia + Hyponatremi + DM Type II + Decubitus

Pengobatan dan Tindakan : - Pengobatan => ACETYLCYTEIN 200 MG TAB; ALBUMAN 20% 100 ML FLS; AMBROXOL 30 MG TAB; ASFILET / NOSPIRINAL TAB; CEFTRIAXONE 1 GR IN3; CHANNA 500 MG CAPS; CITICOLIN 125 MG IN3; CITICOLINE 250 MG IN2; COMBIVENT NEBUL IN1 / VELUTIN PLUS; DEXAMETASON 5 MG/ML IN3; LEVOFLOXACIN 500 ML INF; MECOBALAMIN 500 IN3; NACL 3% INF; NORAGES 2 ML IN3; NORFION (NOREPINEPRIN) INJEK; OMEPRAZOLE 40 MG IN1; PULMICORT NEBUL/ BUDESMA; RANETIDIN 25 MG/ML IN2; REBAMIPIDE 100 MG TAB; VELUTIN PLUS; VENTOLIN 2,5MG NEB (VENTASAL).

- Tindakan => Transfusi PRC, Nebulizer

RM - 13/Revisi04/2019 Halaman 1/2

Jenis Kelamin : Perempuan

Alasan Pasien Di Rawat : Pucat, Lemas, BAK keruh seperti susu, mual

Perkembangan selama dirawat : - Pasien masuk RS tgl. 09/01/2023 tiba di R. ICU at. 02:20 WIB (tgl. 10/01/2023) dgn K/U kesadaran menurun, tampak lemah, kesadaran blm stabil, sesak nafas (+), decubitus (+), TD: 136/70 mmHg, HR: 110 x/i, RR: 25 x/i, T: 37 *C, SPO2: 98%. Pasien rawatan dr. Sp.PD. A/u Transfusi PRC 4 bag (2 bag/H), Omeprazole 1 Vial (24 jam), koreksi NACL 3% 1 ½ Fls, konsul rawat bersama dgn dr. Sp.B.
- Tgl. 11/01/2023 Penurunan kesadaran (+), tampak lemah, sesak nafas (+), tampak anemis (+), TD: 115/75 mmHg, HR: 110 x/i, RR: 23 x/i, T: 36 *C, SPO2: 96% dgn O2 N. Canul 3 lpm.
- Tgl. 12/01/2023 Tampak lemah, kesadaran blm stabil, sesak nafas (+), anemis (+), batuk (+), ronchi (+), TD: 130/65 mmHg, HR: 121 x/i, RR: 24 x/i, T: 37 *C, SPO2: 95%. Cek Albumin: 1.8 g/dl, HBABC Buruk: 10.2. A/u Substitusi Albumin 20% (100 cc) Fls -> 20 gtt/i, Channa 3x2 Caps, konsul rawat bersama dgn dr. Sp.P -> Ceftriaxone 1 gr/12 jam, Ambroxol Tab 3x1, Velutine/8 jam.
- Tgl. 13/01/2023 Tampak lemah, sesak nafas (+), ronchi (+), TD: 115/72 mmHg, HR: 79 x/i, RR: 24 x/i, T: 37 *C, SPO2: 98%. A/u pindah ruangan.

RAWATAN DI RUANGAN SAKURA
- Tgl. 13/01/2023 Pasien transfer dari R. ICU, tiba di R. Sakura at. 21:00 WIB dgn kesadaran membaik, tampak lemah, decubitus (+), TD: 105/70 mmHg, HR: 90 x/i, RR: 24 x/i, T: 37.5 *C.
- Tgl. 14/01/2023 Sesak nafas, penurunan kesadaran (+), demam (+), TD: 89/70 mmHg, HR: 113 x/i, RR: 35 x/i, SPO2: 70% on sungkup, ronchi (+/+), akral dingin (+/+), CRT > 2. A/u Inj. Noradgin 1 Amp (elektra) K/P, Inj. Dexametason 1 Amp/8 jam, Neb. Ventolin/8 jam, Pulmicort/12 jam, rawat ICU, start Vascon dosis awal. At. 02:20 WIB TD: 75/52 mmHg.

RAWATAN DI RUANGAN ICU
- Tgl. 14/01/2023 Tampak lemah, sesak nafas (+), TD: 126/71 mmHg (support Vasopressor), HR: 95 x/i, RR: 30 x/i, T: 37 *C, SPO2: 98% dgn O2 NRM 10 l/i.
- Tgl. 15/01/2023 Tampak lemah, penurunan kesadaran (+), sesak nafas (+) support dgn O2 NRM 15 l/i, TD: 120/70 mmHg, HR: 101 x/i, RR: 30 x/i, T: 37 *C, SPO2: 98%.
- Tgl. 16/01/2023 Tampak lemah, sesak nafas (+), demam (+), penurunan kesadaran (+), HR: 142 x/i, RR: 30 x/i, T: 38.1 *C, SPO2: 97%. A/u Konsul rawat bersama dgn dr. Sp.S -> Inj. Citicolin 250 mg/12 jam, Inj. Mecobalamin 1 Amp/12 jam, Head CT Scan.
- Tgl. 17/01/2023 Tampak lemah, tampak blm sadar penuh, ronchi (+), TD: 120/81 mmHg, HR: 120 x/i, RR: 24 x/i, T: 37.6 *C, SPO2: 98%, KGD: 260 Mg/dl. A/u Inj. Levemir 1x10 unit, Acetylcystein 3x1, Aspilet 1x80 mg. At. 23:30 WIB Pasien arrest, nadi tidak teraba, SP tidak terdengar -> RJP 5 siklus -> Inj. Epinephrin -> respon (-), pupil dilatasi maximal, refleks cahaya (-/-). At. 23:40 WIB Pasien dinyatakan meninggal dunia.

Diagnosa Akhir : Cerebral Infark + Hemiparese + DM Type 2 + Pneumonia + Hypoalbumin + Anemia + Decubitus

Kondisi Pasien dan Obat-Obatan Yang di Bawa Saat Pasien Pulang : Meninggal Dunia

Instruksi Tindak Lanjut : Tidak Ada

Edukasi : -

Medan, 17/01/2023
DPJP

dr. Lili Syarifah, Sp.Pd

Pasien/ Keluarga

ata Klinis : ENSOPALOPATY SEKUNDER

RADIOLOGI REPORT

USG KIDNEY & BLADDER

Keterangan : Ginjal R-L : Ukuran kedua ginjal mengecil (kanan +/- 7,48 x 3,51 cm dan kiri +/- 7,79 x 4,24 cm),outline irreguler,echo parenchym meningkat,tidak tampak tanda - tanda bendungan pada kedua PCS dan ureter, tidak tampak batu didalamnya. Tampak effusi pleura dextra. Blass : Sulit di evaluasi (tidak terisi).

Kesimpulan : Proses kronis parenchym kedua ginjal (GGK).
Effusi pleura dextra.

Salam Sejawat

dr. Robert Sinurat, Sp.Rad

RADIOLOGI REPORT

CT HEAD SCAN

Keterangan : NCCT : Telah dilakukan Ct Head non kontras potongan axial ketebalan 5.0 mm & 1.5 mm :
Infratentorial,ventricle IV dan cerebellum serta pons normal
Tampak lesi hypodens berbats tegas pada insular dan parietal kiri serta capsula interna disertai lesi hypodens sekitarnya.I
Sulcy gyri corticalis dan fisura sylvii serta system vebtricle tampak melebar.Tidak tampak mid line shift.Tidak tampak fracture tulang calvaria.

Kesimpulan : Infrack cerebri cronis disertai tanda - tanda atrofi cerebri dan hydrocephalus.

Salam Sejawat

dr. Robert Sinurat, Sp.Rad

16. Kasus 16

Jenis Kelamin		Laki - Laki
Keluhan Pasien Di Rawat	:	Nyeri luka bekas operasi jari jempol kaki kanan menghitam (+)
Anamnesa	:	Os rujukan poli sp.ot, nyeri luka bekas operasi jari jempol kaki kanan menghitam (+), pasca operasi orif kurang lebih 3 minggu yang lalu, riwayat penyakit pasca operasi orif a/i open fraktur.
Pemeriksaan Fisik	:	Sensorium : compos mentis, TD : 120/80 mmHg, Nadi : 89 x/i, Nafas : 20 x/i, Suhu : 36.6 C, BB : 86 kg, Kepala dan Leher : pupil isokor (+/+), Abdomen : soepel (+), peristaltik (+), Ekstremitas Superior : akral hangat (+/+), Ekstremitas Inferior : akral hangat (+/+), D; post.orif digiti 1, nyeri (+), nikrotik (+), Skala nyeri : 5.
Pemeriksaan Penunjang	:	Tgl 17/09/2023 - Darah Lengkap -> Hemoglobin : 12.5 g/dl, Jumlah Trombosit : 35.2 %, Eritrosit : 4.19 Juta/mm3, Glukosa Ad Random : 167 Mg/dl, Natrium : 131 mmoL/L, Kalium : 3.5 mmoL/L. - THORAX (PA) Kesimpulan : Pneumonia.
Diagnosa Masuk	:	Nikrotik Digiti 1 Pedis Dextra Pasca Operasi Orif
Pengobatan dan Tindakan	:	- Terapi : RINGER LACTAT 500 MG INF; RANITIDIN 25 MG/ML IN3; KETOROLAC 30 MG IN3. - Tindakan : Debridement, Necrotomy (tgl 18/09/2023)
Perkembangan selama dirawat	:	- tgl 17/09/2023 -> pasien baru dari igd dengan keluhan nyeri luka bekas operasi jari jempol kaki kanan menghitam (+), skala nyeri : 3, TD : 120/80 mmHg, HR : 80 x/i, RR : 20 x/i, T : 36.7 C, r/debridemen tgl 18/09/2023 - tgl 18/09/2023 -> nyeri pada luka post operasi dijari jempol kaki sebelah kanan (+), skala nyeri : 3, TD : 124/81 mmHg, HR : 72 x/i, RR : 20 x/i, T : 36.5 C - tgl 19/09/2023 -> nyeri post operasi pada jemol kaki sebelah kanan (+), skala nyeri : 2, TD : 135/94 mmHg, HR : 68 x/i, RR : 20 x/i, T : 36 C - tgl 20/09/2023 -> nyeri post operasi di jari jempol kaki kanan (-), skala nyeri : 1, TD : 130/90 mmHg, HR : 80 x/i, RR : 20 x/i, T : 36.5 C, anjur dari dr sp.ot -> cefixime 2x200 mg, cal-95 3x1, chana 3x1, ibuprofen 3x400 mg.
Diagnosa Akhir	:	Necrotomy Digiti I Pedis (S)
Kondisi Pasien dan Obat-Obatan Yang di Bawa Saat Pasien Pulang	:	Pbj dengan membaik Obat pulang-> CAL-95 TAB; CEFIXIME 200 MG CAP; CHANNA 500 MG CAPS; IBUPROFEN 400 MG TAB.
Instruksi Tindak Lanjut	:	Kontrol ulang Poliklinik Bedah Orthopedi tgl 26/09/2023
Edukasi	:	Anjuran yang diberikan untuk pasien - istirahat yang cukup - makan makanan yang bergizi - minum obat secara rutin - kontrol ulang sesuai jadwal

Tgl. Periksa
Tgl Lahir : 21/01/1986 00:00:00

JENIS PEMERIKSAAN	HASIL	UNIT/ SATUAN	ANGKA NORMAL	METODE
HEMATOLOGI				
Darah Lengkap				
Hemoglobin	12.5	g/dl	P: 13-18 W:12-16	Cangglh
Leukosit	5.6	10 *3/ uL	4 - 11	
Jumlah Trombosit	314.000	/ mm3	140.000 - 450.000	
Hematokrit	35.2	%	P: 42 - 56 W:36-47	
Eritrosit	4.19	Juta / mm3	P:4.50 - 4.60 W: 4,10-5,10	
MCV	84	um3	81 - 99	
MCH	29.9	Pgr	27,0 - 31,0	
MCHC	35.6	g/ dl	32,0 - 36,0	
RDW	12.4	%	11,5 - 15.0	
PDW	9.7	%	10,0 - 18,0	
MPV	7.6	um3	6,5 - 11,0	
PCT	0.200	%	0,100 - 0,500	
Hitung Jenis Leukosit				
Eosinofil	2.1	%	1 - 3	
Basofil	0	%	0 - 1	
Netrofil (abs)	2.8	10 *3 / uL	1,56 - 6,13	
Neutrofil	49.6	%	50 - 70	
Limfosit	43.3	%	20 - 40	
Monosit	5.0	%	2 - 8	
Limfosit (abs)	2.4	10 *3 / uL	1,8 - 3,74	
Masa Pendarahan	4'	Menit	2' - 6'	
Masa Pembekuan	8'	Menit	6' - 12'	Sederhana
TEST GULA DARAH				
Glukosa Ad Random	167	Mg/ dl	<200	
ELEKTROLIT				
Elektrolit Lengkap				
Natrium	131	mmoL/ L	135 - 150	
Kalium	3.5	mmoL/ L	3.6 - 5.5	ISE
Chlorida	99	mmoL/ L	96 - 108	

nterpretasi Klinik : Hiponatremia + hipokalemia

MEDAN, 17/09/2023

MEDAN, 17/09/2023
Kepada Yth.
dr. Elihar Dedi Saputra Harianja
Di Tempat

rsama ini kami sampaikan hasil pemeriksaan Radiologi a/n :

rf. No.	:	7228.09.23.RAD
ma	:	PADIAN ADI SALAMAT SIREGAR
Medical	:	00296243
ggal Lahir	:	21/01/1986
a Klinis	:	Dislokasi Hip Joint

RADIOLOGI REPORT

THORAX (PA)

rangan	:	Cor : Ukuran normal Sinus dan diafragma normal Trachea tampak simetris Paru : Tampak infiltrat pada kedua parahiler. Tidak tampak effusi pleura. Corakan broncho vasculer bertambah
impulan	:	Pneumonia.

17. Kasus 17

RINGKASAN PASIEN KELUAR (DISCHARGE SUMMARY)

Tanggal Masuk	11/04/2024 / 09:00:00 WIB
Tanggal Keluar	15/04/2024 / 18:00:00 WIB
Ruangan/Kelas	Ruang Rawat Sakura / Kelas III
Keluhan Pasien Di Rawat Rumahsakit	Bengkak di kaki kanan, tampak peradangan dan kemerahan, riwayat demam Keluhan Bengkak di kaki kanan dialami lebih 3 hari, tampak peradangan dan kemerahan, teraba panas, riwayat demam(+), batuk(-), sesak nafas(-), BAB dan BAK normal.
Pemeriksaan Fisik	Suhu : 37 °C Tinggi Badan : - Cm Nadi : 80 x/i Tekanan Darah : 110/80 mmHg, Berat Badan : 70 Kg, Respirasi : 20 x/i GCS (E,V,M) : 15, Kesadaran : CM - Abdomen : Scepel peristaltik(+) - Ekstremitas Superior : Akral hangat(+) - Ekstremitas Inferior : Akral hangat(+), oedem(+)
Pemeriksaan Penunjang	Tgl. 11/04/2024 : - THORAX (AP) Kesimpulan : TB Paru - Leukosit : 18.0 /uL. Natrium : 129 mmol/L.
Diagnosa Masuk	Susp Selulitis pedis dextra
Pengobatan dan Tindakan	Pengobatan : CEFTRIAXONE 1 GR INJ, KETOROLAC 30 MG INJ, METRONIDAZOLE 100 CC INF, RANITIDIN 25 MG/ML INJ, RINGER LACTAT 500 MG INF, TRAMADOL 100 MG/2ML INJ, - TINDAKAN ; DEBRIDEMENT
Perkembangan selama Rawat	Tgl. 11/04/2024 Bengkak di kaki kanan(+), tampak peradangan dan kemerahan(+), demam(-), nyeri(+). TD : 103/71mmHg, HR : 87x/i, RR : 20x/i, Temp : 36.2°C. Tgl. 13/04/2024 Bengkak di kaki kanan(+), tampak peradangan dan kemerahan, teraba panas, nyeri(+). TD : 101/80mmHg, HR : 93x/i, RR : 20x/i, Temp : 36°C, Skala nyeri 3. Tgl. 14/04/2024 Nyeri post op(+), TD : 129/80mmHg, HR : 86x/i, RR : 20x/i, Temp : 36°C, Skala nyeri 4. Tgl. 15/04/2024 Nyeri post op ber(-), lemas(-), TD : 117/62mmHg, HR : 78x/i, RR : 20x/i, Temp : 36.1°C. Pasien boleh PBJ.
Diagnosa Akhir	Ecthyrna gangrenosum o/t (R) pedis
Obat Pasien Pulang	PBJ membaik : CEFADROKSIL 500 MG CAP, METRONIDAZOLE 500 MG TAB, PARACETAMOL TAB, RANITIDIN 150 MG TAB
Instruksi Tindak Lanjut	Kontrol Ke Poliklinik Spesialis Bedah Tgl : 22/04/2024
Diet	- Makan makanan yang bergizi - Banyak istirahat - Hindari sitrus - Konsumsi obat sesuai aturan dokter - Kontrol sesuai jadwwal

Medan, 15/04/2024 / 18:00:00 WIB

DPJP — dr. Danni Fauza, Sp.B (Nama & Tanda Tangan)

Pasien / Keluarga — Yohanes. H.S (Nama & Tanda Tangan)

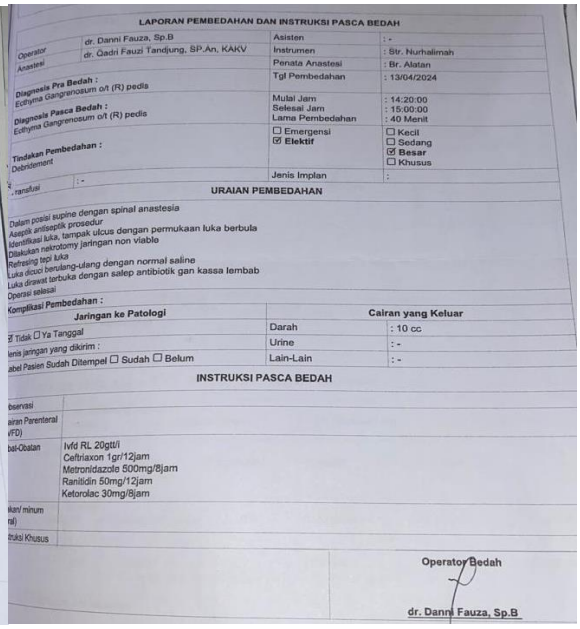

LAPORAN PEMBEDAHAN DAN INSTRUKSI PASCA BEDAH

Operator	dr. Danni Fauza, Sp.B	Asisten	: -
Anastesi	dr. Qadri Fauzi Tandjung, SP.An, KAKV	Instrumen	: Str. Nurhalimah
		Penata Anastesi	: Br. Alatan
		Tgl Pembedahan	: 13/04/2024
Diagnosis Pra Bedah : Ecthyrna Gangrenosum o/t (R) pedis		Mulai Jam	: 14:20:00
Diagnosis Pasca Bedah : Ecthyrna Gangrenosum o/t (R) pedis		Selesai Jam	: 15:00:00
		Lama Pembedahan	: 40 Menit
Tindakan Pembedahan : Debridement		☐ Emergensi ☑ Elektif	☐ Kecil ☐ Sedang ☑ Besar ☐ Khusus
Transfusi	: -	Jenis Implan	:

URAIAN PEMBEDAHAN

Dalam posisi supine dengan spinal anastesia
Aseptik antiseptik prosedur
Identifikasi luka, tampak ulcus dengan permukaan luka berbula
Dilakukan nekrotomy jaringan non viable
Refresing tepi luka
Luka dicuci berulang-ulang dengan normal saline
Luka dirawat terbuka dengan salep antibiotik gan kassa lembab
Operasi selesai

Komplikasi Pembedahan :

Jaringan ke Patologi	Cairan yang Keluar	
Ref Tidak ☐ Ya Tanggal	Darah	: 10 cc
Jenis jaringan yang dikirim :	Urine	: -
Label Pasien Sudah Ditempel ☐ Sudah ☐ Belum	Lain-Lain	: -

INSTRUKSI PASCA BEDAH

Observasi	
Cairan Parenteral (IVFD)	
Obat-Obatan	Ivfd RL 20gtt/i Ceftriaxon 1gr/12jam Metronidazole 500mg/8jam Ranitidin 50mg/12jam Ketorolac 30mg/8jam
Makan/ minum (oral)	
Instruksi Khusus	

Operator Bedah — dr. Danni Fauza, Sp.B

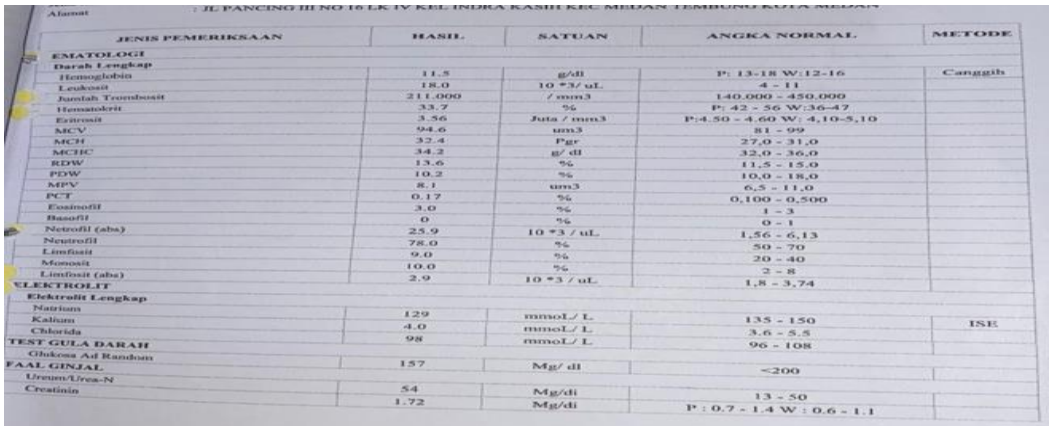

Alamat : JL PANCING III NO 16 LK IV KEL INDRA KASIH KEC MEDAN TEMBUNG KOTA MEDAN

JENIS PEMERIKSAAN	HASIL	SATUAN	ANGKA NORMAL	METODE
HEMATOLOGI				
Darah Lengkap				
Hemoglobin	11.5	g/dl	P: 13-18 W:12-16	Cangggih
Leukosit	18.0	10 *3/ uL	4 - 11	
Jumlah Trombosit	211.000	/ mm3	140.000 - 450.000	
Hematokrit	33.7	%	P: 42 - 56 W:36-47	
Eritrosit	3.56	Juta / mm3	P:4.50 - 4.60 W: 4,10-5,10	
MCV	94.6	um3	81 - 99	
MCH	32.4	Pgr	27,0 - 31,0	
MCHC	34.2	g/ dl	32,0 - 36,0	
RDW	13.6	%	11,5 - 15,0	
PDW	10.2	%	10,0 - 18,0	
MPV	8.1	um3	6,5 - 11,0	
PCT	0.17	%	0,100 - 0,500	
Eosinofil	3.0	%	1 - 3	
Basofil	0	%	0 - 1	
Netrofil (abs)	25.9	10 *3 / uL	1,56 - 6,13	
Neutrofil	78.0	%	50 - 70	
Limfosit	9.0	%	20 - 40	
Monosit	10.0	%	2 - 8	
Limfosit (abs)	2.9	10 *3 / uL	1,8 - 3,74	
ELEKTROLIT				
Elektrolit Lengkap				
Natrium	129	mmoL/ L	135 - 150	ISE
Kalium	4.0	mmoL/ L	3.6 - 5.5	
Chlorida	98	mmoL/ L	96 - 108	
TEST GULA DARAH				
Glukosa Ad Random	157	Mg/ dl	<200	
FAAL GINJAL				
Urum/Urea-N	54	Mg/dl	13 - 50	
Creatinin	1.72	Mg/dl	P : 0.7 - 1.4 W : 0.6 - 1.1	

18. Kasus 18



RUMAH SAKIT UMUM IMELDA PEKERJA INDONESIA
BAGIAN RADIOLOGI
Jl. Bilal No. 24 P. Brayan Darat I Medan 20239
Telp (061) 6610072-6631380 Fax (061)6618457

MEDAN, 31/03/2023
Kepada Yth.
dr. Silvana, Sp.S
Di Tempat

Bersama ini kami sampaikan hasil pemeriksaan Radiologi a/n :

Reff. No. : 0480.S.23.1
Nama : MUHAMMAD PRIKI
No. Medical : 00291002
Tanggal Lahir : 08/05/1995
Data Klinis : SUSP SPONDYLITIS TB

RADIOLOGI REPORT

CT THORACAL

Keterangan : NCCT : Telah dilakukan Ct Scan Vertebre Thoracal Spine 3D, Non Kontras potongan axial dengan ketebalan 3.0 dan 1.0 mm di peroleh hasil sbb :
Tampak proses lytic dan sclerotic disertai fracture patologis berupa compresi fracture setentang vertebre TH 5 - TH 10 disertai penyempitan discus dan foramen Intervertebralis. Ligamentum flavum dan epidural fat normal. Tidak tampak pembesaran KGB.

Kesimpulan : Proses Spondylitis dengan tanda - tanda canalis stenosis disertai tanda - tanda fracture patologis dan compresi fracture setentang vertebre TH 5 - TH 10.

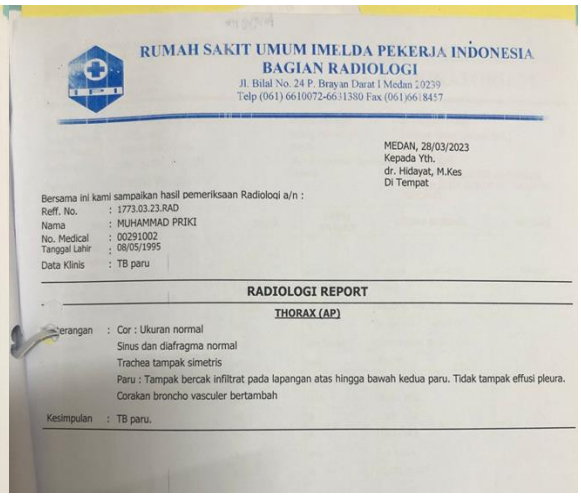

RUMAH SAKIT UMUM IMELDA PEKERJA INDONESIA
BAGIAN RADIOLOGI
Jl. Bilal No. 24 P. Brayan Darat I Medan 20239
Telp (061) 6610072-6631380 Fax (061)6618457

MEDAN, 28/03/2023
Kepada Yth.
dr. Hidayat, M.Kes
Di Tempat

Bersama ini kami sampaikan hasil pemeriksaan Radiologi a/n :

Reff. No. : 1773.03.23.RAD
Nama : MUHAMMAD PRIKI
No. Medical : 00291002
Tanggal Lahir : 08/05/1995
Data Klinis : TB paru

RADIOLOGI REPORT

THORAX (AP)

Keterangan : Cor : Ukuran normal
Sinus dan diafragma normal
Trachea tampak simetris
Paru : Tampak bercak infiltrat pada lapangan atas hingga bawah kedua paru. Tidak tampak effusi pleura.
Corakan broncho vasculer bertambah

Kesimpulan : TB paru.

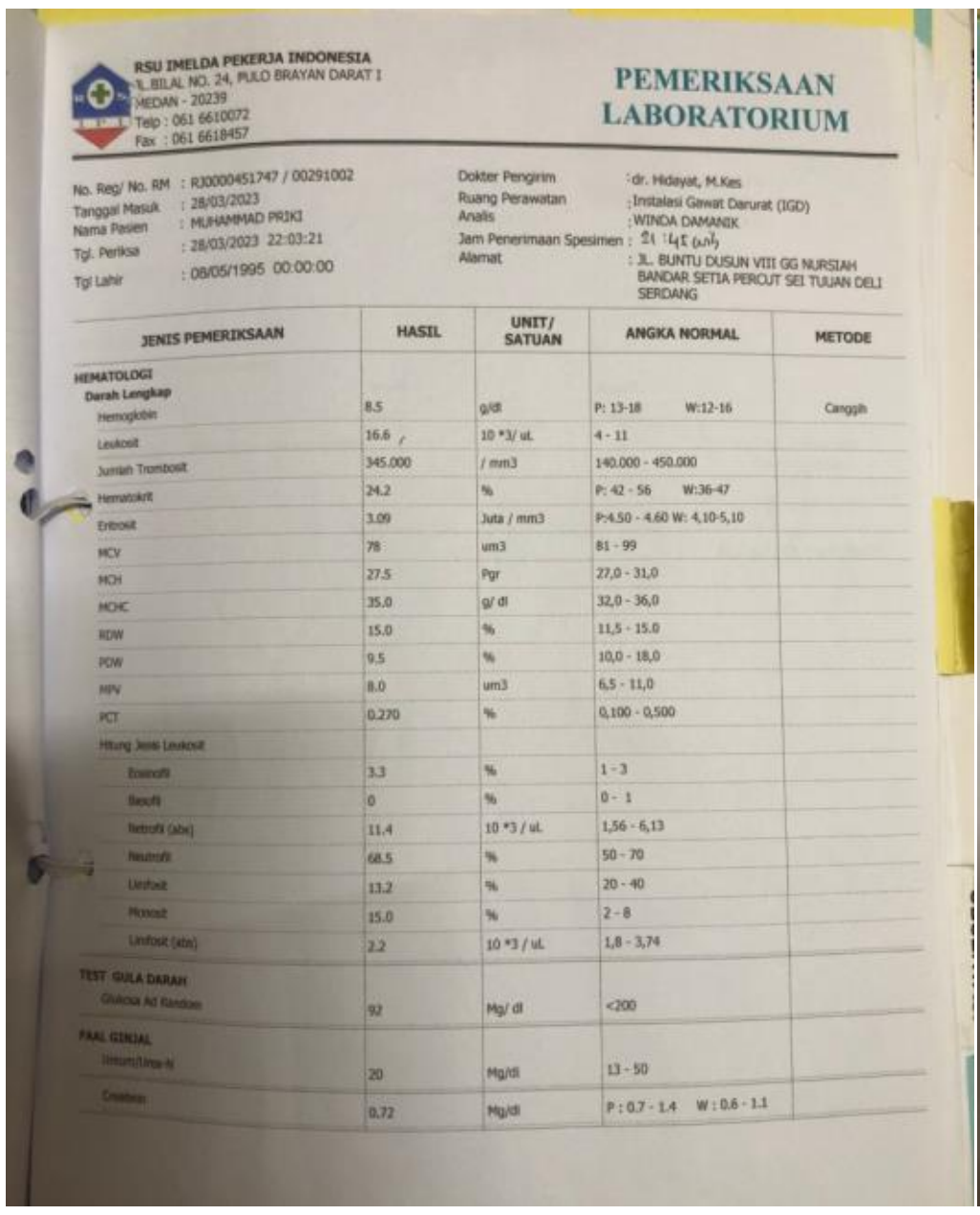

RSU IMELDA PEKERJA INDONESIA
JL. BILAL NO. 24, PULO BRAYAN DARAT I
MEDAN - 20239
Telp : 061 6610072
Fax : 061 6618457

PEMERIKSAAN LABORATORIUM

No. Reg/ No. RM : RJ0000451747 / 00291002
Tanggal Masuk : 28/03/2023
Nama Pasien : MUHAMMAD PRIKI
Tgl. Periksa : 28/03/2023 22:03:21
Tgl Lahir : 08/05/1995 00:00:00
Dokter Pengirim : dr. Hidayat, M.Kes
Ruang Perawatan : Instalasi Gawat Darurat (IGD)
Analis : WINDA DAMANIK
Jam Penerimaan Spesimen : 21 : 45 wib
Alamat : JL. BUNTU DUSUN VIII GG NURSIAH BANDAR SETIA PERCUT SEI TUUAN DELI SERDANG

JENIS PEMERIKSAAN	HASIL	UNIT/ SATUAN	ANGKA NORMAL	METODE
HEMATOLOGI				
Darah Lengkap				
Hemoglobin	8.5	g/dl	P: 13-18 W:12-16	Canggih
Leukosit	16.6	10 *3/ uL	4 - 11	
Jumlah Trombosit	345.000	/ mm3	140.000 - 450.000	
Hematokrit	24.2	%	P: 42 - 56 W:36-47	
Eritrosit	3.09	Juta / mm3	P:4.50 - 4.60 W: 4,10-5,10	
MCV	78	um3	81 - 99	
MCH	27.5	Pgr	27,0 - 31,0	
MCHC	35.0	g/ dl	32,0 - 36,0	
RDW	15.0	%	11,5 - 15.0	
PDW	9.5	%	10,0 - 18,0	
MPV	8.0	um3	6,5 - 11,0	
PCT	0.270	%	0,100 - 0,500	
Hitung Jenis Leukosit				
Eosinofil	3.3	%	1 - 3	
Basofil	0	%	0 - 1	
Netrofil (abs)	11.4	10 *3 / uL	1,56 - 6,13	
Neutrofil	68.5	%	50 - 70	
Limfosit	13.2	%	20 - 40	
Monosit	15.0	%	2 - 8	
Limfosit (abs)	2.2	10 *3 / uL	1,8 - 3,74	
TEST GULA DARAH				
Glukosa Ad Random	92	Mg/ dl	<200	
FAAL GINJAL				
Ureum/Urea-N	20	Mg/dl	13 - 50	
Creatinin	0.72	Mg/dl	P : 0.7 - 1.4 W : 0.6 - 1.1	

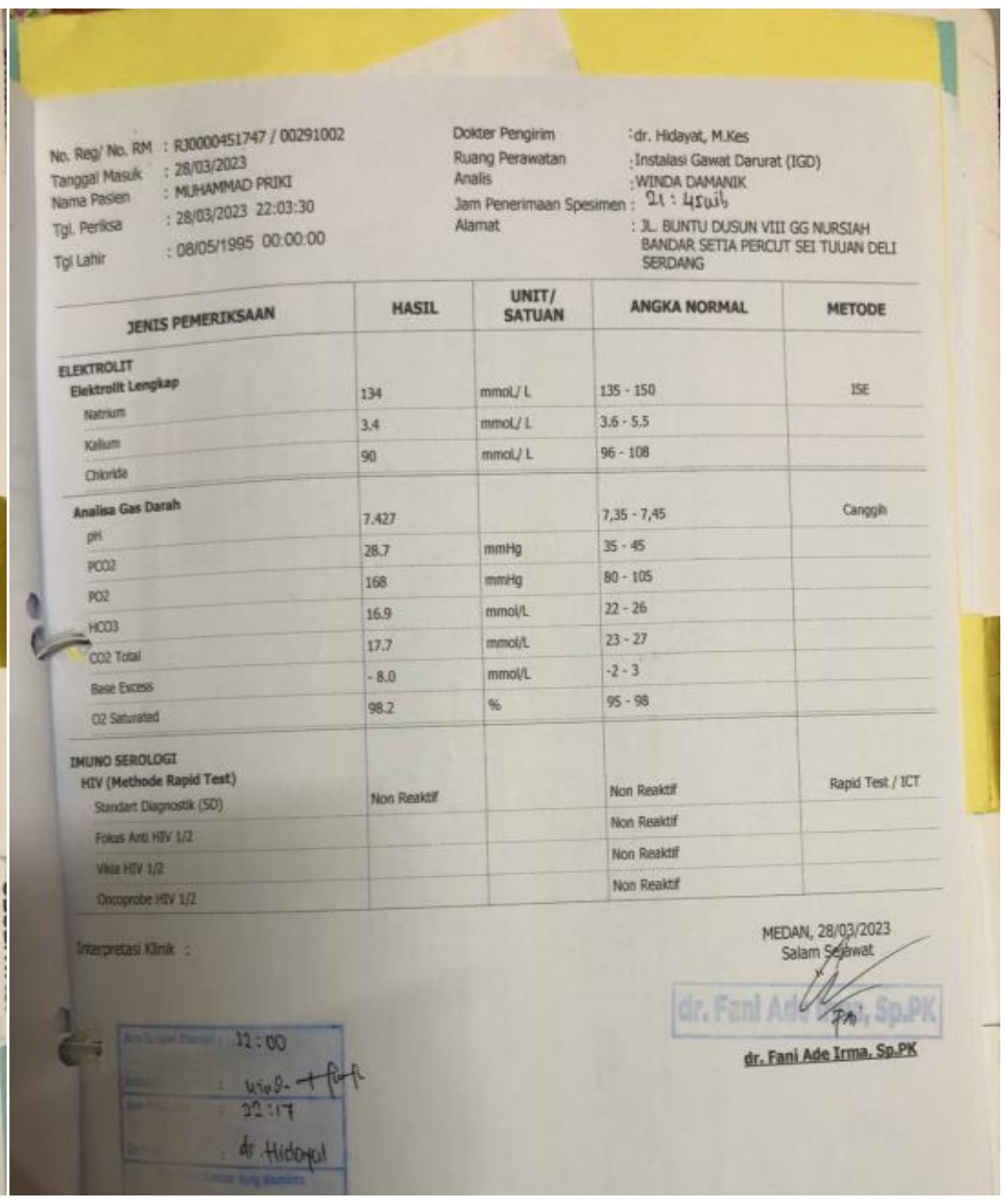

No. Reg/ No. RM : RJ0000451747 / 00291002
Tanggal Masuk : 28/03/2023
Nama Pasien : MUHAMMAD PRIKI
Tgl. Periksa : 28/03/2023 22:03:30
Tgl Lahir : 08/05/1995 00:00:00
Dokter Pengirim : dr. Hidayat, M.Kes
Ruang Perawatan : Instalasi Gawat Darurat (IGD)
Analis : WINDA DAMANIK
Jam Penerimaan Spesimen : 21 : 45wib
Alamat : JL. BUNTU DUSUN VIII GG NURSIAH BANDAR SETIA PERCUT SEI TUUAN DELI SERDANG

JENIS PEMERIKSAAN	HASIL	UNIT/ SATUAN	ANGKA NORMAL	METODE
ELEKTROLIT				
Elektrolit Lengkap				
Natrium	134	mmol/ L	135 - 150	ISE
Kalium	3.4	mmol/ L	3.6 - 5.5	
Chlorida	90	mmol/ L	96 - 108	
Analisa Gas Darah				
pH	7.427		7,35 - 7,45	Canggih
PCO2	28.7	mmHg	35 - 45	
PO2	168	mmHg	80 - 105	
HCO3	16.9	mmol/L	22 - 26	
CO2 Total	17.7	mmol/L	23 - 27	
Base Excess	- 8.0	mmol/L	-2 - 3	
O2 Saturated	98.2	%	95 - 98	
IMUNO SEROLOGI				
HIV (Methode Rapid Test)				
Standart Diagnostik (SD)	Non Reaktif		Non Reaktif	Rapid Test / ICT
Fokus Anti HIV 1/2			Non Reaktif	
Vikia HIV 1/2			Non Reaktif	
Oncoprobe HIV 1/2			Non Reaktif	

Interpretasi Klinik :

MEDAN, 28/03/2023
Salam Sejawat

dr. Fani Ade Irma, Sp.PK

22 : 00
44o9- + fufu
22 : 17
dr Hidayat

19. Kasus 19

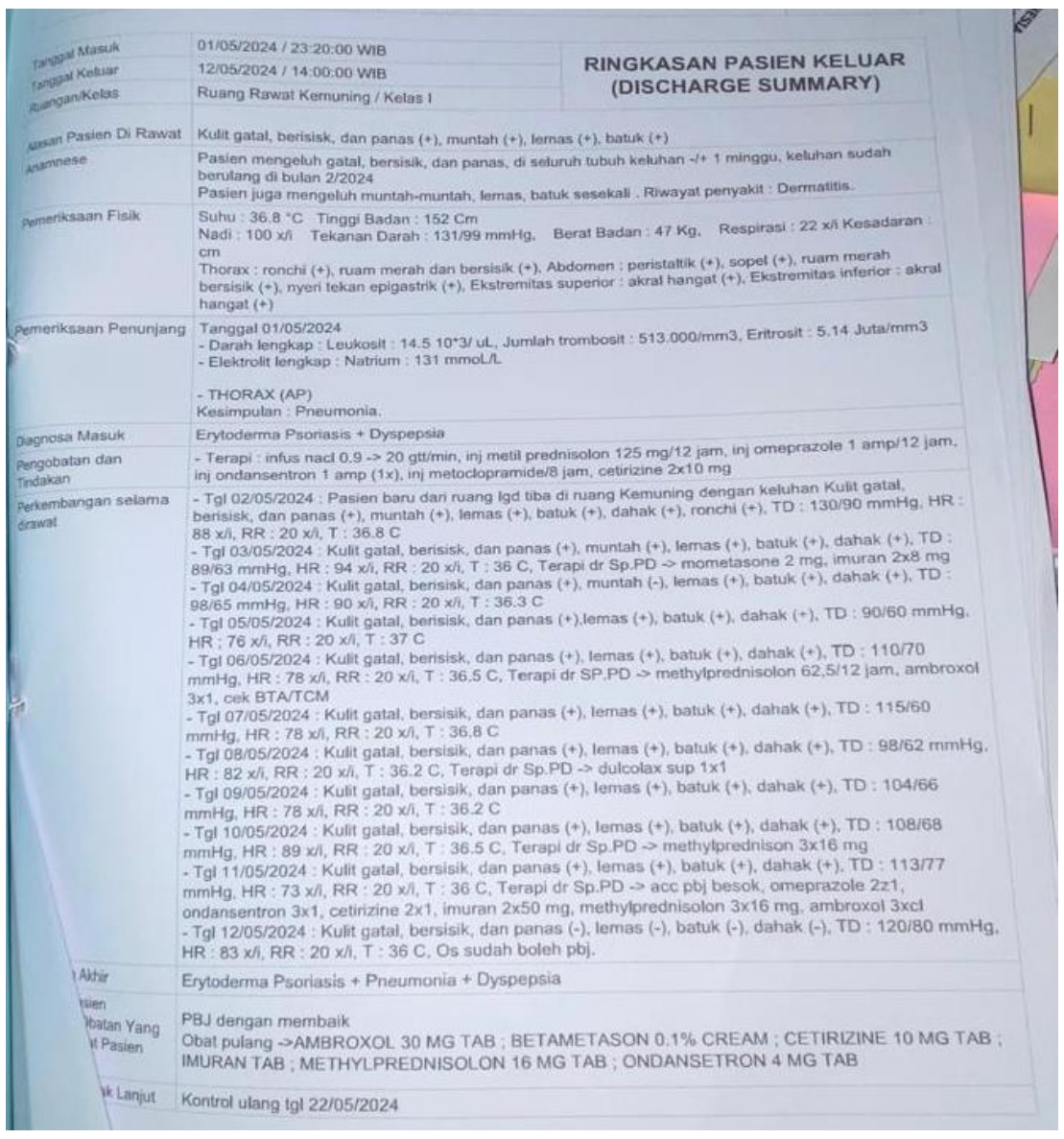

Tanggal Masuk	01/05/2024 / 23:20:00 WIB	RINGKASAN PASIEN KELUAR (DISCHARGE SUMMARY)
Tanggal Keluar	12/05/2024 / 14:00:00 WIB	
Ruangan/Kelas	Ruang Rawat Kemuning / Kelas I	
Alasan Pasien Di Rawat	Kulit gatal, berisisk, dan panas (+), muntah (+), lemas (+), batuk (+)	
Anamnese	Pasien mengeluh gatal, bersisik, dan panas, di seluruh tubuh keluhan -/+ 1 minggu, keluhan sudah berulang di bulan 2/2024 Pasien juga mengeluh muntah-muntah, lemas, batuk sesekali . Riwayat penyakit : Dermatitis.	
Pemeriksaan Fisik	Suhu : 36.8 °C Tinggi Badan : 152 Cm Nadi : 100 x/i Tekanan Darah : 131/99 mmHg. Berat Badan : 47 Kg. Respirasi : 22 x/i Kesadaran : cm Thorax : ronchi (+), ruam merah dan bersisik (+), Abdomen : peristaltik (+), sopel (+), ruam merah bersisik (+), nyeri tekan epigastrik (+), Ekstremitas superior : akral hangat (+), Ekstremitas inferior : akral hangat (+)	
Pemeriksaan Penunjang	Tanggal 01/05/2024 - Darah lengkap : Leukosit : 14.5 10*3/ uL, Jumlah trombosit : 513.000/mm3, Eritrosit : 5.14 Juta/mm3 - Elektrolit lengkap : Natrium : 131 mmoL/L - THORAX (AP) Kesimpulan : Pneumonia.	
Diagnosa Masuk	Erytoderma Psoriasis + Dyspepsia	
Pengobatan dan Tindakan	- Terapi : infus nacl 0.9 -> 20 gtt/min, inj metil prednisolon 125 mg/12 jam, inj omeprazole 1 amp/12 jam, inj ondansentron 1 amp (1x), inj metoclopramide/8 jam, cetirizine 2x10 mg	
Perkembangan selama dirawat	- Tgl 02/05/2024 : Pasien baru dari ruang Igd tiba di ruang Kemuning dengan keluhan Kulit gatal, berisisk, dan panas (+), muntah (+), lemas (+), batuk (+), dahak (+), ronchi (+), TD : 130/90 mmHg, HR : 88 x/i, RR : 20 x/i, T : 36.8 C - Tgl 03/05/2024 : Kulit gatal, berisisk, dan panas (+), muntah (+), lemas (+), batuk (+), dahak (+), TD : 89/63 mmHg, HR : 94 x/i, RR : 20 x/i, T : 36 C, Terapi dr Sp.PD -> mometasone 2 mg, imuran 2x8 mg - Tgl 04/05/2024 : Kulit gatal, berisisk, dan panas (+), muntah (-), lemas (+), batuk (+), dahak (+), TD : 98/65 mmHg, HR : 90 x/i, RR : 20 x/i, T : 36.3 C - Tgl 05/05/2024 : Kulit gatal, berisisk, dan panas (+),lemas (+), batuk (+), dahak (+), TD : 90/60 mmHg, HR ; 76 x/i, RR : 20 x/i, T : 37 C - Tgl 06/05/2024 : Kulit gatal, berisisk, dan panas (+), lemas (+), batuk (+), dahak (+), TD : 110/70 mmHg, HR : 78 x/i, RR : 20 x/i, T : 36.5 C, Terapi dr SP.PD -> methylprednisolon 62,5/12 jam, ambroxol 3x1, cek BTA/TCM - Tgl 07/05/2024 : Kulit gatal, bersisik, dan panas (+), lemas (+), batuk (+), dahak (+), TD : 115/60 mmHg, HR : 78 x/i, RR : 20 x/i, T : 36.8 C - Tgl 08/05/2024 : Kulit gatal, bersisik, dan panas (+), lemas (+), batuk (+), dahak (+), TD : 98/62 mmHg, HR : 82 x/i, RR : 20 x/i, T : 36.2 C, Terapi dr Sp.PD -> dulcolax sup 1x1 - Tgl 09/05/2024 : Kulit gatal, bersisik, dan panas (+), lemas (+), batuk (+), dahak (+), TD : 104/66 mmHg, HR : 78 x/i, RR : 20 x/i, T : 36.2 C - Tgl 10/05/2024 : Kulit gatal, bersisik, dan panas (+), lemas (+), batuk (+), dahak (+), TD : 108/68 mmHg, HR : 89 x/i, RR : 20 x/i, T : 36.5 C, Terapi dr Sp.PD -> methylprednison 3x16 mg - Tgl 11/05/2024 : Kulit gatal, bersisik, dan panas (+), lemas (+), batuk (+), dahak (+), TD : 113/77 mmHg, HR : 73 x/i, RR : 20 x/i, T : 36 C, Terapi dr Sp.PD -> acc pbj besok, omeprazole 2z1, ondansentron 3x1, cetirizine 2x1, imuran 2x50 mg, methylprednisolon 3x16 mg, ambroxol 3xcl - Tgl 12/05/2024 : Kulit gatal, bersisik, dan panas (-), lemas (-), batuk (-), dahak (-), TD : 120/80 mmHg, HR : 83 x/i, RR : 20 x/i, T : 36 C. Os sudah boleh pbj.	
...Akhir	Erytoderma Psoriasis + Pneumonia + Dyspepsia	
...sien ...batan Yang ...t Pasien	PBJ dengan membaik Obat pulang ->AMBROXOL 30 MG TAB ; BETAMETASON 0.1% CREAM ; CETIRIZINE 10 MG TAB ; IMURAN TAB ; METHYLPREDNISOLON 16 MG TAB ; ONDANSETRON 4 MG TAB	
...k Lanjut	Kontrol ulang tgl 22/05/2024	

Jenis Kelamin : Perempuan
Alamat : JLN. SISIMGAMANGARAJA GG JAYA NO 7,MEDAN KOTA
Data Klinis : Lapus

RADIOLOGI REPORT

THORAX (AP)

Keterangan
Cor : Ukuran normal
Sinus dan diafragma normal
Trachea tampak simetris
Paru : Tampak gambaran berupa infiltrat pada kedua parahiler
Tidak tampak effusi pleura
Corakan broncho vasculer bertambah

Kesimpulan
Pneumonia.

Medan, 02/05/2024
Salam Sejawat

dr. Robert Sinurat,Sp.Rad

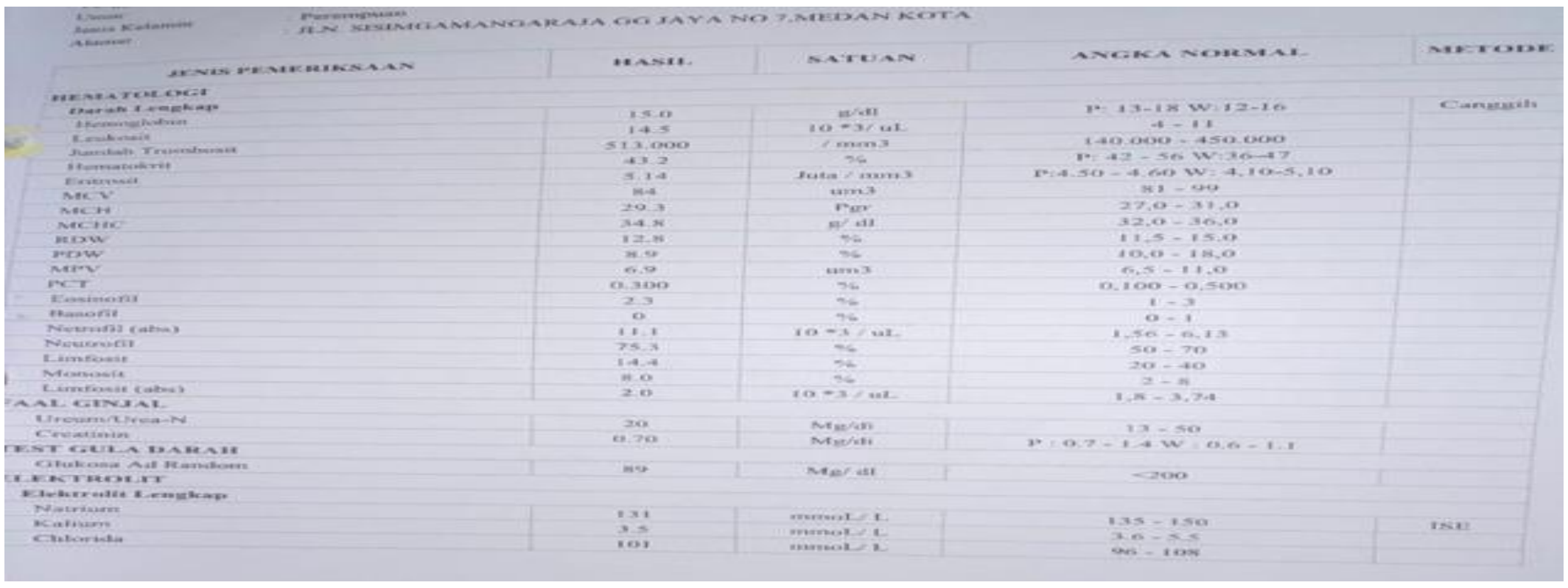

Jenis Kelamin : Perempuan
Alamat : JLN. SISIMGAMANGARAJA GG JAYA NO 7,MEDAN KOTA

JENIS PEMERIKSAAN	HASIL	SATUAN	ANGKA NORMAL	METODE
HEMATOLOGI				
Darah Lengkap				
Hemoglobin	15.0	g/dl	P: 13-18 W:12-16	Canggih
Leukosit	14.5	10 *3/ uL	4 - 11	
Jumlah Trombosit	513.000	/ mm3	140.000 - 450.000	
Hematokrit	43.2	%	P: 42 - 56 W:36-47	
Eritrosit	5.14	Juta / mm3	P:4.50 - 4.60 W: 4,10-5,10	
MCV	84	um3	81 - 99	
MCH	29.3	Pgr	27,0 - 31,0	
MCHC	34.8	g/ dl	32,0 - 36,0	
RDW	12.8	%	11,5 - 15.0	
PDW	8.9	%	10,0 - 18,0	
MPV	6.9	um3	6,5 - 11,0	
PCT	0.300	%	0,100 - 0,500	
Eosinofil	2.3	%	1 - 3	
Basofil	0	%	0 - 1	
Netrofil (abs)	11.1	10 *3 / uL	1,56 - 6,13	
Neutrofil	75.3	%	50 - 70	
Limfosit	14.4	%	20 - 40	
Monosit	8.0	%	2 - 8	
Limfosit (abs)	2.0	10 *3 / uL	1,8 - 3,74	
FAAL GINJAL				
Ureum/Urea-N	20	Mg/dl	13 - 50	
Creatinin	0.70	Mg/dl	P : 0.7 - 1.4 W : 0.6 - 1.1	
TEST GULA DARAH				
Glukosa Ad Random	89	Mg/ dl	<200	
ELEKTROLIT				
Elektrolit Lengkap				
Natrium	131	mmoL/ L	135 - 150	ISE
Kalium	3.5	mmoL/ L	3.6 - 5.5	
Chlorida	101	mmoL/ L	96 - 108	

20. Kasus 20

RINGKASAN PASIEN KELUAR (DISCHARGE SUMMARY)

Tanggal Masuk	02/04/2024 / 18:20:00 WIB
Tanggal Keluar	12/04/2024 / 13:00:00 WIB
Ruangan/Kelas	Ruang Rawat Anggrek / Kelas III
Alasan Pasien Di Rawat Anamnese	Kaki kanan merah bengkak berdenyut (+), makin berat dalam 2 hari ini disertai timbulnya nanah di permukaan luka, bengkak berdenyut hingga os tidak bisa berjalan, demam meriang (+), mual (+) Kaki kanan merah bengkak berdenyut dialami dalam 1 miggu ini, makin berat dalam 2 hari ini disertai timbulnya nanah di permukaan luka, bengkak berdenyut hingga os tidak bisa berjalan dalam 1 miggu ini, Demam meriang (+), mual (+), Riwayat DM tdk terkontrol
Pemeriksaan Fisik	Suhu : 37.8 °C Nadi : 86 x/i Tekanan Darah : 105/64 mmHg, Respirasi : 37.8 x/i Kesadaran : cm Oedem (+) Thorax : simetris Abdomen : soepel, peristaltik (+) HLR ttb.
Pemeriksaan Penunjang	Tgl 02/04/2024 : Darah lengkap : - Hemoglobin : 10.5 g/dl, Leukosit : 10.8 *3/ uL, Jumlah Trombosit : 205.000 / mm3, Hematokrit : 30.5 % - Elektrolit Lengkap : Natrium ;130 mmol/L - Ureum/Urea-N : 90 Mg/di, Creatinin :1.0 Mg/di - THORAX (AP) : Cardiomegali. TB Paru. - CRURIS DEXTRA : Tidak tampak tanda - tanda proses osteomylitis.
Diagnosa Masuk	Sellulitis Dekstra + DM Type II
Pengobatan dan Tindakan	Pengobatan : Ceftriaxone 1 Gr Inj, Dexametason 5 Mg/Ml Inj, Furosemid 10mg/Ml / Roxemid Inj, Ketorolac 30 Mg Inj, Nacl 0,9% 500 Ml Inf, Ranitidin 25 Mg/Ml Inj Tindakan : Echocardiography (tgl 06/04/2024)
Perkembangan selama dirawat	- Tgl 02/04/2024 : Pasien tiba di ruangan Sakura dengan keluhan Kaki kanan merah bengkak berdenyut dialami dalam 1 miggu ini, makin berat dalam 2 hari ini disertai timbulnya nanah di permukaan luka, bengkak berdenyut hingga os tidak bisa berjalan dalam 1 miggu ini, Demam meriang (+), mual (+), TD : 105/64 mmhg, HR : 86 x/i, RR : 20 x/i, T : 37.8 c - Tgl 03/04/2024 : kaki kanan merah (+), bengkak (+), berdenyut (+), tidak bisa berjalan, demam naik turun, mual (+), TD : 95/61 mmhg, HR : 76 x/i, RR : 20 x/i, T : 36.2 c, Hasil HBAIC : 9.2, Terapi dokter Sp.PD-> Novorapid 3x6, konsul ke dokter Sp.KK. - Tgl 04/04/2024 : kaki kanan bengkak (+), merah (+), tidak bisa berjalan (+), berdenyut (+), TD : 120/77 mmhg, HR : 83 x/i, RR : 20 x/i, T : 36.1 c, Hasil Cholestrol : 271 mg/dl, HDL Cholestrol : 60 mg/dl, LDL cholestrol : 173 mg/dl, Triglycerida : 190 mg/dl. - Tgl 05/04/2024 : kaki kanan bengkak (+), merah (+), tidak bisa berjalan (+), TD : 111/64 mmhg, HR : 87 x/i, RR : 20 x/i, T : 36.4 c, Hasi; Albumin-> 3.1g/dl. - Tgl 06/04/2024 : kaki kanan bengkak (+), tidak bisa berjalan (+), TD : 118/75 mmhg, HR : 82 x/i, RR : 20 x/i, T : 36.1 c, Terapi dokter Sp.P-> 4 FDC 1x3, vitamin b6 1x1, cek BTA. RAWATAN RUANGAN ANGGREK - Tgl 06/04/2024 : Pasien pindahan dari ruangan sakura tiba di ruangan Anggrek pukul 17.25 wib, kaki kanan bengkak (+), tidak bisa berjalan (+), TD : 110/70 mmhg, HR : 87 x/i, RR : 21 x/i, T : 36 c, skala nyeri 3. - Tgl 07/04/2024 : kaki kanan bengkak (+), sesak nafas (-), tidak bisa berjalan (+), TD : 110/67 mmhg, HR : 73 x/i, RR : 21 x/i, T : 36.5 c - Tgl 08/04/2024 : sesak nafas (-), batuk (=), ronchi (-), whezing (-), badan lemas (+), kaki kanan bengkak (+), TD : 110/70 mmhg, HR : 80 x/i, RR : 20 x/i, T : 37 c - Tgl 09/04/2024 : sesak nafas (-), kaki kanan bengkak (+), merah, nafsu makan berkurang, batuk (+), TD : 125/78 mmhg, HR : 79 x/i, RR : 22 x/i, T : 36.9 c, Hasil BTA I dan BTA II-> Negatif. - Tgl 10/04/2024 : nafsu makan berkurang, kaki kanan bengkak (+), merah (+), TD : 116/65 mmhg, HR : 88 x/i, RR : 20 x/i, T : 36 c - Tgl 11/04/2024 : sesak nafas (-), badan lemas (+), bengkak pada kedua kaki berkurang, kemerahan berkurang, TD : 100/75 mmhg, HR : 79 x/i, RR : 20 x/i, T : 36.4 c - Tgl 12/04/2024 : sesak nafas (-), kaki kanan bengkak berkurang, kemerahan berkurang, TD : 128/86 mmhg, HR : 86 x/i, RR : 21 x/i, T : 37 c, pasien boleh pbj.
Diagnosa Akhir	Selulitis + DVT + TB Paru + DM Type II + CHF ec HHD

JENIS PEMERIKSAAN	HASIL	SATUAN	ANGKA NORMAL	METODE
HEMATOLOGI				
Darah Lengkap				
Hemoglobin	10.5	g/dl	P: 13-18 W:12-16	Canggih
Leukosit	10.8	10 *3/uL	4 - 11	
Jumlah Trombosit	205.000	/ mm3	140.000 - 450.000	
Hematokrit	30.5	%	P: 42 - 56 W:36-47	
Eritrosit	3.56	Juta / mm3	P:4.50 - 4.60 W: 4,10-5,10	
MCV	85.6	um3	81 - 99	
MCH	29.1	Pgr	27,0 - 31,0	
MCHC	34.0	g/ dl	32,0 - 36,0	
RDW	14.3	%	11,5 - 15,0	
PDW	12.8	%	10,0 - 18,0	
MPV	9.8	um3	6,5 - 11,0	
PCT	0.200	%	0,100 - 0,500	
Eosinofil	2.7	%	1 - 3	
Basofil	0	%	0 - 1	
Netrofil (abs)	5.9	10 *3 / uL	1,56 - 6,13	
Netrofil	53.7	%	50 - 70	
Limfosit	31.6	%	20 - 40	
Monosit	12.0	%	2 - 8	
Limfosit (abs)	3.4	10 *3 / uL	1,8 - 3,74	
Masa Pembekuan	8'30"	Menit	6' - 12'	Sederhana
Masa Pendarahan	4'30"	Menit	2' - 6'	
TEST GULA DARAH				
Glukosa Ad Random	225	Mg/ dl	<200	
ELEKTROLIT				
Elektrolit Lengkap				
Natrium	130	mmoL/ L	135 - 150	ISE
Kalium	3.8	mmoL/ L	3.6 - 5,5	
Chlorida	101	mmoL/ L	96 - 108	
FAAL GINJAL				
Ureum/Urea-N	90	Mg/di	13 - 50	
Creatinin	1.0	Mg/di	P : 0.7 - 1.4 W : 0.6 - 1.1	
IMUNO SEROLOGI				
Standart Diagnostik (SD)	Non Reaktif		Non Reaktif	Rapid Test / ICT
FAAL HATI				
HBs Ag	Negatif		Negatif	Canggih

RADIOLOGI REPORT

THORAX (AP)

Keterangan
Cor: Ukuran membesar (CTR+/-64%)
Sinus dan diafragma normal
Trachea tampak simetris
Paru: Tampak bercak infiltrat pada lapangan kedua paru. Tidak tampak effusi pleura. Corakan broncho vasculer bertambah.

Kesimpulan
Cardiomegali.
TB Paru.

CRURIS DEXTRA

Keterangan
Tidak tampak adanya proses lytic maupun sclerotic pada tulang cruris dextra. Tidak tampak fracture patologis maupun destruksi pada tulang cruris dextra. Celah sendi tampak baik.

Kesimpulan
Tidak tampak tanda - tanda proses osteomylitis.

Medan, 02/04/2024
Salam Sejawat

21. Kasus 21

Jenis Kelamin : Laki - Laki

Alasan Pasien Di Rawat	:	Sesak nafas, Demam (+)
Anamnese	:	Pasien mengeluh sesak nafas 2 hari ini, lemas, mual, demam (+), batuk (-). Pasien susah di ajak komunikasi 1 hari ini. Riwayat pendarahan (-). Riwayat penyakit: Asam Urat.
Pemeriksaan Fisik	:	Sensorium : Apatis, TD : 140/90 mmHg, Nadi : 100 x/i, Nafas : 26 x/i, Suhu : 38.8 °C, Dyspnoe (+), BB : 80 Kg, TB : 170 cm Kepala & Leher -> Konjungtiva Anemis (+), NGT: Coklat Thorax -> Ronchi (+/-) Abdomen -> Peristaltik (+), Sopel (+) Ekstremitas Superior -> Akral hangat Genitalia & Anus -> Urin 1 jam IGD 100 cc Ekstremitas Inferior -> Akral hangat, Ulkus di kaki kiri: pus (+)
Pemeriksaan Penunjang	:	Tgl. 30/04/2023 HB : 7.0 g/dl, Leukosit : 25.6/uL, Trombosit : 510.000/mm3. Ureum/Urea-N : 170 Mg/di, Creatinin : 6.54 Mg/di. KGD Ad : 80 Mg/di. Natrium : 130 mmol/L. AGDA -> pH : 7.026, PCO2 : 11.8 mmHg, PO2 : 184 mmHg, Base Excess : - 24.0 mmol/L. THORAX (AP) Kesimpulan => Cardiomegali. Pneumonia DD/:TB Paru. CRURIS SINISTRA Kesimpulan => Susp proses osteomyelitis.
Diagnosa Masuk	:	Acut On CKD + Susp. Uremik Sindrom + Acidosis Metabolik + Susp. PSMBA + Sepsis Ec. Ulkus Pedis Sinistra + Anemia Ec. Penyakit Kronik
Pengobatan dan Tindakan	:	- Pengobatan => DEXTRO 40% INF, DEXTROSE 10% INF, DOPAMIN / CETADOP IN3; MEROPENEM 1 GR IN3; METRONIDAZOLE 100 CC INF; MEYLON 84 % AMP; NORAGES 2 ML IN3; OMEPRAZOLE 40 MG IN3. - Tindakan => Hemodialisa
Perkembangan selama dirawat	:	- Pasien masuk RS tgl. 30/04/2023 tiba di R. ICU at. 22:00 WIB dgn K/U tampak lemah, sesak nafas (+) support dgn O2 Nc Canul 4 l/i, kesadaran tidak stabil (+), gelisah (+), tampak luka borok di kaki kiri (+), TD: 125/76 mmHg, HR: 100 x/i, RR: 22 x/i, T: 36.5 °C, SPO2: 98%. Pasien rawatan dr. Sp.PD rawat bersama dgn dr. Sp.OT. A/u -> Koreksi Meylon 5 Flc dlm 500 cc NACL 0.9% 20 gtt/i (2x pemberian). Meropenem 1 gr/12 jam, HD Cito 2.5 jam -> keluarga mendak (penolakan berlampir). - Tgl. 01/05/2023 Penurunan kesadaran (+), sesak nafas (+), gelisah (+), TD: 110/66 mmHg, HR: 116 x/i, RR: 28 x/i, T: 37.8 °C, SPO2: 96% dgn O2 NRM 12 Ll. R/ Operasi -> pertakian K/U. - Tgl. 02/05/2023 Penurunan kesadaran (+), sesak nafas (+) support dgn O2 NRM 12 l/i, siem (+), hemodinamik tidak stabil (support Vascon dan Dopemin), TD: 116/68 mmHg, HR: 98 x/i, RR: 36 x/i, T: 37.8 °C, SPO2: 97%. R/ HD Sleed -> keluarga setuju. At. 17:02 WIB K/U buruk, TD: 88/50 mmHg (Vascon dan Dobutamin sudah maksimal), HR: 68 x/i, SPO2: 88% -> HD Stop. At. 17:25 WIB Pasien apnoe, nadi carotis (-) -> RJP + Inj. Epinephrin -> RJP 5 siklus -> respon (-) -> RJP + Inj. Epinephrin -> RJP 5 siklus -> respon (-), nadi carotis (-), pupil dilatasi maximal, refleks cahaya (-/-). At. 17:35 WIB Pasien dinyatakan meninggal dunia.
Diagnosa Akhir	:	CKD On HD + Acidosis Metabolik + Ulkus Pedis

RM - 13/RevisiO4/2019 Halaman 1/2

RADIOLOGI REPORT

THORAX (AP)

Keterangan	:	Cor: Ukuran membesar (CTR:-/+60%) Sinus dan diafragma normal Trachea tampak simetris Paru: Tampak infiltrat pada kedua parahiler. Tidak tampak effusi pleura. Corakan broncho vasculer bertambah.
Kesimpulan	:	Cardiomegali. Pneumonia DD/:TB Paru. Bagaimana dengan Lab?

CRURIS SINISTRA

Keterangan	:	Tampak tanda-tanda proses lytic dan sclerotic pada cruris sinistra. Tidak tampak fracture maupun dislocatio pada cruris sinistra. Celah sendi baik.
Kesimpulan	:	Susp proses osteomyelitis.

Salam Sejawat

Tgl Lahir : 17/08/1974 00:00:00 Alamat : JL. KLY SUDARSO LK II KEC MEDAN DELI KOTA MEDAN

JENIS PEMERIKSAAN	HASIL	UNIT/ SATUAN	ANGKA NORMAL	METODE
HEMATOLOGI				
Darah Lengkap				
Hemoglobin	7.0	g/dl	P: 13-18 W:12-16	Canggih
Leukosit	25.6	10 *3/ uL	4 - 11	
Jumlah Trombosit	560.000	/ mm3	140.000 - 450.000	
Hematokrit	21.5	%	P: 42 - 56 W:36-47	
Eritrosit	2.75	Juta / mm3	P:4.50 - 4.60 W: 4,10-5,10	
MCV	78	um3	81 - 99	
MCH	25.3	Pgr	27,0 - 31,0	
MCHC	32.4	g/ dl	32,0 - 36,0	
RDW	17.5	%	11,5 - 15.0	
PDW	9.6	%	10,0 - 18,0	
MPV	8.3	um3	6,5 - 11,0	
PCT	0.400	%	0,100 - 0,500	
Hitung Jenis Leukosit				
Eosinofil	2.6	%	1 - 3	
Basofil	0	%	0 - 1	
Netrofil (abs)	20.9	10 *3 / uL	1,56 - 6,13	
Neutrofil	81.3	%	50 - 70	
Limfosit	12.1	%	20 - 40	
Monosit	4.0	%	2 - 8	
Limfosit (abs)	3.1	10 *3 / uL	1,8 - 3,74	
TEST GULA DARAH				
Glukosa Ad Random	80	Mg/ dl	<200	
FAAL GINJAL				
Ureum/Urea-N	170	Mg/dl	13 - 50	
Creatinin	6.54	Mg/dl	P : 0.7 - 1.4 W : 0.6 - 1.1	

KOTA MEDAN

JENIS PEMERIKSAAN	HASIL	UNIT/ SATUAN	ANGKA NORMAL	METODE
ELEKTROLIT				
Elektrolit Lengkap				
Natrium	130	mmol/ L	135 - 150	ISE
Kalium	4.7	mmol/ L	3.6 - 5.5	
Chlorida	101	mmol/ L	96 - 108	
Analisa Gas Darah				
pH	7.026		7,35 - 7,45	Canggih
PCO2	11.8	mmHg	35 - 45	
PO2	184	mmHg	80 - 105	
HCO3	3.1	mmol/L	22 - 26	
CO2 Total	3.5	mmol/L	23 - 27	
Bene Excess	- 24.0	mmol/L	-2 - 3	
O2 Saturated	99.0	%	95 - 98	

Interpretasi Klinik :

MEDAN, 18/04/2023
Salam Sejawat

18.05 Monica
18.11 dr. Rinaldo

dr. Fani Ade Irma. Sp.PK

22. Kasus 22

Alasan Pasien Di Rawat	:	Sesak nafas berat (+), penurunan kesadaran (+), dijumpai bisul dilengan kanan (+), ulkus dikedua kaki (+).
Anamnese	:	Sesak nafas berat disertai penurunan kesadaran dalami 1 hari ini, dijumpai bisul dilengan kanan sudah 1 minggu, pus (+), ulkus dikedua kaki (+), Riwayat penyakit DM Thype II.
Pemeriksaan Fisik	:	Sensorium : apatis, TD : 123/72 mmHg, Nadi : 80 x/i, Nafas : 28 x/i, Suhu : 37 c, Dyspnoe : (+), BB : 53 kg Thorax : ronchi (+/+) Abdomen : peristaltik (+), soepel (+) Ekstremitas superior : akral hangat (+), dijumpai abses diregio brachi dextra Ekstremitas inferior : akral hangat (+).
Pemeriksaan Penunjang	:	Tgl 13/08/2023 - Darah lengkap -> Leukosit : 31.4 *3/uL, Hematokrit : 38.9 % - Glukosa ad random : 441 Mg/dl - Faal ginjal -> Creatinin : 1.27 Mg/dl - Elektrolit lengkap -> Natrium : 126 mmol/L, Chlorida : 93 mmol/L - Analisa gas darah -> pH : 7.236, pco2 : 12.7 mmHg, po2 : 158 mmHg, hco3 : 5.5 mmol/L, co2 : 5.8 mmol/L, base excess : -22.2 mmol/L - THORAX (AP) Kesimpulan : TB paru.
Diagnosa Masuk	:	Dyspnoe + Sepsis + DM Thype II + Abses brachi dextra + Hyponatremia + KAD (Ketoasidosis Diabetik)
Pengobatan dan Tindakan	:	- Pengobatan : Ketorolac 30 Mg Inj,Meylon 84 % Amp,Nacl 0,9% 500 Ml Inf,Ranitidin 25 Mg/Ml Inj Tindakan : Debridement + Necrotomy Luas (tgl 16/08/2023)

Jenis Kelamin Laki - Laki

Alasan Pasien Di Rawat	:	Sesak nafas berat (+), penurunan kesadaran (+), dijumpai bisul dilengan kanan (+), ulkus dikedua kaki (+).
Perkembangan selama dirawat	:	- Tgl 13/08/2023 : pasien baru dari Igd tiba diruangan Icu pukul 16.40 wib dengan keluhan sesak nafas (+), terpasang o2 nasal canul 5 liter, penurunan kesadaran (+), dijumpai bisul dilengan kanan (+), ulkus dikedua kaki (+), TD : 123/76 mmHg, HR : 109 x/i, RR : 27 x/i, T : 37 c, spo2 : 98%, koreksi meylon 7 flacon dalam 400 cc nacl 0.9%, noveraplde continue 4.7 cc/jam, Pukul 18.05 KGD ad random-> 341 mg/dl, pukul 19.05 wib kgd ad random-> 314 mg/dl, pukul 20.05 wib kgd ad random-> 364 mg/dl, pukul 21.10 wib kgd ad random-> 431 mg/dl, pukul 22.10 wib kgd ad random-> 360 mg/dl, pukul 23.10 wib kgd ad random-> 352 mg/dl, pukul 24.10 wib kgd ad random-> 300 mg/dl, pukul 01.00 wib kgd ad random-> 341 mg/dl, pukul 02.00 wib kgd ad random-> 352 mg/dl, pukul 03.00 wib kgd ad random-> 364 mg/dl, pukul 04.00 wib kgd ad random-> 420 mg/dl, pukul 05.00 wib kgd ad random -> 400 mg/dl, pukul 06.00 wib kgd ad random-> 363 mg/dl. - Tgl 14/08/2023 : sesak nafas (+), support o2 nasal canul 5 liter, abses dilengan kanan (+), ulkus pada kedua kaki (+), skala nyeri : 3, TD : 125/81 mmHg, HR : 100 x/i, RR : 26 x/i, T : 36.7 c, spo2 : 98%, HBAIC Bunak : 15, pukul 19.32 wib call dr sp.pd -> lapor pasien demam temp : 38.9 c a/v cxt fk k/p, pukul 20.22 wib call dr sp.pd -> lapor kgd 205 Mg/dl a/v stop noveraplde continue, inj levemir 16 unit malam, inj noveraplde 3x12 unit - Tgl 15/08/2023 : sesak nafas (-), abses dilengan kanan (+), ulkus dikedua kaki (+), TD : 128/81 mmHg, HR : 72 x/i, RR : 18 x/i, T : 36.8 c, spo2 : 97%,KGD PUuasa-> 216 mg/dl, instruksi dari dr sp.b -> r/debridement tgl 16/08/2023 pukul 13.00 wib, Analisa gas darah -> pco2 : 20.5 mmHg, po2 : 152 mmHg, hco3 : 14.8 mmol/L, co2 total : 15.4 mmol/L, base excess : -8.3 mmol/L. - Tgl 16/08/2023 : sesak nafas (-), tampak abses ditangan kanan (+), ulkus dikedua kaki (+), TD : 126/80 mmHg, HR : 92 x/i, RR : 23 x/i, T : 36.7 c, spo2 : 97%, instruksi dari dr sp.pd -> noveraplde continue 4.5 cc/jam, target kgd <200, kalau <200 stop, r/operasi hari ini. RAWATAN RUANGAN ANGGREK - Tgl 17/08/2023 : Pasien pindahan dari ruangan ICU Tiba di ruangan Anggrek pukul 13.00 wib, nyeri pada luka posit op (+), sesak nafas minimal, badan lemas (+), KGD ad random-> 274 mg/dl, TD : 120/70 mmhg, HR : 88 x/i, RR : 20 x/i, T : 36.8 c, skala nyeri 4. - Tgl 18/08/2023 : sesak nafas (-), demam (-), nyeri luka posit op (+), badan lemas (+), TD : 125/90 mmhg, HR : 89 x/i, RR : 22 x/i, T : 37 c, Terapi dokter Sp.PD-> Novorapid 3x12 unit, levemir 1x16, KGD Puasa-> 168 mg/dl, KGD 2 jam PP-> 302 mg/dl, KGD ad random-> 289 mg/dl. - Tgl 19/08/2023 : nyeri luka posit op (+), badan lemas (+), KGD Puasa-> 168 mg/dl, KGD 2 jam PP-> 302 mg/dl, TD : 136/88 mmhg, HR : 88 x/i, RR : 20 x/i, T : 37.2 c - Tgl 20/08/2023 : nyeri luka posit op (-), badan lemas (-), KGD Puasa->124 mg/dl, KGD 2 jam PP-> 349 mg/dl, TD : 107/76 mmhg, HR : 85 x/i, RR : 20 x/i, T : 37 c, pasien boleh pb).
Diagnose Akhir	:	DM Type II dengan Ketoasidosis + Abses Upper ARM
Kondisi Pasien dan Obat-Obatan Yang di Bawa Saat Pasien Pulang	:	PBJ dengan membaik Obat Pulang : - Cefixime 200 Mg Cap - Clindamycin 300 Mg Tab - Ibuprofen 100 Mg Syr - Levemir Flex Pen - Novorapid Flex Pen
Instruksi Tindak Lanjut	:	Kontrol ulang tgl 23/08/2023 ke Poliklinik Penyakit Dalam
Edukasi	:	- minum obat sesuai dengan anjuran dokter - banyak istirahat - mengkonsumsi makanan yang bergizi - menjaga kebersihan lingkungan pasien - hindari asap rokok - kontrol ulang sesuai jadwal

RADIOLOGI REPORT

THORAX (AP)

Keterangan	:	Cor : Ukuran normal Sinus dan diafragma normal Trachea tampak simetris Paru : Tampak bercak infiltrat pada kedua parahiler. Tidak tampak effusi pleura. Corakan broncho vasculer bertambah
Kesimpulan	:	TB paru.

Salam Sejawat

Tgl Lahir : 15/12/1987 00:00:00 TANJUNG MULIA MEDAN DELI MEDAN

JENIS PEMERIKSAAN	HASIL	UNIT/ SATUAN	ANGKA NORMAL	METODE
HEMATOLOGI				
Darah Lengkap				
Hemoglobin	13.7	g/dl	P: 13-18 W:12-16	Canggih
Leukosit	31.4	10 *3/ uL	4 - 11	
Jumlah Trombosit	448.000	/ mm3	140.000 - 450.000	
Hematokrit	38.9	%	P: 42 - 56 W:36-47	
Eritrosit	4.99	Juta / mm3	P:4.50 - 4.60 W: 4,10-5,10	
MCV	78	um3	81 - 99	
MCH	27.5	Pgr	27,0 - 31,0	
MCHC	35.2	g/ dl	32,0 - 36,0	
RDW	12.5	%	11,5 - 15.0	
PDW	10.5	%	10,0 - 18,0	
MPV	8.1	um3	6,5 - 11,0	
PCT	0.360	%	0,100 - 0,500	
Hitung Jenis Leukosit				
Eosinofil	1.5	%	1 - 3	
Basofil	0	%	0 - 1	
Netrofil (abs)	25.1	10 *3 / uL	1,56 - 6,13	
Neutrofil	79.6	%	50 - 70	
Limfosit	8.9	%	20 - 40	
Monosit	10.0	%	2 - 8	
Limfosit (abs)	2.7	10 *3 / uL	1,8 - 3,74	
TEST GULA DARAH				
Glukosa Ad Random	441	Mg/ dl	<200	
FAAL GINJAL				
Ureum/Urea-N	43	Mg/dl	13 - 50	
Creatinin	1.27	Mg/dl	P : 0.7 - 1.4 W : 0.6 - 1.1	

23. Kasus 23

Alasan Pasien Di Rawat	: Demam, terasa linu - linu di badan dan kedua tangan, mual
Anamnese	: Keluhan demam 2 hari ini, terasa linu - linu di badan dan kedua tangan, kaki kanan terasa sakit dan memerah, mual(+), muntah(-), BAB dan BAK normal.
Pemeriksaan Fisik	: - Sens : CM - TD : 140/80mmHg - HR : 80x/i - RR : 20x/i - Temp : 38°C - Abdomen : Soepel peristaltik(+) - Ekstremitas Superior : Akral hangat(+) - Ekstremitas Inferior : Akral hangat(+)
Pemeriksaan Penunjang	: Tgl. 04/03/2023 : - THORAX (PA) Kesimpulan : Cardiomegali. TB Paru disertai effusi pleura dextra. - Darah Lengkap->HB : 11.3 g/dl, Leukosit : 19.4 /uL. Natrium : 122 mmoL/L.
Diagnosa Masuk	: Obs febris + Elektrolit Imbalance
Pengobatan dan Tindakan	: Pengobatan : Norages 2 Ml Inj, Ranitidin 25 Mg/Ml Inj, Ringer Lactat 500 Mg Inf, Omeprazole 20 Mg Tab, Paracetamol Tab,M Vitamin B Kompleks Tab - TINDAKAN : ECHOCADIOGRAPHY

Jenis Kelamin : Perempuan

Alasan Pasien Di Rawat	: Demam, terasa linu - linu di badan dan kedua tangan, mual
Perkembangan selama dirawat	: Tgl. 04/03/2023 Demam 2 hari ini, terasa linu - linu di badan dan kedua tangan, kaki kanan terasa sakit dan memerah, mual(+), muntah(-), nafsu makan ber(-), TD ; 130/90mmHg, HR : 90x/i, RR : 20x/i, Temp : 37.5°C, Skala nyeri 2. IVfd nacl 3% (2 fls)->15 gtt/i gandeng nacl 0.9%->10 gtt/i. Tgl. 05/03/2023 Demam(+), badan terasa linu - linu, mual(+), muntah(-), nafsu makan ber(-), TD : 108/57mmHg, HR : 82x/i, RR ; 20x/i, Temp : 37.5°C. Tgl. 06/03/2023 Demam ber(-), badan terasa linu - linu, mual(+), muntah(+), nafsu makan ber(-), merah di kaki kanan(+), luka(+), TD : 119/67mmHg, HR : 80x/i, RR ; 20x/i, Temp : 36.4°C, Skala nyeri 2. ALbumin : 1.3 g/dl. Tgl. 07/03/2023 Demam ber(-), mual(-), nafsu makan(-), sesak nafas(+), batuk(+), ronchi(+), TD : 120/69mmHg, HR : 80x/i, RR : 25x/i, Temp : 36.2°C. Instruksi->ALbumin 20% 100 cc 1 fls/H (2x) gandeng dextro 5%->10 gtt/i. Tgl. 08/03/2023 Nyeri pada kaki kanan(+), kemerahan(+), nafsu makan ber(-), mual(+), muntah(-), sesak nafas(+), sulit tidur(+), batuk(+), ronchi(+), TD : 121/73mmHg, HR ; 78x/i, RR ; 24x/i, Temp : 36.9°C, Skala nyeri 3. Instruksi dr.Sp.PD->ketorolac 2x1, nebul ventolin 1 fls (ekstra). Instruksi dr.Sp.P->nystatin drop 3x 1cc, cetirizine 2x1. ALbumin : 2.90 g/dl. Tgl. 09/03/2023 Kaki kanan bengkak dan merah(+), demam ber(-), luka(+), lemas(+), TD : 122/67mmHg, HR : 90x/i, RR : 20x/i, Temp : 37°C. Tgl. 10/03/2023 Nyeri dikaki kanan dan merah(+), luka(+), demam(+), nafsu makan ber(-), bengkak di kaki(+), TD : 125/80mmHg, HR : 86x/i, RR : 22x/i, Temp : 37.7°C, Skala nyeri 3. Instruksi dr.Sp.PD->Paracetamol k/p, ketorolac 1 ampul / 8 jam, cetirizine 1x1. Tgl. 11/03/2023 Demam ber(-), nyeri kaki kanan dan merah(+), nafsu makan ber(-), batuk(+), kaki bengkak(+), TD : 117/74mmHg, HR : 103x/i, RR : 22x/i, Temp : 36.7°C. Tgl. 12/03/2023 Lemas(+), nyeri dikaki ber(-), mual(+), muntah(-), nafsu makan ber(-), demam(-), batuk(-), TD : 124/80mmHg, HR : 113x/i, RR : 22x/i, Temp : 37°C, Skala nyeri 4. Tgl. 13/03/2023 Kaki kanan bengkak ber(-), nyeri ber(-), kemerahan(+), mual ber(-), muntah(-), nafsu makan mulai ada(+), batuk ber(-), TD : 152/100mmHg, HR : 65x/i, RR : 20x/i, Temp : 37°C. Pasien boleh PBJ.
Diagnosa Akhir	: Pneumonia + Selulitis + Hyponatremia + Hypoalbumin + CHF ec HHD
Kondisi Pasien dan Obat-Obatan Yang di Bawa Saat Pasien Pulang	: PBJ membaik : Bisoprolol 2.5 Mg Tab, Cefixime 200 Mg Cap, Channa 500 Mg Caps, Clindamycin 300 Mg Tab, Curcuma Tab, Furosemide 40 Mg Tab, Ketokonazole 200 Mg Tab, Omeprazole 20 Mg Tab, Ramipril 5 Mg Tab, Notsil / Simarc 2 Mg Tab, Spironolakton 25 Mg Tab, Simvestatin 20 Mg Tab
Instruksi Tindak Lanjut	: Kontrol Ka Poliklinik Spesialis Penyakit Dalam Tgl : 21/03/2023
Edukasi	: - Makan makanan yang bergizi - Banyak istrihat - Hindari sitres - Konsumsi obat sesuai aturan dokter - Kontrol sesuai jadwal

Medan, 13/03/2023
DPJP

Pasien/ Keluarga

ECHOCARDIOGRAPHY REPORT

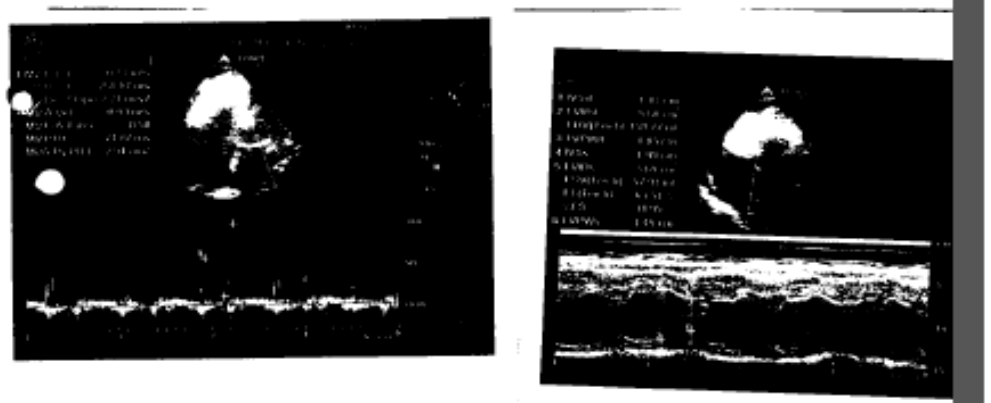

KESAN :

Fungsi sistolik LV baik. EF 63%
Fungsi diastolik LV terganggu
Wall motion : global normokinetik
Dimensi : LA dilatasi LVH eksentrik
Katup MR mild AR mild
TAPSE 18 RAP 8
Kesan CHF ec HHD

Terima Kasih

dr.Imam Kukuh Dermawan, Sp.JP

RADIOLOGI REPORT

THORAX (PA)

...ngan	: Cor : Ukuran membesar (CTR : +/- 66%) Sinus dan diafragma kanan terselubung, kiri normal Trachea tampak simetris Paru : Tampak bercak infiltrat pada kedua lapangan paru disertai perselubungan pada lapangan bawah paru kanan. Corakan broncho vasculer bertambah
Kesimpulan	: Cardiomegali. TB Paru disertai effusi pleura dextra.

Salam Sejawat

JENIS PEMERIKSAAN	HASIL	UNIT/ SATUAN	ANGKA NORMAL	METODE
HEMATOLOGI				
Darah Lengkap				
Hemoglobin	12.3	g/dl	P: 13-18 W:12-16	Canggih
Leukosit	11.1	10 *3/ ul.	4 - 11	
Jumlah Trombosit	223.000	/ mm3	140.000 - 450.000	
Hematokrit	38.5	%	P: 42 - 56 W:36-47	
Eritrosit	4.33	Juta / mm3	P:4.50 - 4.60 W: 4,10-5,10	
MCV	88	um3	81 - 99	
MCH	28.4	Pgr	27,0 - 31,0	
MCHC	32.0	g/ dl	32,0 - 36,0	
RDW	11.2	%	11,5 - 15.0	
PDW	10.9	%	10,0 - 18,0	
MPV	9.2	um3	6,5 - 11,0	
PCT	0.200	%	0,100 - 0,500	
Hitung Jenis Leukosit				
Eosinofil	2.8	%	1 - 3	
Basofil	0	%	0 - 1	
Netrofil (abs)	7.6	10 *3 / uL	1,56 - 6,13	
Neutrofil	67.8	%	50 - 70	
Limfosit	24.4	%	20 - 40	
Monosit	5.0	%	2 - 8	
Limfosit (abs)	2.7	10 *3 / uL	1,8 - 3,74	
D-Dimer	1540	ng/ml	Kasus Non Operasi <500 Kasus Operasi > 1000	Canggih

Interpretasi Klinik :

MEDAN, 09/03/2023
Salam Sejawat

JENIS PEMERIKSAAN	HASIL	UNIT/ SATUAN	ANGKA NORMAL	METODE
FAAL HATI				
Albumin	2.90	g/dl	3.8 - 5.1	

Interpretasi Klinik : Hipoalbuminemia

MEDAN, 08/03/2023
Salam Sejawat

dr. Fani Ade Irma, Sp.PK

24. Kasus 24

Jenis Kelamin : Perempuan

Alasan Pasien Di Rawat : Nyeri punggung, demam

Anamnese : Pasien mengeluh nyeri punggung, ada bisul -/+ 1 bulan, pasien juga mengeluh demam(+), mual.

Pemeriksaan Fisik : - Sens : CM
- TD : 130/80mmHg
- HR : 97x/i
- RR : 22x/i
- Temp : 37.8°C
- Thorax : Abses punggung(+), push(+), hyperms(+)
- Abdomen : Soepel peristaltik(+)
- Ekstremitas Superior : Akral hangat(+)
- Ekstremitas Inferior : Akral hangat(+)

Pemeriksaan Penunjang : Tgl. 29/05/2023 :
- THORAX (PA)
Kesimpulan : Cardiomegali.
Pneumonia.
- HB : 10.2 g/dl, Leukosit ; 14.8 /uL, jumlah trombosit ; 501.000 / mm3. KGD adr : 380 Mg/dl. Natrium : 126 mmol/L.

Diagnosa Masuk : Abses o/t Vertebra + DM + Hyponatremia

Pengobatan dan Tindakan : Pengobatan : Ceftriaxone 1 gr inj, ketorolac 30 mg inj, metronidazole 100 cc inf, nacl 3% inf, nacl 0,9% 500 ml inf, novorapid flex pen, ringer lactat 500 mg inf.

- TINDAKAN : DEBRIDEMENT NECROTOMY + LUAS

Perkembangan selama dirawat : Tgl. 29/05/2023 Nyeri dipunggung(+), ada bisul -/+ 1 bulan, os juga mengeluh demam(+), mual(+), TD : 128/65mmHg, HR : 85x/i, RR : 20x/i, Temp : 36.4°C>
Tgl. 30/05/2023 Nyeri post op(+), demam ber(-), mual(+), TD : 111/70mmHg, HR : 80x/i, RR : 20x/i, Temp : 36.5°C.
Tgl. 31/05/2023 Nyeri pinggang(+), nyeri post op(+), demam ber(-), TD : 118/53mmHg, HR : 85x/i, RR : 20x/i, Temp : 36.5°C.
Tgl. 01/06/2023 Nyeri post op(+), nyeri pinggang(+), demam ber(-), TD : 159/73mmHg, HR : 84x/i, RR : 20x/i, Temp : 36.5°C.
Tgl. 02/06/2023 Nyeri post op(+), nyeri pinggang(+), demam ber(-), TD : 178/87mmHg, HR : 86x/i, RR : 20x/i, Temp : 36.5°C.
Tgl. 03/06/2023 Nyeri post op ber(-), TD : 110/84mmHg, HR : 74x/i, RR : 20x/i, Temp : 36.5°C. Pasien boleh PBJ.

Diagnosa Akhir : Abses diabetik o.t Back + DM tipe II + Hyponatremia

Kondisi Pasien dan Obat-Obatan Yang di Bawa Saat Pasien Pulang : PBJ membaik .Cefixime 200 Mg Cap, Ibuprofen 400 Mg Tab, Nekl Bd Microfine, Novorapid Flex Pen, Ranitidin 150 Mg Tab

Instruksi Tindak Lanjut : Kontrol Ke Poliklinik Spesialis Bedah Tgl : 07/06/2023

RM - 13/Revisi04/2019 Halaman 1/2

Operator : dr. Darwin Firmansyah Siregar, Sp.B
Anastesi : dr.David,Sp.An
J. Kelamin : Perempuan
Asisten : -
Instrumen : Br. Dhem
Perata Anastesi : Br. Alatan
Tanggal Pembedahan : 30/05/2023

Diagnosis Pra Bedah :
Abses Diabetic o.t Back + DM Tipe II

Diagnosis Pasca Bedah :
Abses Diabetic o.t Back + DM Tipe II

Mulai Jam : 14:50
Selesai Jam : 15:30
Lama Pembedahan : 40 menit

Tindakan Pembedahan :
1 Debridement Necrotomy Luas

[ ] EMERGENSI
[V] ELEKTIF
[ ] KECIL
[ ] SEDANG
[V] BESAR
[ ] KHUSUS

Uraian Pembedahan

Pasien posisi LLD
Tampak abses ukuran 20 x 15 cm dengan center nekrotik
Insisi di daerah paling fluktuatif, keluar pus bercampur darah sekitar 1000 cc
Pus di ambil untuk pemeriksaan kultur
Jaringan nekrotik di eksisi, luka dicuci berulang
Luka dirawat terbuka, operasi selesai.

Komplikasi Pembedahan :

Jaringan Ke Patologi		Cairan Yang Keluar		
[V] Ya, Tanggal 30/05/2023	[ ] Tidak	Darah	±0.00	cc
Jenis Jaringan Yang Dikirim : Kultur pus		Urine	0.00	cc
Label Pasien Sudah Ditempel : [V] Sudah	[ ] Belum	Dll	0	cc

INSTRUKSI PASCA BEDAH

1. Observasi : -
2. Cairan Parenteral (IVFD) : - RL 20 gtt/menit
3. Obat - Obatan : - Ceftriaxone 1 gr/12 jam
- Metronidazole 500 mg /8 jam
- Ranitidine 50 mg / 12 jam
- Ketorolac 30 mg /8 jam
4. Makan/ Minum (Oral) : - MB tinggi protein
5. Instruksi Khusus : - GV perhari dengan tampon kasa

Operator Bedah

JENIS PEMERIKSAAN	HASIL	UNIT/ SATUAN	ANGKA NORMAL	METODE
HEMATOLOGI				
Darah Lengkap				
Hemoglobin	10.2	g/dl	P: 13-18 W:12-16	Cangah
Leukosit	14.8	10 ^3/ ul	4 - 11	
Jumlah Trombosit	501.000	/ mm3	140.000 - 450.000	
Hematokrit	29.6	%	P: 42 - 56 W:36-47	
Eritosit	3.44	Juta / mm3	P:4.50 - 4.60 W: 4,10-5,10	
MCV	85.9	um3	81 - 99	
MCH	29.7	Pgr	27,0 - 31,0	
MCHC	34.6	gr/ dl	32,0 - 36,0	
RDW	12.7	%	11,5 - 15.0	
PDW	9.2	%	10,0 - 18,0	
MPV	7.0	um3	6,5 - 11,0	
PCT	0.35	%	0,100 - 0,500	
Hitung Jenis Leukosit				
Eosinofil	3.0	%	1 - 3	
Basofil	0	%	0 - 1	
Netrofil (abs)	10.0	10 ^3 / ul	1,56 - 6,13	
Neutrofil	67.3	%	50 - 70	
Limfosit	19.2	%	20 - 40	
Monosit	10.0	%	2 - 8	
Limfosit (abs)	2.9	10 ^3 / ul.	1,8 - 3,74	
Masa Pendarahan	4'30"	Menit	2' - 6'	
Masa Pembekuan	8'30"	Menit	6' - 12'	Sederhana
TEST GULA DARAH				
Glukosa Ad Random	380	Mg/ dl	<200	
FAAL GINJAL				
Ureum/Urea-N	13	Mg/dl	13 - 50	
Creatinin	0.81	Mg/dl	P : 0.7 - 1.4 W : 0.6 - 1.1	
ELEKTROLIT				
Elektrolit Lengkap				
Natrium	126	mmol/ L	135 - 150	ISE
Kalium	3.4	mmol/ L	3.6 - 5.5	
Chloride	96	mmol / L	96 - 108	

Data Klinis : Abses di punggung sebelah kiri.

RADIOLOGI REPORT

THORAX (PA)

Keterangan : Cor : Ukuran membesar (CTR : +/- 50%)
Sinus dan diafragma normal
Trachea tampak simetris
Paru : Tampak infiltrat pada kedua parahiler. Tidak tampak effusi pleura. Corakan broncho vas bertambah

Kesimpulan : Cardiomegali.
Pneumonia.

Salam Sejawat

dr.Robert Siawat, Sp. Ra
Spesialis Radiologi

25. Kasus 25

Jenis Kelamin : Laki - Laki
Alasan Pasien Di Rawat : Kaki kanan bengkak dari lutut (+), merah dan nyeri (+)

Anamnese : Kaki kanan bengkak dari lutut hingga tapak kaki setelah tertimpa saat memotong pohon, merah dan nyeri (+), bila di gerakkan, os masih mampu mengangkat kakinya dan jalan menyeret, demam 3 hari ini mulai sore hingga pagi.

Pemeriksaan Fisik : Sens : cm
Tekanan darah : 138/80 mmhg, nadi : 100 x/i, nafas : 20 x/i, suhu : 38.2 c, berat badan : 75 kg

Pemeriksaan Penunjang : Tgl 11/06/2023 : Darah lengkap :
- Hemoglobin : 13.6 g/dl, leukosit : 17.2 ul, jumlah trombosit : 199.000 /mm3, hematokrit : 39.4 %
- Elektrolit lengkap : Natrium : 127 mmol/ l

- THORAX (PA) : Susp TB Paru
- GENU DEXTRA : Susp proses Osteomyitis.

Diagnosa Masuk : Susp Thrombophlebitis dd Sesulitis

Pengobatan dan Tindakan : Pengobatan : Ceftriaxone 1 gr inj; ketorolac 30 mg inj; metronidazole 100 cc inf; nacl 3% inf; norages 2 ml inj; ranitidin 25 mg/ml inj; regivel 4 ml inj; ringer lactat 500 mg inf;

- Tindakan : Insisi Drainase + Debridement (tgl 12/06/2023)

Perkembangan selama dirawat : - Tgl 11/06/2023 : Pasien tiba di ruangan dengan keluhan Kaki kanan bengkak dari lutut hingga tapak kaki setelah tertimpa saat memotong pohon, merah dan nyeri (+), bila di gerakkan, os masih mampu mengangkat kakinya dan jalan menyeret, demam 3 hari ini mulai sore hingga pagi, TD : 138/80 mmhg, HR : 100 x/i, RR : 20 x/i, T : 38.2 c
- Tgl 12/06/2023 :mual/muntah (-), demam (+), nyeri luka post op (+), badan lemas (+), TD : 120/70 mmhg, HR : 80 x/i, RR : 20 x/i, T : 38 c, skala nyeri 3, Terapi dokter Sp.PD-> Nacl 3 % 1 1/2 fls.
- Tgl 13/06/2023 : nyeri luka post op (+), badan lemas (+), sulit tidur (+), TD : 115/70 mmhg, HR : 90 x/i, RR : 20 x/i, T : 36 c, skala nyeri 3.
- Tgl 14/06/2023 : nyeri luka post op berkurang, sulit tidur, TD : 103/60 mmhg, HR : 82 x/i, RR : 22 x/i, T : 36.5 c, pasien boleh pbj.

Diagnosa Akhir : Post Operasi Insisi Drainase + Debridement + Insomnia + Hyponatremia

Kondisi Pasien dan Obat-Obatan Yang di Bawa Saat Pasien Pulang : PBJ dengan membaik
Obat Pulang : Alprazolam 1mg Tablet,Metronidazole 500 Mg Tab,Ranitidin 150 Mg Tab

Instruksi Tindak Lanjut : Kontrol ulang tgl 19/06/2023

Edukasi :
- minum obat sesuai dengan anjuran dokter
- banyak istirahat
- mengkonsumsi makanan yang bergizi
- kontrol ulang sesuai
- mengkonsumsi makanan yang bergizi
- menjaga kebersihan lingkungan pasien
- hindari asap rokok
- kontrol ulang sesuai jadwal

RADIOLOGI REPORT

THORAX (PA)

Keterangan : Cor : Ukuran normal
Sinus dan diafragma normal
Trachea tampak simetris
Paru : Tampak bercak infiltrat pada kedua parahiler.Tidak tampak effusi pleura.Corakan broncho vascular bertambah.

Kesimpulan : Susp TB Paru

Bagaimana dengan Lab?

GENU DEXTRA

Keterangan : Tampak tanda-tanda proses lytic dan sclerotic pada tulang-tulang genu dextra. Tidak tampak fracture patologis pada genu dextra.. Tidak tampak dislokasi. Celah sendi baik

Kesimpulan : Susp proses Osteomylitis.

JENIS PEMERIKSAAN	HASIL	UNIT/ SATUAN	ANGKA NORMAL	METODE
EMATOLOGI				
Darah Lengkap				
Hemoglobin	13.6	g/dl	P: 13-18 W:12-16	Canggih
Leukosit	17.2	10 *3/ uL	4 - 11	
Jumlah Trombosit	199.000	/ mm3	140.000 - 450.000	
Hematokrit	39.4	%	P: 42 - 56 W:36-47	
Eritrosit	4.47	Juta / mm3	P:4.50 - 4.60 W: 4,10-5,10	
MCV	88	um3	81 - 99	
MCH	30.6	Pgr	27,0 - 31,0	
MCHC	34.7	g/ dl	32,0 - 36,0	
RDW	12.8	%	11,5 - 15,0	
PDW	10.0	%	10,0 - 18,0	
MPV	7.9	um3	6,5 - 11,0	
PCT	0.100	%	0,100 - 0,500	
Hitung Jenis Leukosit				
Eosinofil	2.9	%	1 - 3	
Basofil	0	%	0 - 1	
Netrofil (abs)	7.8	10 *3 / uL	1,56 - 6,13	
Neutrofil	44.8	%	50 - 70	
Limfosit	30.3	%	20 - 40	
Monosit	22.0	%	2 - 8	
Limfosit (abs)	5.2	10 *3 / uL	1,8 - 3,74	
GULA DARAH				
lukosa Ad Random	143	Mg/ dl	<200	
GINJAL				
eum/Urea-N	38	Mg/dl	13 - 50	
atinin	1.37	Mg/dl	P : 0.7 - 1.4 W : 0.6 - 1.1	
OLIT				
rolit Lengkap				
tium	127	mmoL/ L	135 - 150	ISE
m	3.8	mmoL/ L	3.6 - 5.5	
rida	99	mmoL/ L	96 - 108	

asi Klinik : Leukositosis + Hiponatremia

MEDAN, 11/06/2023

Operator : dr. Aswadi Tanjung, Sp.B (K) V
Anastesi : dr.David,Sp.An

J. Kelamin : Laki - Laki
Asisten : -
Instrumen : Str. Rosmawati
Penata Anastesi : Br. Alatan
Tanggal Pembedahan : 12/06/2023
Mulai Jam : 14:10
Selesai Jam : 14:50
Lama Pembedahan : 40 menit

Diagnosis Pra Bedah :
Abses Tungkai Kanan

Diagnosis Pasca Bedah :
Post Operasi Insisi Drainase + Debridement

Tindakan Pembedahan :
1 Insisi Drainase + Debridement

[V] EMERGENSI
[ ] ELEKTIF

[ ] KECIL
[ ] SEDANG
[V] BESAR
[ ] KHUSUS

Uraian Pembedahan

Dalam spinal anastesi --> prosedur biasa
Insisi di daerah femur dan di daerah cruris
Insisi abses pus dijumpai, luka dilebarkan, evakuasi pus
Luka dicuci dengan Nacl 0,9% dan povidone iodine 10% sampai bersih --> debridement
Rawat perdarahan
Luka operasi dirawat terbuka dengan pasang tampon
Balut elastis verban, operasi selesai.

Komplikasi Pembedahan :

Jaringan Ke Patologi		Cairan Yang Keluar		
[ ] Ya, Tanggal	[V] Tidak	Darah	25.00	cc
Jenis Jaringan Yang Dikirim :		Urine	0.00	cc
Label Pasien Sudah Ditempel : [ ] Sudah	[V] Belum	Dll	0	cc

INSTRUKSI PASCA BEDAH

1. Observasi :
2. Cairan Parenteral (IVFD) :
. Obat - Obatan :
- Ceftriaxone 1gr/12 jam
- Metronidazole 500 mg/8 jam
- Ketorolac 1amp/8 jam
- Ranitidin 1amp/12 jam

4. Makan/ Minum (Oral) :
5. Instruksi Khusus : -

Operator Bedah