Lampiran 1 SK Dosen Pembimbing Studi Kasus

UNIVERSITAS IMELDA MEDAN (UIM)

Jln. Bilal No. 52 Kelurahan Pulo Brayan Darat I Kecamatan Medan Timur
Kode Pos 20239, Telepon (061) 6645670 Fax. (061) 6618457
E-mail : univ.imeldamedan@gmail.com

SURAT KEPUTUSAN REKTOR UNIVERSITAS IMELDA MEDAN

NOMOR : 290 / SK / UIM / III / 2024

TENTANG

PENGANGKATAN DOSEN PEMBIMBING STUDI KASUS
PROGRAM STUDI D-III PEREKAM DAN INFORMASI KESEHATAN UNIVERSITAS IMELDA MEDAN
TAHUN AJARAN 2023 - 2024

REKTOR UNIVERSITAS IMELDA MEDAN

MENIMBANG :

4. Bahwa dalam rangka pencapaian tujuan pendidikan tenaga kesehatan guna menghasilkan Sumber Daya Manusia sesuai dengan kebutuhan perlu ditetapkan Studi Kasus Program Studi D-III Perekam dan Informasi Kesehatan Universitas Imelda Medan;
5. Bahwa untuk terlaksananya kegiatan sebagaimana yang dimaksud pada butir a tersebut perlu ditetapkan dengan Keputusan Rektor;
6. Bahwa nama yang tercantum pada Surat Keputusan ini dipandang cakap dan mampu untuk melaksanakan tugas-tugas yang diembannya.

MENGINGAT :

6. Undang-Undang Republik Indonesia Nomor 12 Tahun 2012 tentang Pendidikan Tinggi (Lembaran Negara Republik Indonesia Tahun 2012 Nomor 158, Tambahan Lembaran Negara Republik Indonesia Nomor 5336);
7. Peraturan Pemerintah Nomor 4 Tahun 2014 tentang Penyelenggaraan Pendidikan Tinggi dan Pengelolaan Perguruan Tinggi (Lembaran Negara Republik Indonesia Tahun 2014 Nomor 16, Tambahan Lembaran Negara Republik Indonesia Nomor 5500);
8. Permendikbud Nomor 3 Tahun 2020 merupakan perubahan dari Permenristek Nomor 44 tahun 2015 tentang Standar Nasional Pendidikan Tinggi;
9. SK Menteri Kesehatan dan Kesejahteraan Sosial no 3/ Menkes & Sos/ SK/ I/ 2001/ tanggal 21 Januari 2001 tentang Pendidikan Diploma Kesehatan;
10. Keputusan Rektor No. 100/SK/UIM/I/2020 tentang Penetapan Buku Panduan Peraturan Akademik.

MEMUTUSKAN:

MENETAPKAN : KEPUTUSAN REKTOR UNIVERSITAS IMELDA MEDAN TENTANG PEMBIMBING STUDI KASUS TAHUN 2024

Pertama : Mengangkat Saudari / **Dr.dr. Imelda Liana Ritonga, S.Kp., M.pd. MN**

Sebagai	: Dosen Pembimbing
Atas Nama	: Rahmat Jaini Hasibuan
Nim	: 2113462090
Judul Studi Kasus	: Studi Kasus Pengkodingan Sistem Reproduksi di Rumah Sakit Imelda Pekerja Indonesia Medan
Program Studi	: D-III Perekam dan Informasi Kesehatan

Kedua : Dosen Pembimbing bertanggung jawab kepada Rektor Universitas Imelda Medan dan kepada yang bersangkutan diberikan penghasilan sesuai dengan jabatan yang dipangkunya.

Ketiga : Surat keputusan ini berlaku sejak ditetapkan dengan ketentuan apabila di kemudian hari ternyata terdapat kekeliruan dalam Surat Keputusan ini akan diadakan perbaikan sebagaimana mestinya.

Petikan surat keputusan ini diberikan kepada yang bersangkutan untuk diketahui dan dilaksanakan sebagaimana mestinya.

Ditetapkan di Medan
Tanggal : 21 Maret 2024
Rektor

Dr dr. Imelda Liana Ritonga, S.Kp., M.Pd., MN

Lampiran 2 Surat Permohonan Izin Penelitian

UNIVERSITAS IMELDA MEDAN (UIM)

Jln. Bilal No. 52 Kelurahan Pulo Brayan Darat I Kecamatan Medan Timur
Kode Pos 20239, Telepon (061) 6645670 Fax. (061) 6618457
E-mail : univ.imeldamedan@gmail.com

Nomor : 594.03/B/UIM/V/2024
Lampiran : -
Hal : Permohonan Izin Penelitian

Kepada Yth, :
Bapak Direktur Rumah Sakit Umum Imelda Pekerja Indonesia
Jl. Bilal No. 24 Pulo Brayan Darat I
Medan

Dengan Hormat,

Bersama ini kami memohon kepada Bapak Direktur untuk berkenan memberikan izin bagi mahasiswa/i atas :

Nama	:	Rahmat Jaini Hasibuan
NIM	:	2113462090
Program Studi	:	D-III Perekam dan Informasi Kesehatan
Judul Penelitian	:	Studi Kasus Pengkodingan Sistem Reproduksi di Rumah Sakit Umum Imelda Pekerja Indonesia Medan Tahun 2024

Untuk melakukan penelitian di Rumah Sakit Umum Imelda Pekerja Indonesia dengan tujuan penelitian Karya Tulis Ilmiah (KTI)

Demikian surat permohonan ini kami sampaikan, atas bantuan dan kerjasama yang diberikan, kami ucapkan terima kasih.

Medan, 24 Mei 2024
Direktor,

UNIVERSITAS IMELDA MEDAN ★UIM★ JL. BILAL NO 52 TEL 1061

Dr. dr. Imelda Liana Ritonga, S.Kp.,M.Pd.,MN

Cc : File

Lampiran 3 Surat Izin Melakukan Penelitian

PT. IMELDA PEKERJA INDONESIA
RSU. IMELDA PEKERJA INDONESIA
Jl. Bilal No. 24, Telp. (061) 6610072 - 6631380 - 6630196 Fax. (061) 6618457
Pulo Brayan Darat I Kec. Medan Timur Pos 20239
Email : ritonga.imelda@gmail.com
Website : http://rsuimelda.co.id

Medan, 17 Juli 2024

No : 0683/RSU.IPI/VII/2024

Lamp : -
Hal : Ijin Melakukan Penelitian

Kepada Yth,

Rektor Universitas Imelda Medan (UIM)

Di -

Tempat

Dengan hormat,

Sesuai dengan surat saudara nomor : 594.03/B/UIM/V/2024, tanggal 24 Mei 2024, perihal Permohonan Izin Penelitian, maka dengan ini kami sampaikan bahwa nama yang tersebut di bawah ini disetujui untuk melakukan Izin Penelitian di RSU Imelda Pekerja Indonesia Medan. Adapun nama mahasiswa/i tersebut adalah sebagai berikut :

Nama : Rahmat Jaini Hasibuan

NIM : 2113462090

Judul : Studi Kasus Pengkodingan Sistem Reproduksi di Rumah Sakit Umum Imelda Pekerja Indoneisa Tahun 2024.

Demikian hal ini kami sampaikan, atas kerjasama yang baik kami ucapkan terima kasih.

Hormat saya,
RSU Imelda Pekerja Indonesia

dr. Hedy Tan, MARS, MOG, SpOG
Direktur

Cc. File

Lampiran 5 25 Kasus Sistem Reproduksi

Kasus 1

RSU IMELDA PEKERJA INDONESIA
JL.BILAL NO. 24, PULO BRAYAN DARAT I
MEDAN - 20239
Telp : (061) 6610072
Fax : (061) 6618457

RINGKASAN PASIEN KELUAR
(DISCHARGE SUMMARY)

Tgl. Masuk : 02/01/2023 12:40:00 WIB — No. RM : [redacted]
Tgl. Keluar : 11/01/2023 14:00:00 WIB — Nama : [redacted]
Ruang/ Kelas : Ruang Rawat Anggrek/ Kelas III — Usia : 56 Tahun
Jenis Kelamin : Laki - Laki

Alasan Pasien Di Rawat : Benjolan bernanah di scrotum

Anamnese : Ada benjolan bernanah di scrotum sejak sebulan ini, benjolan memerah dan nyeri (+)

Pemeriksaan Fisik : Sens : cm
Tekanan darah : 140/80 mmhg
Nadi : 93 x/i
Nafas : 20 x/i
Suhu : 36.1 c
Berat badan : 64 kg
Abdomen : Soepel, peristaltik (+)
Genitalia dan anus : Scrotum : tampak abses (+), hiperemis (+), nyeri (+)

Pemeriksaan Penunjang : Tgl 02/01/2023 : Darah lengkap :
- Hemoglobin : 10.0 g/dl, leukosit : 13.6 ul, jumlah trombosit : 319.000 /mm3, hematokrit : 29.2 %
- Faal Ginjal -> Creatinin : 1.10 mg/dl
- Elektrolit lengkap : Natrium : 130 mmol/l

- THORAX (AP) : Cardiomegali.
Pneumonia.

Diagnosa Masuk : Abses Scrotum

Pengobatan dan Tindakan : Pengobatan : Ceftriaxone 1 Gr Inj,Hanval Ocas Tab/Tamsulosin Tab,Ketorolac 30 Mg Inj,Nacl 0,9% 500 Ml Inf,Ranitidin 25 Mg/Ml Inj,Ringer Lactat 500 Mg Inf

Tindakan : Drainase abses (tgl 04/01/2023)

Perkembangan selama dirawat : - Tgl 02/01/2023 : Pasien tiba di ruangan dengan keluhan benjolan bernanah di scrotum sejak sebulan ini, benjolan memerah dan nyeri (+), TD : 140/80 mmhg, HR : 93 x/i, RR : 20 x/i, T : 36.1 c
- Tgl 03/01/2023 : nyeri pada buah zakar (+), bernanah (+), Sp.P-> Ceftriaxone 1 gr/12 jam, paracetamol 3x1, acetylcysteen 3x1, terapi dokter Sp.PD-> Levemir 1x8 unit, candesartan 1x8 mg, kgd ad random-> 132 mg/dl, skala nyeri 3, Rencana operasi (tgl 04/01/2023) pukul 17.30 wib, anjuran dokter Sp.U-> Konsul ke dokter Sp.P, TD : 140/90 mmhg, HR : 87 x/i, RR : 20 x/i, T : 36.5 c, USG TESTIS-> Orchitis dextra dengan Abses. Hydrocele minimal bilateral.
- Tgl 04/01/2023 : nyeri luka post op (+), nyeri kepala (+), badan lemas (+), KGD 2 jam PP-> 174 mg/dl, TD : 169/96 mmhg, HR : 84 x/i, RR : 20 x/i, T : 37 c
- Tgl 05/01/2023 : nyeri luka post op (+), lemas (+), mual (+), muntah (+), pus (+), darah (+), batuk (+), ronchi (+), terapi dokter Sp.P-> Ondansetron 4 mg/8 jam, betahistin 3x6 mg, KGD puasa -> 146 mg/dl, TD : 145/80 mmhg, HR : 80 x/i, RR : 20 x/i, T : 37 c
- Tgl 06/01/2023 : nyeri luka post op (+), badan lemas (+), pusing berkurang, KGD Puasa-> 93 mg/dl, batuk (+), pus (+), darah (+), TD : 159/95 mmhg, HR : 92 x/i, RR : 20 x/i, T : 36.8 c
- Tgl 07/01/2023 : nyeri luka post op (+), batuk (+), luka tampak basah, pus (+), kgd puasa-> 135 mg/dl, terapi dokter Sp.U-> Dexametason 1 gr/12 jam, cek DL Ulang-> Hemoglobin : 8.1 g/dl, leukosit : 10.400 /mm3, hematokrit : 24.3 %, TD : 133/86 mmhg, HR : 80 x/i, RR : 20 x/i, T : 37 c
- Tgl 08/01/2023 : batuk (+), nyeri post op (+), luka tampak basah, pus (+), TD : 154/92 mmhg, HR : 84 x/i, RR : 20 x/i, T : 36.8 c
- Tgl 09/01/2023 : nyeri pada luka operasi (+) dibagian scrotum, batuk (+), KGD Puasa-> 350 mg/dl,KGD 2 Jam pp-> 130 mg /dl, terapi dokter Sp.PD-> Chlorpromazin 25 mg 1x1, levemir 1x10 unit, TD : 146/100 mmhg, HR : 88 x/i, RR : 20 x/i, T : 36.8 c
- Tgl 10/01/2023 : nyeri luka post op berkurang, TD : 135/70 mmhg, HR : 87 x/i, RR : 20 x/i, T : 37 c
- Tgl 11/01/2023 : nyeri luka post op (-), batuk (-), TD : 135/70 mmhg, HR : 80 x/i, RR : 20 x/i, T : 37 c, pasien boleh pblg.

RM - 13/Revisi04/2019 — Halaman 1/2

RSU IMELDA PEKERJA INDONESIA
LAPORAN PEMBEDAHAN
DAN INSTRUKSI PASCA BEDAH

No. Rekam Medis :
Nama Lengkap :
Tgl. Lahir/ Umur : 19/11/1966 / 56 Tahun
J. Kelamin : Laki - Laki

Operator : dr. Endi Prilansa Mahadi, Sp.U
Anastesi : dr.David,Sp.An
Asisten : -
Instrumen : Br. Ilham
Penata Anastesi : Br. Alatan
Tanggal Pembedahan : 04/01/2023

Diagnosis Pra Bedah :
Abses Skrotum (D)

Diagnosis Pasca Bedah :
Abses Skrotum (D)

Mulai Jam : 19:30
Selesai Jam : 20:15
Lama Pembedahan : 45 menit

Tindakan Pembedahan :
1 Drainase abses

[ ] EMERGENSI [ ] KECIL
[V] ELEKTIF [ ] SEDANG
[ ] BESAR
[V] KHUSUS

Uraian Pembedahan
1. Sio, antibiotik profilaksis, spinal, litotomy, drapping
2. Insisi para rafee di skrotum (D), keluar pus --> Kultur
3. Cuci dengan betadine + perhidrol, bilas dengan Nacl 0,9%, rawat luka terbuka
- Kompres dengan betadine
4. Pasang kateter 18fr, balon 10 cc, selesai.

Komplikasi Pembedahan :

Jaringan Ke Patologi		Cairan Yang Keluar		
[V] Ya, Tanggal 04/01/2023	[ ] Tidak	Darah	20.00	cc
Jenis Jaringan Yang Dikirim : Kultur pus		Urine	0.00	cc
Label Pasien Sudah Ditempel : [V] Sudah	[ ] Belum	Dll 0		cc

INSTRUKSI PASCA BEDAH
1. Observasi : - Kesadaran dan tanda vital
2. Cairan Parenteral (IVFD) : - RL 20 gtt/menit
3. Obat - Obatan : - Ceftriaxone 2gr/12 jam
- Ketorolac 1amp/8 jam
- OMZ 1amp/12 jam
- Kalnex 500 mg/8 jam
4. Makan/ Minum (Oral) : - Bebas
5. Instruksi Khusus : - GV tiap hari dengan madu

Operator Bedah
dr. Endi Prilansa Mahadi, Sp.U

Tgl. Masuk : 02/01/2023 12:40:00 WIB — No. RM : 245221
Tgl. Keluar : 11/01/2023 14:00:00 WIB — Nama : SUGITO
Ruang/ Kelas : Ruang Rawat Anggrek/ Kelas III — Usia : 56 Tahun
Jenis Kelamin : Laki - Laki

Alasan Pasien Di Rawat : Benjolan bernanah di scrotum

Diagnosa Akhir : Abses Skrotum Dextra + DM Type II + Hypertensi + Pneumonia

Kondisi Pasien dan Obat-Obatan Yang di Bawa Saat Pasien Pulang : PBJ dengan membaik
Obat Pulang : Channa 500 Mg Caps,Cefixime 200 Mg Cap,Co Amoxiclav 625 Mg Tab,Cpz Chlorpromazin Hcl Tab,Levemir Flex Pen,Natrium Diklofenac 50 Mgtab,Nalid Bd Microfine,Omeprazole 20 Mg Tab

Instruksi Tindak Lanjut : Kontrol ulang ke Poliklinik Urologi tgl 16/01/2023

Edukasi : - Minum obat sesuai dengan anjuran dokter
- banyak istirahat
- mengkonsumsi makanan yang bergizi
- kontrol ulang sesuai jadwal

Medan, 11/01/2023
DPJP — Pasien/ Keluarga

dr. Endi Prilansa Mahadi, Sp.U

RM - 23 /Rev01/2017

RUMAH SAKIT UMUM IMELDA PEKERJA INDONESIA
BAGIAN RADIOLOGI
Jl. Bilal No. 24 P. Brayan Darat I Medan 20239
Telp (061) 6610072-6631380 Fax (061)6618457

MEDAN, 03/01/2023
Kepada Yth.
dr. Endi Prilansa Mahadi, Sp.U
Di Tempat

Bersama ini kami sampaikan hasil pemeriksaan Radiologi a/n :
Reff. No. : 0006.01.23.RAD
Nama : [redacted]
No. Medical :
Tanggal Lahir : 19/11/1966
Data Klinis : ABSES SKROTUM

RADIOLOGI REPORT
USG TESTIS

Keterangan : Testis kanan : Ukuran membesar,tampak suatu abses pada kantong skrotum ukuran +/- 3,01 x 3,18 cm,parenchym sedikit meningkat dan inhomogen,tidak tampak adanya massa. Testis kiri: Ukuran normal,parenchym sedikit meningkat dan inhomogen disertai coleksi cairan pada kantong skrotum,tidak tampak adanya massa.

Kesimpulan : Orchitis dextra dengan Abses.
Hydrocele minimal bilateral.

Salam Sejawat
dr. Robert Sinurat, Sp.Rad

RUMAH SAKIT UMUM IMELDA PEKERJA INDONESIA
BAGIAN RADIOLOGI
Jl. Bilal No. 24 P. Brayan Darat I Medan 20239
Telp (061) 6610072-6631380 Fax (061)6618457

MEDAN, 02/01/2023
Kepada Yth.
dr.Issumi Maharani Tanjung
Di Tempat

Bersama ini kami sampaikan hasil pemeriksaan Radiologi a/n :
Reff. No. : 0026.01.23.RAD
Nama : [redacted]
No. Medical :
Tanggal Lahir : 19/11/1966
Data Klinis : Abses skrotum

RADIOLOGI REPORT
THORAX (AP)

Keterangan : Cor : Ukuran membesar (CTR > 50 %)
Sinus dan diafragma normal
Trachea tampak simetris
Paru : Tampak pebercakab berupa infiltrat pada kedua perihiler
Tidak tampak effusi pleura
Corakan broncho vasculer bertambah.

Kesimpulan : Cardiomegali.
Pneumonia.

Salam Sejawat
dr. Robert Sinurat, Sp.Rad

RSU IMELDA PEKERJA INDONESIA
JL. BILAL NO. 24, PULO BRAYAN DARAT I
MEDAN - 20239
Telp : 061 6610072
Fax : 061 6618457

PEMERIKSAAN LABORATORIUM

No. Reg/ No. RM : RJ0000441685
Tanggal Masuk : 02/01/2023
Nama Pasien : [redacted]
Tgl. Periksa : 02/01/2023 15:00:59
Tgl Lahir : 19/11/1966 00:00:00

Dokter Pengirim : dr.Issumi Maharani Tanjung
Ruang Perawatan : Instalasi Gawat Darurat (IGD)
Analis : NUR TRI WAHYUNI
Jam Penerimaan Spesimen : 14.20 WIB
Alamat : JL MANGAAN IV LK XIV G

JENIS PEMERIKSAAN	HASIL	UNIT/ SATUAN	ANGKA NORMAL	METODE
HEMATOLOGI				
Darah Lengkap				
Hemoglobin	10.0	g/dl	P: 13-18 W:12-16	Cangglh
Leukosit	13.6	10 *3/ uL	4 - 11	
Jumlah Trombosit	319.000	/ mm3	140.000 - 450.000	
Hematokrit	29.2	%	P: 42 - 56 W:36-47	
Eritrosit	3.93	Juta / mm3	P:4.50 - 4.60 W: 4,10-5,10	
MCV	74.3	um3	81 - 99	
MCH	25.5	Pgr	27,0 - 31,0	
MCHC	34.3	g/ dl	32,0 - 36,0	
RDW	11.0	%	11,5 - 15.0	
PDW	9.9	%	10,0 - 18,0	
MPV	8.2	um3	6,5 - 11,0	
PCT	0.26	%	0,100 - 0,500	
Hitung Jenis Leukosit				
Eosinofil	2.0	%	1 - 3	
Basofil	1	%	0 - 1	
Netrofil (abs)	9.7	10 *3 / uL	1,56 - 6,13	
Neutrofil	70.4	%	50 - 70	
Limfosit	17.6	%	20 - 40	
Monosit	9.0	%	2 - 8	
Limfosit (abs)	2.3	10 *3 / uL	1,8 - 3,74	
Masa Pembekuan	8'30"	Menit	6' - 12'	Sederhana
Masa Pendarahan	4'	Menit	2' - 6'	
TEST GULA DARAH				
Glukosa Ad Random	113	Mg/ dl	<200	
FAAL GINJAL				
Ureum/Urea-N	36	Mg/dl	13 - 50	
Creatinin	1.10	Mg/dl	P : 0.7 - 1.4 W : 0.6 - 1.1	

RSU IMELDA PEKERJA INDONESIA
JL.BILAL NO. 24, PULO BRAYAN DARAT I
MEDAN - 20239
Telp : 061 6610072
Fax : 061 6618457

PEMERIKSAAN LABORATORIUM

No. Reg/ No. RM : RJ0000441685 / 0[illegible]
Tanggal Masuk : 02/01/2023
Nama Pasien : [redacted]
Tanggal Lahir : 19/11/1966
Dokter Pengirim : dr. Endi Prilansa Mahadi, Sp.U

Ruang Perawatan : Ruang Rawat Anggrek
Analis : WINDA DAMANIK
Tgl. Periksa / Jam : 07/01/2023 16:28:51
Jam Penerimaan Spesimen : 16:00 WIB
Alamat : JL MANGAAN IV LK XIV G

JENIS PEMERIKSAAN	HASIL	UNIT/ SATUAN	ANGKA NORMAL	METODE
HEMATOLOGI				
Darah Rutin				
Hemoglobin	8.1	g/dl	P: 13-18 W:12-16	Cangglh
Leukosit	10.400	/ mm3	4.000 - 11.000	
Jumlah Trombosit	319.000	/ mm3	150.000 - 450.000	
Hematokrit	24.3	%	P: 42 - 56 W:36-47	
Eritrosit	3.23	Juta / mm3	P:4.50 - 4.60 W: 4,10-5,10	

Interpretasi Klinik : Anemia

MEDAN, 07/01/2023
Salam Sejawat

dr. Tonny, Sp. PK

No. Reg/ No. RM : RJ0000441685 /
Tanggal Masuk : 02/01/2023
Nama Pasien :
Tgl. Periksa : 02/01/2023 15:01:08
Tgl Lahir : 19/11/1966 00:00:00

Dokter Pengirim : dr.Issumi Maharani Tanjung
Ruang Perawatan : Instalasi Gawat Darurat (IGD)
Analis : NUR TRI WAHYUNI
Jam Penerimaan Spesimen : 14.20 WIB
Alamat : JL MANGAAN IV LK XIV G

JENIS PEMERIKSAAN	HASIL	UNIT/ SATUAN	ANGKA NORMAL	METODE
ELEKTROLIT				
Elektrolit Lengkap				
Natrium	130	mmol/ L	135 - 150	ISE
Kalium	4.0	mmol/ L	3.6 - 5.5	
Chlorida	102	mmol/ L	96 - 108	

Interpretasi Klinik :

MEDAN, 02/01/2023
Salam Sejawat

dr. Tonny, Sp. PK

RSU IMELDA PEKERJA INDONESIA

245221

19/11/1966

RM
36
Revisi 02/2018

ELECTROCARDIOGRAPHIC REPORT

Tanggal : 4/2/2023 Pukul : 15:50

PHYSICAL DATE

Heigh : 161 Weight : 64 BP : 120/80 mmHg

AUSCULTATION AND OTHER TEST

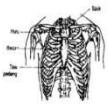

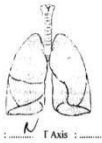

Rhythm : sr. QRS Rate : 93 QRS Axis : N T Axis : .....
Position : ..... P : ..... T : ..... U : .....
QR : ..... QRS Widht : ..... VAT : ..... Qt : .....
ST : ..... Q Wave : ..... R Wave : ..... S.Wave : .....
Transitional Zone : .....

CONCLUSIONS : Low Voltage.

Remark : .....

Terima kasih,

(.....)

Kasus 2

RSU IMELDA PEKERJA INDONESIA
JL.BILAL NO. 24, PULO BRAYAN DARAT I
MEDAN - 20239
Telp : 061 6610072
Fax : 061 6618457

RINGKASAN PASIEN KELUAR (DISCHARGE SUMMARY)

Tgl. Masuk	11/05/2023 19:50:00 WIB	No. RM	2
Tgl. Keluar	18/05/2023 16:00:00 WIB	Nama	[redacted]
Ruang/ Kelas	Ruang Rawat Anggrek/ Kelas III	Usia	31 Tahun
		Jenis Kelamin	Laki - Laki

Alasan Pasien Di Rawat	: Bengkak di pangkal kemaluan, nyeri (+), bernanah (+)
Anamnese	: Bengkak di pangkal kemaluan sejak 2 minggu, nyeri (+), bernanah (+), BAK/BAB (+) normal, flatus keluar dari lubang pangkal kemaluan, awalnya tahun 2018 keluhan serupa sembuh sendiri.
Pemeriksaan Fisik	: Sens : cm Tekanan darah : 110/80 mmhg, nadi : 90 x/i, nafas : 20 x/i, suhu : 36.8 c, berat badan : 73 kg Abdomen : soepel, peristaltik (+) Genitalia dan Anus : penis = edem, curiga abses (+)
Pemeriksaan Penunjang	: Tgl 11/05/2023 : Darah lengkap : - Hemoglobin : 13.1 g/dl, leukosit : 23.7 ul, hematokrit : 37.4 % - Faal Ginal-> Ureum/Urea-N : 52 mg/dl - Elektrolit lengkap : Natrium : 132 mmol/l - THORAX (PA) : Bronchopneumonia.
Diagnosa Masuk	: Abses proximal penis dd/Fistel
Pengobatan dan Tindakan	: Pengobatan : Ceftriaxone 1 gr inj; dexametason 5 mg/ml inj; ketorolac 30 mg inj; ranitidin 25 mg/ml inj; ringer lactat 500 mg inf; Tindakan : Sistoskopi + Drainase Abses + Biopsi (tgl 15/05/2023)
Perkembangan selama dirawat	: - Tgl 11/05/2023: Pasien tiba di ruangan dengan keluhan bengkak di pangkal kemaluan sejak 2 minggu, nyeri (+), bernanah (+), BAK/BAB (+) normal, flatus keluar dari lubang pangkal kemaluan, TD : 110/80 mmhg, HR : 90 x/i, RR : 20 x/i, T : 36.8 c, Rencana operasi - Tgl 12/05/2023 : bengkak dan nyeri pada pangkal kemaluan (+), nanah (+), skala nyeri 2, TD : 108/80 mmhg, HR : 80 x/i, RR : 20 x/i, T : 36.5 c - Tgl 13/05/2023 : bengkak dan nyeri pada pangkal kemaluan (+), nanah (+), skala nyeri 2, TD : 110/78 mmhg, HR : 84 x/i, RR : 20 x/i, T : 36.5 c, Hasil USG KIDNEY & BLADDER-> Cystitis. - Tgl 14/05/2023 : nyeri diada (+), bengkak pada pangkal kemaluan (+), TD : 110/74 mmhg, HR : 86 x/i, RR : 20 x/i, T : 36.8 c, skala nyeri 3 - Tgl 15/05/2023 : nyeri luka post op (+), badan lemas (+), TD : 120/70 mmhg, HR : 87 x/i, RR : 20 x/i, T : 36.2 c, skala nyeri 2. - Tgl 16/05/2023 : nyeri luka post op (+), badan lemas (+), TD : 98/65 mmhg, HR : 85 x/i, RR : 20 x/i, T : 36.2 c, skala nyeri 2. - Tgl 17/05/2023 : nyeri luka post op (+), lemas (+), TD : 110/70 mmhg, HR : 80 x/i, RR : 20 x/i, T : 37 c, skala nyeri 3. - Tgl 18/05/2023 : nyeri luka post op (-), TD : 115/74 mmhg, HR : 86 x/i, RR : 20 x/i, T : 36.1 c, pasien boleh pbj.
Diagnosa Akhir	: Abses Penis + Cystitis
Kondisi Pasien dan Obat-Obatan Yang di Bawa Saat Pasien Pulang	: PBJ dengan membaik Obat Pulang : Amoxiclin 500 Mg Cap,Channa 500 Mg Caps, Gentamicin 0,1 % 5 G Salep Kulit,Ketorolac 10mg Tab
Instruksi Tindak Lanjut	: Kontrol ulang tgl 25/05/2023

RSU IMELDA PEKERJA INDONESIA | RM 26/01/1992 | RM 36 Revisi 02/2019

ELECTROCARDIOGRAPHIC REPORT

Tanggal : 8/5/2023 Pukul : 10.58 WIB

PHYSICAL DATE

Heigh : 156 Weight : 163 cm BP : 110/60 mmHg

AUSCULTATION AND OTHER TEST

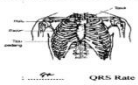

Rhythm	: Gn	QRS Rate	: 80 x	QRS Axis	: 40	T Axis	: .....
Position	:	P	: 0.16"	T	:	U	: .....
QR	:	QRS Width	:	VAT	:	QS	: .....
ST	:	Q Wave	:	R Wave	:	S.Wave	: .....
Transitional Zone	:						

CONCLUSIONS : .....

Komark : .....

Terima kasih,

RUMAH SAKIT UMUM IMELDA PEKERJA INDONESIA
BAGIAN RADIOLOGI
Jl. Bilal No. 24 P. Brayan – Medan – 20239
Telp (061) 6610072-6613340 Fax (061) 6618457

MEDAN, 12/05/2023
Kepada Yth.
dr. Endi Prilansa Mahadi, Sp.U
Di Tempat

Bersama ini kami sampaikan hasil pemeriksaan Radiologi a/n :

Reff. No.	: 0375.05.23.USG
Nama	: R[redacted]
No. Medical	: 0[redacted]
Tanggal Lahir	: 26/01/1992
Data Klinis	: ABSES PENIS

RADIOLOGI REPORT

USG KIDNEY & BLADDER

Keterangan	: Ginjal R-L : Tidak tampak tanda - tanda bendungan pada kedua PCS dan ureter, tidak tampak batu didalamnya. Blass : Bentuk dan ukuran normal,dinding menebal ireguler , tidak tampak massa dan batu di dalamnya.
Kesimpulan	: Cystitis.

RSU IMELDA PEKERJA INDONESIA
JL.BILAL NO. 24, PULO BRAYAN DARAT I
MEDAN - 20239
Telp : 061 6610072
Fax : 061 6618457

PEMERIKSAAN LABORATORIUM

No. Reg/ No. RM	: RJ0000456600 / 00	Dokter Pengirim	: dr. Andry Maival
Tanggal Masuk	: 11/05/2023	Ruang Perawatan	: Instalasi Gawat Darurat (IGD)
Nama Pasien	: [redacted]	Analis	: MONICA NILA SARI TARIGAN
Tgl. Periksa	: 11/05/2023 20:13:04	Jam Penerimaan Spesimen	: 19:50 WIB
Tgl Lahir	: 26/01/1992 00:00:00	Alamat	:

JENIS PEMERIKSAAN	HASIL	UNIT/ SATUAN	ANGKA NORMAL	METODE
HEMATOLOGI				
Darah Lengkap				
Hemoglobin	13.1	g/dl	P: 13-18 W:12-16	Canggih
Leukosit	23.7	10 *3/ uL	4 - 11	
Jumlah Trombosit	383.000	/ mm3	140.000 - 450.000	
Hematokrit	37.4	%	P: 42 - 56 W:36-47	
Eritrosit	4.54	Juta / mm3	P:4.50 - 4.60 W: 4,10-5,10	
MCV	82	um3	81 - 99	
MCH	28.9	Pgr	27,0 - 31,0	
MCHC	35.1	g/ dl	32,0 - 36,0	
RDW	12.5	%	11,5 - 15.0	
PDW	9.5	%	10,0 - 18,0	
MPV	7.3	um3	6,5 - 11,0	
PCT	0.200	%	0,100 - 0,500	
Hitung Jenis Leukosit				
Eosinofil	2.1	%	1 - 3	
Basofil	0	%	0 - 1	
Netrofil (abs)	17.1	10 *3 / uL	1,56 - 6,13	
Neutrofil	71.8	%	50 - 70	
Limfosit	14.1	%	20 - 40	
Monosit	12.0	%	2 - 8	
Limfosit (abs)	3.3	10 *3 / uL	1,8 - 3,74	
Masa Pendarahan	4'	Menit	2' - 6'	
Masa Pembekuan	8'	Menit	6' - 12'	Sederhana
TEST GULA DARAH				
Glukosa Ad Random	97	Mg/ dl	<200	
FAAL GINJAL				
Ureum/Urea-N	52	Mg/dl	13 - 50	
Creatinin	1.0	Mg/dl	P : 0.7 - 1.4 W : 0.6 - 1.1	

RSU IMELDA PEKERJA INDONESIA
LAPORAN PEMBEDAHAN DAN INSTRUKSI PASCA BEDAH

Operator	: dr. Endi Prilansa Mahadi, Sp.U	No. Rekam Medis	: 2
Anastesi	: dr.David,Sp.An	Nama Lengkap	: [redacted]
		Tgl. Lahir/ Umur	: 26/01/1992 / 31 Tahun
		J. Kelamin	: Laki - Laki
		Asisten	:
		Instrumen	: Str. Rosmawati
		Perata Anastesi	: Br. Aatan
		Tanggal Pembedahan	: 15/05/2023

Diagnosis Pra Bedah :
Abses Penis + Suspect Fistel Uretrocutan

Diagnosis Pasca Bedah :
Abses Penis + Infiltrat Penis

Mulai Jam	: 14:30
Selesai Jam	: 15:30
Lama Pembedahan	: 1 jam

Tindakan Pembedahan :
1 Sistoskopi
2 Drainase Abses + Biopsi

[ ] EMERGENSI
[V] ELEKTIF

[ ] KECIL
[ ] SEDANG
[ ] BESAR
[V] KHUSUS

Uraian Pembedahan

1. Sio, antibiotik profilaksis, spinal, litotomy, drapping
2. Sistoskopi : uretra anterior intact normal, striktur (-), batu (-), massa (-), fistel (-)
   Buli trabekulasi ringan sedang, massa (-), batu (-)
3. Tampak abses di ventral shaft penoscrotal, tampak abses sebagian sudah pecah
   Nekrotomi dan debridement dengan betadine dan perhidrol
   Tampak jaringan infiltrat pocket abses --> biopsi --> PA
4. Freshening, jahit situasional dengan catgut, selesai.

Komplikasi Pembedahan :

Jaringan Ke Patologi		Cairan Yang Keluar		
[V] Ya, Tanggal 15/05/2023	[ ] Tidak	Darah	50.00	cc
Jenis Jaringan Yang Dikirim : Infiltrat Penis		Urine	1,000.00	cc
Label Pasien Sudah Ditempel : [V] Sudah	[ ] Belum	Dll	0	cc

INSTRUKSI PASCA BEDAH

1. Observasi	: - Kesadaran dan tanda vital
2. Cairan Parenteral (IVFD)	: - RL 20 gtt/menit
3. Obat - Obatan	: - Teruskan
4. Makan/ Minum (Oral)	: - Bebas
5. Instruksi Khusus	: - Aff kateter besok pagi - GV hari rabu

Operator Bedah

dr. Endi Prilansa Mahadi, Sp.U

Dr. FITRIANI LUMONGGA , Sp.PA
SPESIALIS PATOLOGI ANATOMI
RSU IMELDA PEKERJA INDONESIA
Jl. Bilal No.24 Medan

Medan, 19 Mei 2023

No : H.122.5.23

Kepada Yth:
Dr. Endi. Sp.U
RSU Imelda Pekerja Indonesia
Di Medan

Bersama ini kami sampaikan hasil pemeriksaan histopatologi dari :

Nama	: [redacted]
Umur	: 31 thn
Alamat	: Medan
No. RM	: 29 22 33 (Ruang Angrek)

Klinik : Abcess penis

Makroskopis : Terima 1 potong jaringan dari infiltrat penis, ukuran 1 x 1 x 0,5 cm Warna putih keabuan, konsistensi kenyal. Sediaan habis untuk prosessing

Mikroskopis : Sediaan jaringan menunjukkan fragmentasi stroma tanpa pelapis epitel. Tampak jaringan ikat yang edematus dengan infiltrasi sel-sel radang neutrofil, limfosit dan sel plasma. Juga dijumpai bagian dengan perdarahan interstisial dan nekrosis.
Tidak dijumpai tanda proses radang spesifik maupun tanda malignansi pada sediaan ini.

Kesimpulan : Gambaran histopatologi sediaan ini sesuai dengan Abcess.

Terimakasih dan salam sejawat,

(Dr.dr.Fitriani Lumongga, Sp.PA)

RUMAH SAKIT UMUM IMELDA PEKERJA INDONESIA
BAGIAN RADIOLOGI
Jl. Bilal No. 24 P. Brayan – Medan – 20239
Telp (061) 6610072-6613340 Fax (061) 6618457

MEDAN, 11/05/2023
Kepada Yth.
dr. Andry Maival
Di Tempat

Bersama ini kami sampaikan hasil pemeriksaan Radiologi a/n :

Reff. No.	: 2998.05.23.Rad
Nama	: R[redacted]
No. Medical	: 0[redacted]
Tanggal Lahir	: 26/01/1992
Data Klinis	: Abses penis dd kiste.l

RADIOLOGI REPORT

THORAX (PA)

Keterangan	: Cor : Ukuran normal Sinus dan diafragma normal Trachea tampak simetris Paru : Tampak pebercakan pada kedua parahiler. Tidak tampak effusi pleura. Corakan broncho vasculer bertambah
Kesimpulan	: Bronchopneumonia.

No. Reg/ No. RM	: RJ0000456600 / 00	Dokter Pengirim	: dr. Andry Maival
Tanggal Masuk	: 11/05/2023	Ruang Perawatan	: Instalasi Gawat Darurat (IGD)
Nama Pasien	: R[redacted]	Analis	: MONICA NILA SARI TARIGAN
Tgl. Periksa	: 11/05/2023 20:13:21	Jam Penerimaan Spesimen	: 19:50 WIB
Tgl Lahir	: 26/01/1992 00:00:00	Alamat	:

JENIS PEMERIKSAAN	HASIL	UNIT/ SATUAN	ANGKA NORMAL	METODE
ELEKTROLIT				
Elektrolit Lengkap				
Natrium	132	mmol/ L	135 - 150	ISE
Kalium	4.0	mmol/ L	3.6 - 5.5	
Chlorida	100	mmol/ L	96 - 108	
IMUNO SEROLOGI				
HIV (Methode Rapid Test)				
Standart Diagnostik (SD)	Non Reaktif		Non Reaktif	Rapid Test / ICT
Fokus Anti HIV 1/2			Non Reaktif	
Vikia HIV 1/2			Non Reaktif	
Oncoprobe HIV 1/2			Non Reaktif	

Interpretasi Klinik :

MEDAN, 11/05/2023
Salam Sejawat

dr. Fani Adelirmia, Sp.PK

Kasus 3

RSU IMELDA PEKERJA INDONESIA
JL.BILAL NO. 24, PULO BRAYAN DARAT I
MEDAN - 20239
Telp : 061 6610072
Fax : 061 6618457

RINGKASAN PASIEN KELUAR (DISCHARGE SUMMARY)

Tgl. Masuk	06/05/2023 13:40:00 WIB	No. RM	2
Tgl. Keluar	12/05/2023 13:19:00 WIB	Nama	D[redacted]
Ruang/ Kelas	Ruang Rawat Sakura/ Kelas III	Usia	80 Tahun
		Jenis Kelamin	Laki - Laki

Alasan Pasien Di Rawat : BAK berdarah

Anamnese : BAK berdarah sejak 1 hari yang lalu, nyeri perut bagian bawah, BAK tersendat- sendat.

Pemeriksaan Fisik :
- Sens : CM
- TD : 110/70mmHg
- HR : 88x/i
- RR : 20x/i
- Temp : 36°C
- Abdomen : Soepel peristaltik(+), nyeri tekan suprapubik(+)
- Ekstremitas Superior : Akral hangat(+), SPO2 99% room air
- Genitalia & Anus : Meatus uretra = Darah(+)
- Ekstremitas Inferior : Akral hangat(+)

Pemeriksaan Penunjang : Tgl. 06/05/2023 :
- THORAX (PA)
Kesimpulan : Bronchopneumonia.
- USG KIDNEY & BLADDER
Kesimpulan : Hydronefrosis bilateral
Tumor buli-buli.
BPH (Benign Prostat Hypertrophy)dengan volume -/+ 30,53 cm3.

Saran : Sebaiknya dilakukan Ct Scan Abdomen.
- HB : 9.0 g/dl, leukosit : 13.0 /uL, Natrium : 132 mmol/L.

Diagnosa Masuk : Hematuria + Susp striktura uretra

Pengobatan dan Tindakan : Pengobatan : Asam Traneksamat 100 Mg Inj, Ceftriaxone 1 Gr Inj, Ringer Lactat 500 Mg Inf, Vitamin K Inj, Ketorolac 30 Mg Inj

- TINDAKAN : TUR-P + EVAKUASI CLOT + TRANSFUSI DARAH

Perkembangan selama dirawat : Tgl. 06/05/2023 BAK berdarah sejak 1 hari yang lalu, nyeri perut bagian bawah, BAK tersendat- sendat, batuk(-), TD : 110/70mmHg, HR : 80x/i, RR : 20x/i, Temp : 36.7°C.
Tgl. 07/05/2023 Nyeri perut bagian bawah(+), BAK berdarah(+), TD : 135/72mmHg, HR : 80x/i, RR : 20x/i, Temp : 36.5°C. Skala nyeri 2. R/Operasi dengan tindakan->TUR-P + SAC-IE.
Tgl. 08/05/2023 Nyeri perut bagian bawah(+), BAK berdarah(+), TD : 138/79mmHg, HR : 88x/i, RR : 18x/i, Temp : 36.6°C.

PASIEN RAWATAN RUANGAN ICU
- Pasien selesai operasi dari OK tiba di ICU dengan nyeri post op(+), tampak lemah, TD : 121/62mmHg, HR : 65x/i, RR : 20x/i, Temp : 36.7°C, Skala nyeri 3. R/transfusi darah 2 bag post OP.
Tgl. 09/05/2023 Nyeri post op ber(-), tampak tenang(+), sesak nafas(-), TD : 147/65mmHg, HR : 66x/i, RR : 18x/i, Temp : 36.8°C. A/u R/terapi : Sucarfalte syr 3x Cl, omz 2x1, cefixime 2x200 mg, minum 2 L/Hari. Darah rutin->HB : 10.3 g/dl, Leukosit : 20.900 / mm3.

PASIEN RAWATAN RUANGAN SAKURA
Tgl. 10/05/2023 Nyeri post op(+), TD : 130/80mmHg, HR : 67x/i, RR : 20x/i, Temp : 36.3°C.
Tgl. 11/05/2023 Nyeri post op(+), TD : 153/73mmHg, HR : 61x/i, RR : 20x/i, Temp : 36.5°C. Skala nyeri 2.
Tgl. 12/05/2023 Nyeri post op ber(-), TD : 144/72mmHg, HR : 84x/i, RR : 20x/i, Temp : 36.7°C. Pasien boleh PBJ.

RM - 13/Revisi04/2019 Halaman 1/2

RSU IMELDA PEKERJA INDONESIA
LAPORAN PEMBEDAHAN DAN INSTRUKSI PASCA BEDAH

No. Rekam Medis : 2
Nama Lengkap : D[redacted]
Tgl. Lahir/ Umur : 27/07/1942 / 80 Tahun
J. Kelamin : Laki - Laki

Operator : dr. Endi Prilansa Mahadi, Sp.U
Anastesi : dr.David,Sp.An
Asisten : -
Instrumen : Str. Dumiati / Str. Nurhalimah
Perata Anastesi : Br. Alatan
Tanggal Pembedahan : 08/05/2023

Diagnosis Pra Bedah :
Tumor Buli + BPH + Hematuria

Diagnosis Pasca Bedah :
BPH + Hematuria

Mulai Jam : 15:40
Selesai Jam : 17:10
Lama Pembedahan : 90 menit

Tindakan Pembedahan :
1 TUR-P
2 Evakuasi Clot

[ ] EMERGENSI
[V] ELEKTIF
[ ] KECIL
[ ] SEDANG
[ ] BESAR
[V] KHUSUS

Uraian Pembedahan
1. Sio, antibiotik profilaksis, spinal, litotomy, drapping
2. Sistoskopi : Tampak prostat protrusi dari lobus medius dan lateral (D) kedalam buli, protrusi ± 5x6cm
3. - TUR-P->PA, kontrol bleeding
- Pasang kateter 24fr, balon 65cc, traksi ringan
4. Selesai
4.

Komplikasi Pembedahan :

Jaringan Ke Patologi		Cairan Yang Keluar		
[V] Ya, Tanggal 08/05/2023	[ ] Tidak	Darah	50.00	cc
Jenis Jaringan Yang Dikirim : Prostat		Urine	200.00	cc
Label Pasien Sudah Ditempel : [V] Sudah	[ ] Belum	Dll	0	cc

INSTRUKSI PASCA BEDAH
1. **Observasi** : - KU untuk monitor perdarahan
2. **Cairan Parenteral (IVFD)** : - RL 20gtt/menit
3. **Obat - Obatan** : - Ceftriaxone 1gr/12 jam
- Ketorolac 1amp/8 jam
- Kalnex 500mg/8 jam
- Ranitidin 1amp/12 jam
- Vit-K 1amp/12 jam
4. **Makan/ Minum (Oral)** : - Bebas
5. **Instruksi Khusus** : - Irigasi Nacl 0,9 CDR, jika jernih 40gtt/menit

Operator Bedah

dr. Endi Prilansa Mahadi, Sp.U

RSU IMELDA PEKERJA INDONESIA
RM 36 Revisi 02/2018
27/07/1942

ELECTROCARDIOGRAPHIC REPORT

Tanggal : 6/5/2023 Pukul : IN. SD LUAR.
EKG : Ali SD umum -
PHYSICAL DATE
Heigh : 165 Weight : 60 kg. BP : 180/80 mmHg
AUSCULTATION AND OTHER TEST

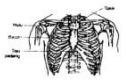

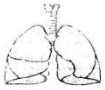

Rhythm : ..... QRS Rate : 71 x/i QRS Axis : ..... T Axis : .....
Position : ..... P : 0.16 T : ..... J : .....
QR : ..... QRS Widht : ..... VAT : ..... Qt : .....
ST : ..... Q Wave : ..... R Wave : ..... S.Wave : .....
Transitional Zone : .....

CONCLUSIONS : .....
Remark : .....

RUMAH SAKIT UMUM IMELDA PEKERJA INDONESIA
BAGIAN RADIOLOGI
Jl. Bilal No. 24 P. Brayan - Darat I Medan 20239
Telp.(061) 6610072-6618457 Fax.(061) 6618457

MEDAN, 06/05/2023
Kepada Yth.
dr. Endi Prilansa Mahadi, Sp.U
Di Tempat

Bersama ini kami sampaikan hasil pemeriksaan Radiologi a/n :
Reff. No. : 0350.05.23.USG
Nama : D[redacted]
No. Medical : 0[redacted]
Tgl Lahir : 27/07/1942
Data Klinis :

RADIOLOGI REPORT
USG KIDNEY & BLADDER

Keterangan : Ginjal kanan : Masih tampak tanda - tanda bendungan pada PCS dan ureter,tidak tampak batu didalam
Ginjal kiri : Masih tampak tanda - tanda bendungan pada PCS dan ureter,tidak tampak batu didalam
Blass : Dinding menebal irreguler,tampak suatu massa lobulated dengan inhomogen Uk +/- 6,57cmx
cm. tidak tampak batu.Prostat : Ukuran membesar (- / + 6.35cm x 7,21 cm x 6,67 cm) tidak tampa
massa di dalamnya.

Kesimpulan : Hydronefrosis bilateral
Tumor buli-buli.
BPH (Benign Prostat Hypertrophy)dengan volume -/+ 30,53 cm3.

Saran : Sebaiknya dilakukan Ct Scan Abdomen.

RUMAH SAKIT UMUM IMELDA PEKERJA INDONESIA
BAGIAN RADIOLOGI
Jl. Bilal No. 24 P. Brayan - Darat I Medan 20239
Telp.(061) 6610072-6618457 Fax.(061) 6618457

MEDAN, 06/05/2023
Kepada Yth.
dr. Andry Maival
Di Tempat

Bersama ini kami sampaikan hasil pemeriksaan Radiologi a/n :
Reff. No. : 2899.05.23.RAD
Nama : D[redacted]
No. Medical : 0[redacted]
Tgl Lahir : 27/07/1942
Data Klinis : Hematuri

RADIOLOGI REPORT
THORAX (PA)

Keterangan : Cor : Ukuran normal
Sinus dan diafragma normal
Trachea tampak simetris
Paru : Tampak pebercakan pada kedua parahiler.Tidak tampak effusi pleura.Corakan broncho vasculer bertambah

Kesimpulan : Bronchopneumonia.

RSU IMELDA PEKERJA INDONESIA
JL.BILAL NO. 24, PULO BRAYAN DARAT I
MEDAN - 20239
Telp : 061 6610072
Fax : 061 6618457

PEMERIKSAAN LABORATORIUM

No. Reg/ No. RM	: RJ0000455969 / 00[redacted]	Dokter Pengirim	: dr. Andry Maival
Tanggal Masuk	: 06/05/2023	Ruang Perawatan	: Instalasi Gawat Darurat (IGD)
Nama Pasien	: D[redacted]	Analis	: KIKI JULIANTIKA SARI
Tgl. Periksa	: 06/05/2023 15:16:53	Jam Penerimaan Spesimen	: 06/05/2023 15:16:55
Tgl Lahir	: 27/07/1942 00:00:00	Alamat	: JL MARELAN VIII NO 171 LING 19, KEL.RENGAS PULAU, KEC.MEDAN MARELAN, KOTA MEDAN

JENIS PEMERIKSAAN	HASIL	UNIT/ SATUAN	ANGKA NORMAL	METODE
HEMATOLOGI				
Darah Lengkap				
Hemoglobin	9.0	g/dl	P: 13-18 W:12-16	Cangglh
Leukosit	13.0	10 *3/ uL	4 - 11	
Jumlah Trombosit	162.000	/ mm3	140.000 - 450.000	
Hematokrit	25.0	%	P: 42 - 56 W:36-47	
Eritrosit	3.11	Juta / mm3	P:4.50 - 4.60 W: 4,10-5,10	
MCV	80	um3	81 - 99	
MCH	28.9	Pgr	27,0 - 31,0	
MCHC	36.0	g/ dl	32,0 - 36,0	
RDW	13.8	%	11,5 - 15,0	
PDW	12.4	%	10,0 - 18,0	
MPV	9.3	um3	6,5 - 11,0	
PCT	0.100	%	0,100 - 0,500	
Hitung Jenis Leukosit				
Eosinofil	2.4	%	1 - 3	
Basofil	0	%	0 - 1	
Netrofil (abs)	11.0	10 *3 / uL	1,56 - 6,13	
Neutrofil	84.0	%	50 - 70	
Limfosit	10.6	%	20 - 40	
Monosit	3.0	%	2 - 8	
Limfosit (abs)	1.3	10 *3 / uL	1,8 - 3,74	
Masa Pendarahan	5'	Menit	2' - 6'	
Masa Pembekuan	8'	Menit	6' - 12'	Sederhana
TEST GULA DARAH				
Glukosa Ad Random	122	Mg/ dl	<200	
FAAL GINJAL				
Ureum/Urea-N	46	Mg/dl	13 - 50	
Creatinin	2.2	Mg/dl	P : 0.7 - 1.4 W : 0.6 - 1.1	

Halaman 1 dari 2

Interpretasi Klinik :

MEDAN, 06/05/2023
Salam Sejawat

dr. Fani Ade Irma, Sp.PK

RSU IMELDA PEKERJA INDONESIA
JL.BILAL NO. 24, PULO BRAYAN DARAT I
MEDAN - 20239
Telp : 061 6610072
Fax : 061 6618457

PEMERIKSAAN LABORATORIUM

No. Reg/ No. RM	: RJ0000455969 / 00[redacted]	Ruang Perawatan	: Intensive Care Unit (ICU)
Tanggal Masuk	: 06/05/2023	Analis	: WINDA DAMANIK
Nama Pasien	: D[redacted]	Tgl. Periksa / Jam	: 09/05/2023 08:08:51
Tanggal Lahir	: 27/07/1942	Jam Penerimaan Spesimen	: 09/05/2023 08:08:51
Dokter Pengirim	: dr. Endi Prilansa Mahadi, Sp.U	Alamat	: JL MARELAN VIII NO 171 LING 19, KEL.RENGAS PULAU, KEC.MEDAN MARELAN, KOTA MEDAN

JENIS PEMERIKSAAN	HASIL	UNIT/ SATUAN	ANGKA NORMAL	METODE
HEMATOLOGI				
Darah Rutin				
Hemoglobin	10.3	g/dl	P: 13-18 W:12-16	Cangglh
Leukosit	20.900	/ mm3	4.000 - 11.000	
Jumlah Trombosit	129.000	/ mm3	150.000 - 450.000	
Hematokrit	30.9	%	P: 42 - 56 W:36-47	
Eritrosit	3.76	Juta / mm3	P:4.50 - 4.60 W: 4,10-5,10	

Interpretasi Klinik :

MEDAN, 06/05/2023
Salam Sejawat

dr. Fani Ade Irma, Sp.PK

No. Reg/ No. RM	: RJ0000455969 / 00[redacted]	Dokter Pengirim	: dr. Andry Maival
Tanggal Masuk	: 06/05/2023	Ruang Perawatan	: Instalasi Gawat Darurat (IGD)
Nama Pasien	: D[redacted]	Analis	: KIKI JULIANTIKA SARI
Tgl. Periksa	: 06/05/2023 15:16:55	Jam Penerimaan Spesimen	: 06/05/2023 15:16:55
Tgl Lahir	: 27/07/1942 00:00:00	Alamat	: JL MARELAN VIII NO 171 LING 19, KEL.RENGAS PULAU, KEC.MEDAN MARELAN, KOTA MEDAN

JENIS PEMERIKSAAN	HASIL	UNIT/ SATUAN	ANGKA NORMAL	METODE
ELEKTROLIT				
Elektrolit Lengkap				
Natrium	132	mmol/ L	135 - 150	ISE
Kalium	4.0	mmol/ L	3.6 - 5.5	
Chlorida	103	mmol/ L	96 - 108	

Interpretasi Klinik :

MEDAN, 06/05/2023
Salam Sejawat

dr. Fani Ade Irma, Sp.PK

Kasus 4

RSU IMELDA PEKERJA INDONESIA
JL.BILAL NO. 24, PULO BRAYAN DARAT I
MEDAN - 20239
Telp : 061 6610072
Fax : 061 6618457

RINGKASAN PASIEN KELUAR (DISCHARGE SUMMARY)

Tgl. Masuk	09/05/2023 09:00:00 WIB	No. RM	2[illegible]
Tgl. Keluar	13/05/2023 16:32:00 WIB	Nama	A[illegible]
Ruang/ Kelas	Ruang Rawat Sakura/ Kelas III	Usia	66 Tahun
		Jenis Kelamin	Laki - Laki

Alasan Pasien Di Rawat	: BAK tersumbat, BAK menetes
Anamnese	: BAK tersumbat sejak 1 hari ini, BAK menetes selama 1 minggu ini disertai nyeri saat BAK dan panas di akhir BAK. Demam menang(-), muntah(-), batuk(-), sesak nafas(-), riwayat BAK keruh(+), saat awal, darah(-), berpasir(-).
Pemeriksaan Fisik	: - Sens : CM - TD : 120/80mmHg - HR : 90x/i - RR : 20x/i - Temp : 36.2°C - Abdomen : Soepel peristaltik(+) - Genitalia & anus : Cateter terpasang, Urine kuning 300 ml
Pemeriksaan Penunjang	: Tgl. 09/05/2023 ; - THORAX (PA) Kesimpulan : Bronchopneumonia. - USG PROSTAT Kesimpulan : BPH dengan vol +/- 94,71 cm3.
Diagnosa Masuk	: BPH retensi
Pengobatan dan Tindakan	: Pengobatan : - - TINDAKAN : TUR - P
Perkembangan selama dirawat	: Tgl. 09/05/2023 BAK tersumbat sejak 1 hari ini, BAK menetes selama 1 minggu ini disertai nyeri saat BAK dan panas, TD : 120/80mmHg, HR : 90x/i, RR : 20x/i, Temp : 36.2°C, Skala nyeri 3. R/Operasi dengan tindakan:->TUR P. Tgl. 10/05/2023 BAK tersumbat(+) sejak 1 minggu ini, disertai nyeri saat BAK dan panas, TD : 120/70mmHg, HR : 90x/i, RR : 20x/i, Temp : 36.5°C, Skala nyeri 3. Tgl. 11/05/2023 Nyeri post op(+), mual(-), TD : 121/78mmHg, HR : 80x/i, RR : 20x/i, Temp : 36.8°C, Skala nyeri 3. Tgl. 12/05/2023 Nyeri post op(+), tampak sesekali kesakitan, TD : 136/67mmHg, HR : 87x/i, RR ; 20x/i, Temp ; 36.8°C, Skala nyeri 2. Tgl. 13/05/2023 Nyeri post op ber(-), TD : 114/79mmHg, HR : 84mmHg, HR ; 20x/i, Temp : 36.1°C. Pasien boleh PBJ.
Diagnosa Akhir	: BPH retensi
Kondisi Pasien dan Obat-Obatan Yang di Bawa Saat Pasien Pulang	: PBJ membak : Cefixime 200 Mg Cap, Omeprazole 20 Mg Tab, Harnal Ocas Tab/Tamsulosin Tab, Paracetamol Tab
Instruksi Tindak Lanjut	: Kontrol Ke Poliklinik Spesialis Urologi Tgl : 18/05/2023
Edukasi	: - Makan makanan yang bergizi - Banyak istirhat - Hindari stres - Konsumsi obat sesuai aturan dokter - Kontrol sesuai jadwal

RSU IMELDA PEKERJA INDONESIA

LAPORAN PEMBEDAHAN DAN INSTRUKSI PASCA BEDAH

No. Rekam Medis	: 2
Nama Lengkap	: A[illegible]
Tgl. Lahir/ Umur	: 26/11/1956 / 66 Tahun
J. Kelamin	: Laki - Laki
Asisten	: -
Instrumen	: Str. Satriani
Penata Anastesi	
Tanggal Pembedahan	: 10/05/2023
Mulai Jam	: 15:15
Selesai Jam	: 16:15
Lama Pembedahan	: 1 jam

erator : dr. Endi Prilansa Mahadi, Sp.U
astesi : dr.David,Sp.An

Diagnosis Pra Bedah :
BPH Retensi

Diagnosis Pasca Bedah :
BPH Retensi

Tindakan Pembedahan :
1 TUR-P

[V] EMERGENSI
[V] ELEKTIF
[ ] KECIL
[ ] SEDANG
[ ] BESAR
[V] KHUSUS

Uraian Pembedahan

1. Sio, antibiotik profilaksis, spinal, litotomy, drapping
2. Sistoskopi : Prostat kising 2cm, trabekulasi sedang
3. TUR-P, PA, kontrol bleeding
4. Kateter 24fr Threeway, balon 60cc-->traksi
5. Selesai

Komplikasi Pembedahan :

Jaringan Ke Patologi

[V] Ya, Tanggal 10/05/2023 [ ] Tidak
Jenis Jaringan Yang Diknim : Prostat
Label Pasien Sudah Ditempel : [V] Sudah [ ] Belum

Cairan Yang Keluar

Darah	50.00	cc
Urine	0.00	cc
Dll	0	cc

INSTRUKSI PASCA BEDAH

1. Observasi	: - Kesadaran dan tanda vital
2. Cairan Parenteral (IVFD)	: - RL 20gtt/menit
3. Obat - Obatan	: - Ceftriaxone 1gr/12 jam - Ketorolac 1amp/8 jam - Kalnex 500mg/8 jam - Ranitidin 1amp/12 jam - Metilprednisolon 2x4mg
4. Makan/ Minum (Oral)	: - Bebas
5. Instruksi Khusus	: - Aff traksi besok pagi

Operator Bedah

dr. Endi Prilansa Mahadi, Sp.U

RSU IMELDA PEKERJA INDONESIA

RM 36 Revisi 02/2019

26/11/1956

ELECTROCARDIOGRAPHIC REPORT

Tanggal : 9/5/2023 Pukul : 16.40 -
Ruang : di IRD (emum)

PHYSICAL DATE

Heigh : 165 Weight : 55 kg BP : 120/80 mmHg

AUSCULTATION AND OTHER TEST

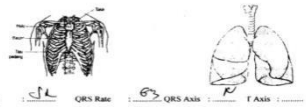

Rhythm	: SR	QRS Rate	: 63	QRS Axis	: .....
Position	:	P	:	T	: .....
QR	:	QRS Width	:	VAT	: .....
ST	:	Q Wave	:	R Wave	: .....

T Axis : .....
J : .....
QR : .....
S Wave : .....

Transitional Zone : .....

CONCLUSIONS :

Remark :

Terima kasih,

(.....)

RUMAH SAKIT UMUM IMELDA PEKERJA INDONESIA
BAGIAN RADIOLOGI
Jl. Bilal No. 24 P. Brayan - Medan 20239
Telp (061) 6610072-6618457 Fax (061) 6618457

MEDAN, 09/05/2023
Kepada Yth.
dr. Endi Prilansa Mahadi, Sp.U
Di Tempat

Bersama ini kami sampaikan hasil pemeriksaan Radiologi a/n :

Reff. No.	: 0356.05.23.USG
Nama	: A'
No. Medical	: 0'
Tgl Lahir	: 26/11/1956
Data Klinis	: BPH

RADIOLOGI REPORT

USG PROSTAT

Gambaran : Blass : Bentuk dan ukuran normal, tidak tampak massa maupun batu didalamnya. Prostat : Ukuran membesar (Uk +/- 5,84 x 5,54 x 5,59 cm),tidak tampak massa didalamnya.

Kesimpulan : BPH dengan vol +/- 94,71 cm3.

RUMAH SAKIT UMUM IMELDA PEKERJA INDONESIA
BAGIAN RADIOLOGI
Jl. Bilal No. 24 P. Brayan - Medan 20239
Telp (061) 6610072-6618457 Fax (061) 6618457

MEDAN, 09/05/2023
Kepada Yth.
dr. Hidayat, M.Kes
Di Tempat

Bersama ini kami sampaikan hasil pemeriksaan Radiologi a/n :

Reff. No.	: 2944.05.23.RAD
Nama	: A'
No. Medical	: 00. 5
Tgl Lahir	: 26/11/1956
Data Klinis	: BPH

RADIOLOGI REPORT

THORAX (PA)

Gambaran : Cor : Ukuran normal
Sinus dan diafragma normal
Trachea tampak simetris
Paru : Tampak pebercakan pada kedua parahiler. Tidak tampak effusi pleura. Corakan broncho vasculer bertambah

Kesimpulan : Bronchopneumonia.

Salam Sejawat

Sp. Rad

dr. Robert Sinurat, Sp.Rad

RSU IMELDA PEKERJA INDONESIA
JL.BILAL NO. 24, PULO BRAYAN DARAT I
MEDAN - 20239
Telp : 061 6610072
Fax : 061 6618457

PEMERIKSAAN LABORATORIUM

No. Reg/ No. RM	: RJ0000456113 / 00[illegible]	Dokter Pengirim	: dr. Hidayat, M.Kes
Tanggal Masuk	: 09/05/2023	Ruang Perawatan	: Instalasi Gawat Darurat (IGD)
Nama Pasien	: A[illegible]	Analis	: ITA YUNITA
Tgl. Periksa	: 09/05/2023 09:31:31	Jam Penerimaan Spesimen	: 09/05/2023
Tgl Lahir	: 26/11/1956 00:00:00	Alamat	: JL. LAMPU GG PELITA II NO 4 PULO BRAYAN BENGKEL BARU MEDAN TIMUR KOTA MEDAN

JENIS PEMERIKSAAN	HASIL	UNIT/ SATUAN	ANGKA NORMAL	METODE
HEMATOLOGI				
Darah Lengkap				
Hemoglobin	13.2	g/dl	P: 13-18 W:12-16	Cangogh
Leukosit	9.0	10 *3/ ul.	4 - 11	
Jumlah Trombosit	379.000	/ mm3	140.000 - 450.000	
Hematokrit	39.9	%	P: 42 - 56 W:36-47	
Eritrosit	4.31	Juta / mm3	P:4.50 - 4.60 W: 4,10-5,10	
MCV	92.5	um3	81 - 99	
MCH	30.7	Pgr	27,0 - 31,0	
MCHC	33.1	g/ dl	32,0 - 36,0	
RDW	13.2	%	11,5 - 15.0	
PDW	9.2	%	10,0 - 18,0	
MPV	7.1	um3	6,5 - 11,0	
PCT	0,27	%	0,100 - 0,500	
Hitung Jenis Leukosit				
Eosinofil	2.0	%	1 - 3	
Basofil	0	%	0 - 1	
Netrofil (abs)	5.3	10 *3 / uL	1,56 - 6,13	
Neutrofil	58.6	%	50 - 70	
Limfosit	34.7	%	20 - 40	
Monosit	4.7	%	2 - 8	
Limfosit (abs)	3.1	10 *3 / uL	1,8 - 3,74	
Masa Pendarahan	4'	Menit	2' - 6'	
Masa Pembekuan	8'	Menit	6' - 12'	Sederhana
TEST GULA DARAH				
Glukosa Ad Random	145	Mg/ dl	<200	
FAAL GINJAL				
Ureum/Urea-N	19	Mg/dl	13 - 50	
Creatinin	0.61	Mg/dl	P : 0.7 - 1.4 W : 0.6 - 1.1	
ELEKTROLIT				
Elektrolit Lengkap				
Natrium	134	mmoL/ L	135 - 150	ISE
Kalium	3.5	mmoL/ L	3.6 - 5.5	
Chlorida	105	mmoL/ L	96 - 108	

Kasus 5

RSU IMELDA PEKERJA INDONESIA
JL.BILAL NO. 24, PULO BRAYAN DARAT I
MEDAN - 20239
Telp : 061 6610072
Fax : 061 6618457

RINGKASAN PASIEN KELUAR (DISCHARGE SUMMARY)

Tgl. Masuk	01/06/2023 09:20:00 WIB	No. RM	[redacted]
Tgl. Keluar	05/06/2023 15:00:00 WIB	Nama	[redacted]
Ruang/ Kelas	Ruang Rawat Anggrek/ Kelas I	Usia	63 Tahun
		Jenis Kelamin	Laki - Laki

Alasan Pasien Di Rawat : BAK tersendat (+)

Anamnese : Pasien rujukan dari Poli kelunan susah BAK 1 bulan, BAK tersendat, tidak lampias, riwayat stroke di wajah kanan tahun 2014, bab (+), flatus (+), riwayat penyakit Stroke + Hypertensi

Pemeriksaan Fisik : Sens : cm
Tekanan darah : 130/70 mmhg, nadi : 60 x/i, nafas : 20 x/i, suhu : 36.5 c, berat badan : 65 kg
Abdomen : soepel, peristaltik (+)

Pemeriksaan Penunjang : Tgl 01/06/2023 : Darah lengkap :
- Hemoglobin : 14.2 g/dl, leukosit : 9.8 ul
- Total bilirubin : 0.67 mg/dl, direc bilirubin : 0.4 mg/dl
- Elektrolit lengkap : Natrium : 133 mmol/l

- THORAX (PA) : Bronchitis.
- VERTEBRAE THORACALIS (AP + LATERAL) : Spondylosis thoracalis dan spondyloarthrosis TH X - TH XI dan TH IX - TH X dengan tanda-tanda canalis stenosis.

Diagnosa Masuk : BPH Retensi Urin + Hypertensi + Post Stroke

Pengobatan dan Tindakan : Pengobatan : Ringer Lactat 500 Mg Inf, Ranitidin 25 Mg/Ml Inj, Atropin 0,25 Mg Inj, Ephedrin/Rinvell 1 Ml Inj

Tindakan : TUR-P (tgl 02/06/2023)

Perkembangan selama dirawat : - Tgl 01/06/2023 : Pasien tiba di ruangan dengan keluhan susah BAK 1 bulan, BAK tersendat, tidak lampias, riwayat stroke di wajah kanan tahun 2014, bab (+), flatus (+), TD : 130/70 mmhg, HR : 60 x/i, RR : 20 x/i, T : 36.5 c, Rencana operasi dengan tindakan TUR-P (tgl 02/06/2023)
- Tgl 02/06/2023 : Pasien dari ruangan OK tiba di ruangan Anggrek, nyeri luka post op (+), badan lemas (+), TD : 130/70 mmhg, HR : 89 x/i, RR : 20 x/i, T : 37 c
- Tgl 03/06/2023 : nyeri luka post op (+), badan lemas (+), TD : 120/80 mmhg, HR : 88 x/i, RR : 20 x/i, T : 36 c
- Tgl 04/06/2023 : nyeri luka post op (+), badan lemas (+), TD : 120/71 mmhg, HR : 61 x/i, RR : 20 x/i, T : 37 c
- Tgl 05/06/2023 : nyeri luka post op (-), badan lemas (-), TD : 120/70 mmhg, HR : 80 x/i, RR : 20 x/i, T : 37 c, pasien boleh pbj.

Diagnosa Akhir : BPH + Sequele Of Cerebral Infark + DM Type II

Kondisi Pasien dan Obat-Obatan Yang di Bawa Saat Pasien Pulang : PBJ dengan membaik
Obat Pulang : Cefixime 200 Mg Cap,Channa 500 Mg Caps,Hamal Ocas Tab/Tamsulosin Tab,Paracetam ol Tab

Instruksi Tindak Lanjut : Kontrol ulang tgl 12/06/2023

Edukasi : - minum obat sesuai dengan anjuran dokter
- banyak istirahat
- mengkonsumsi makanan yang bergizi
- kontrol ulang sesuai
- mengkonsumsi makanan yang bergizi
- menjaga kebersihan lingkungan pasien
- hindari asap rokok
- kontrol ulang sesuai jadwal

RM - 13/Revisi04/2019 Halaman 1/2

RUMAH SAKIT UMUM IMELDA PEKERJA INDONESIA
BAGIAN RADIOLOGI
Jl. Bilal No. 24 P. Brayan - Medan 20239
Telp (061) 6610072-6651381 Fax (061)6618457

MEDAN, 01/06/2023
Kepada Yth.
dr. Muhammad Maiz
Di Tempat

Bersama ini kami sampaikan hasil pemeriksaan Radiologi a/n :
Reff. No. : 3750.06.23.RAD
Nama : [redacted]
No. Medical : 00 [redacted]
Tanggal Lahir : 31/07/1959
Data Klinis : BPH RETENSIO

RADIOLOGI REPORT

VERTEBRAE THORACALIS (AP + LATERAL)

Keterangan : Tampak osteofit pada vertebre thoracalis. Permukaan sendi tampak sclerotic dan irreguler disertai penyempitan discus dan foramen intervertebralis TH X - TH XI dan TH IX - TH X. Tidak tampak compresi fracture. Pedicle tampak baik.

Kesimpulan : Spondylosis thoracalis dan spondyloarthrosis TH X - TH XI dan TH IX - TH X dengan tanda-tanda canalis stenosis.

THORAX (PA)

Keterangan : Cor : Ukuran normal
Sinus dan diafragma normal
Trachea tampak simetris
Paru : Tidak tampak bercak infiltrat pada lapangan kedua paru
Tidak tampak effusi pleura
Corakan broncho vasculer bertambah

Kesimpulan : Bronchitis.

RSU IMELDA PEKERJA INDONESIA
LAPORAN PEMBEDAHAN DAN INSTRUKSI PASCA BEDAH

No. Rekam Medis : 2[redacted] 5
Nama Lengkap : N[redacted] R
Tgl. Lahir/ Umur : 31/07/1959 / 63 Tahun
J. Kelamin : Laki - Laki

Operator : dr. Endi Prilansa Mahadi, Sp.U
Anastesi : dr.David,Sp.An
Asisten : -
Instrumen : Sfr. Dumati
Perata Anastesi : Br. Alatan
Tanggal Pembedahan : 02/06/2023

Diagnosis Pra Bedah :
BPH Retensi

Diagnosis Pasca Bedah :
BPH Retensi

Tindakan Pembedahan :
1 TUR-P

Mulai Jam : 14:20
Selesai Jam : 15:20
Lama Pembedahan : 1 jam

[ ] EMERGENSI
[V] ELEKTIF

[ ] KECIL
[ ] SEDANG
[ ] BESAR
[V] KHUSUS

Uraian Pembedahan

1. Sio, antibiotik profilaksis, spinal, litotomy, drapping
2. Sistoskopi : prostat kissing 1cm, trabekulasi sedang, masisa (-), batu (-)
3. TUR-P, PA, kontrol bleeding, kateter 24fr threeway, bakar 60cc --> Traksi
4. Selesai

Komplikasi Pembedahan :

Jaringan Ke Patologi
[V] Ya, Tanggal 03/07/2013 [ ] Tidak
Jenis Jaringan Yang Dikirim : Prostat
Label Pasien Sudah Ditempel : [V] Sudah [ ] Belum

Cairan Yang Keluar
Darah 50.00 cc
Urine 300.00 cc
Dll 0 cc

INSTRUKSI PASCA BEDAH

1. Observasi : - Kesadaran dan tanda vital
2. Cairan Parenteral (IVFD) : - RL 20gtt/menit
3. Obat - Obatan : - Ceftriaxone 1gr/12 jam
- Ketorolac 1amp/8 jam
- Kalinex 500mg/8 jam
- Ranitidin 1amp/12 jam
4. Makan/ Minum (Oral) : - Bebas
Instruksi Khusus : - Ingasi Nacl 0,9% COR, jika jernih 40gtt/menit
- Aff traksi besok pagi

Operator Bedah

RSU IMELDA PEKERJA INDONESIA | No. RM | Nama | Tgl. Lal | 31/07/1959 | **RM 36** | Revisi 02/2019

ELECTROCARDIOGRAPHIC REPORT

Tanggal : 0/06/2023 Pukul : 09:30

PHYSICAL DATE
Heigh : 158 Weight : 65 BP : 130/70 mmHg

AUSCULTATION AND OTHER TEST

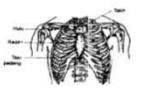

Rhythm	: 94	QRS Rate	: 62	QRS Axis	: 40	T Axis	:
Position	:	P	: 0.04	T	: 0	U	:
QR	:	QRS Widht	:	VAT	:	Qt	:
ST	:	Q Wave	:	R Wave	:	S.Wave	:

Transitional Zone :

CONCLUSIONS : AP + LAO - AV block Avrgs ?

Remark :

RSU IMELDA PEKERJA INDONESIA
JL.BILAL NO. 24, PULO BRAYAN DARAT I
MEDAN - 20239
Telp : 061 6610072
Fax : 061 6618457

PEMERIKSAAN LABORATORIUM

No. Reg/ No. RM : RJ0000458726 / 00[redacted]
Tanggal Masuk : 01/06/2023
Nama Pasien : NA
Tgl. Periksa : 01/06/2023 10:30:52
Tgl Lahir : 31/07/1959 00:00:00

Dokter Pengirim : dr. Elihar Dedi Saputra Harianja
Ruang Perawatan : Instalasi Gawat Darurat (IGD)
Analis : Fadilla Natasya Sudirman
Jam Penerimaan Spesimen : 01/06/2023 10:31:15
Alamat : JL PANCING IV LK V KEC MEDAN LABUHAN MEDAN

JENIS PEMERIKSAAN	HASIL	UNIT/ SATUAN	ANGKA NORMAL	METODE
HEMATOLOGI				
Darah Lengkap				
Hemoglobin	14.2	g/dl	P: 13-18 W:12-16	Cangguh
Leukosit	9.8	10 *3/ ul	4 - 11	
Jumlah Trombosit	296.000	/ mm3	140.000 - 450.000	
Hematokrit	43.5	%	P: 42 - 56 W:36-47	
Eritrosit	5.11	Juta / mm3	P:4,50 - 4,60 W: 4,10-5,10	
MCV	85.0	um3	81 - 99	
MCH	27.8	Pgr	27,0 - 31,0	
MCHC	32.7	g/ dl	32,0 - 36,0	
RDW	10.5	%	11,5 - 15,0	
PDW	10.5	%	10,0 - 18,0	
MPV	8.5	um3	6,5 - 11,0	
PCT	0.200	%	0,100 - 0,500	
Hitung Jenis Leukosit				
Eosinofil	5.9	%	1 - 3	
Basofil	0	%	0 - 1	
Netrofil (abs)	5.0	10 *3 / ul.	1,56 - 6,13	
Neutrofil	50.3	%	50 - 70	
Limfosit	33.8	%	20 - 40	
Monosit	10.0	%	2 - 8	
Limfosit (abs)	3.3	10 *3 / ul.	1,8 - 3,74	
Masa Pendarahan	4'	Menit	2' - 6'	
Masa Pembekuan	7'	Menit	6' - 12'	Sederhana

Halaman 1 dari 2

No. Reg/ Nq. RM : RJ0000458726 / 002[redacted]
Tanggal Masuk : 01/06/2023
Nama Pasien : N[redacted]
Tgl. Periksa : 01/06/2023 10:31:15
Tgl Lahir : 31/07/1959 00:00:00

Dokter Pengirim : dr. Elihar Dedi Saputra Harianja
Ruang Perawatan : Instalasi Gawat Darurat (IGD)
Analis : Fadilla Natasya Sudirman
Jam Penerimaan Spesimen : 01/06/2023 10:31:15
Alamat : JL PANCING IV LK V KEC MEDAN LABUHAN MEDAN

JENIS PEMERIKSAAN	HASIL	UNIT/ SATUAN	ANGKA NORMAL	METODE
FAAL HATI				
Albumin	4.3	g/dl	3.8 - 5.1	
Alkali Fosfatase	59	u/L	15 - 220	
SGOT	23	u/L	5 - 34	
SGPT	23	u/L	0 - 40	
Bilirubin Total/Direk				
Total Bilirubin	0.67	Mg/dl	0.1 - 1.2	
Direc Bilirubin	0.4	Mg/dl	< 0.60	
TEST GULA DARAH				
Gukosa Ad Random	133	Mg/ dl	<200	
ELECTROLIT				
Elektrolit Lengkap				
Natrium	133	mmol/ L	135 - 150	ISE
Kalium	3.7	mmol/ L	3.6 - 5.5	
Chlorida	98	mmol/ L	96 - 106	

Interpretasi Klinik :

MEDAN, 01/06/2023
Salam Sejawat

dr. Fani Ade Irma, Sp.PK

RSU IMELDA PEKERJA INDONESIA
JL.BILAL NO. 24, PULO BRAYAN DARAT I
MEDAN - 20239
Telp : 061 6610072
Fax : 061 6618457

PEMERIKSAAN LABORATORIUM

No. Reg/ No. RM : RJ0000458726 / 00[redacted]
Tanggal Masuk : 01/06/2023
Nama Pasien : N[redacted] R
Tanggal Lahir : 31/07/1959
Dokter Pengirim :

Ruang Perawatan : Ruang Rawat Anggrek
Analis : WINDA DAMANIK
Tgl. Periksa / Jam : 01/06/2023 17:08:44
Jam Penerimaan Spesimen : [illegible]
Alamat : JL PANCING IV LK V KEC MEDAN LABUHAN MEDAN

JENIS PEMERIKSAAN	HASIL	UNIT/ SATUAN	ANGKA NORMAL	METODE
ANALISA URINE				
Urine Rutine				
Warna	Kuning Keruh		Kuning Jernih	
pH	6.5		5 - 7	
Berat Jenis (Bj)	1.005		1,005 - 1,030	
Reduksi	(-) Negatif		Negatif	
Nitrit	(-) Negatif		Negatif	
Protein	(-) Negatif		Negatif	
Urobilinogen	(-) Negatif		Negatif	
Bilirubin	(-) Negatif		Negatif	
Darah	(+++) Positif		Negatif	
Leukosit	(++) Positif		Negatif	
Keton	(-) Negatif		Negatif	
SEDIMEN :				
Leukosit	5 - 10		< 6	
Eritrosit	10 - 15		< 3	
Epitel	4 - 6			
Crystal				

Interpretasi Klinik :

MEDAN, 01/06/2023
Salam Sejawat

dr. Fani Ade Irma, Sp.PK

Kasus 6

RSU IMELDA PEKERJA INDONESIA
JL.BILAL NO. 24, PULO BRAYAN DARAT I
MEDAN - 20239
Telp : 061 6610072
Fax : 061 6618457

RINGKASAN PASIEN KELUAR (DISCHARGE SUMMARY)

Tgl. Masuk	04/06/2023 16:50:00 WIB	No. RM	29
Tgl. Keluar	13/06/2023 13:00:00 WIB	Nama	N
Ruang/ Kelas	Ruang Rawat Sakura/ Kelas III	Usia	68 Tahun
		Jenis Kelamin	Laki - Laki

Alasan Pasien Di Rawat : Sulit BAK dan nyeri saat BAK, mual, muntah, pucat

Anamnese : Sulit BAK dan nyeri saat BAK sejak 1 bulan. BAK tersendat - sendat, demam naik turun, lemas(+), mual, muntah(+), pucat(+), os sudah berobat jalan ke praktek dr. pinem dan dipasang kateter.

Pemeriksaan Fisik :
- Sens ; CM
- TD ; 110/70mmHg
- HR ; 70x/i
- RR ; 22x/i
- Temp ; 37°C
- Anemis ; (+)
- Abdomen : Soepel peristaltik(+)
- Ekstremitas Inferior : Akral hangat(+)
- Ekstremitas Superior : Akral hangat(+)

Pemeriksaan Penunjang : Tgl. 04/06/2023 :
- THORAX (AP)

Kesimpulan : Pneumonia.
- HB : 7.8 g/dl, Leukosit : 13.0 /uL. Ureum/urea-N : 188 Mg/dl, creatinin : 7.28 Mg/dl. Natrium : 132 mmol/L. Urine rutin->kuning keruh, darah : (+++) Positif, leukosit ; (++) Positif.

Diagnosa Masuk : BPH dengan Hidronefrosis + CKD

Pengobatan dan Tindakan : Pengoatan : Ketorolac 30 Mg Inj, Ranitidin 25 Mg/Ml Inj, Ringer Lactat 500 Mg Inf, Omeprazole 40 Mg Inj

- TINDAKAN : TUR-P + HAEMODIALISA

Perkembangan selama dirawat : Tgl. 04/06/2023 Sulit BAK dan nyeri saat BAK sejak 1 bulan. BAK tersendat - sendat, demam(+), lemas(+), mual, muntah(+), pucat(+), TD : 117/82mmHg, HR ; 80x/i, RR ; 20x/i, Temp ; 36.1°C.
Tgl. 05/06/2023 Sulit BAK dan nyeri saat BAK(+), BAK tersendat - sendat, demam ber(-), mual(+), muntah(-), TD : 106/66mmHg, HR ; 64x/i, RR ; 20x/i, Temp ; 36.1°C. USG KIDNEY & BLADDER->Massa heterogen pada dinding posterior dengan tanda - tanda Hydronefrosis bilateral DD/: Tumor buli - buli. Saran : Sebaiknya dilakukan Ct Scan abdomen. USG PROSTAT->BPH dengan vol+/- 42,99 cm3.
Tgl. 06/06/2023 Nyeri saat BAK(+), BAK tersendat - sendat, demam ber(-), mual(+), TD ; 101/64mmHg, HR ; 84x/i, RR ; 20x/i, Temp ; 37°C, Skala nyeri 3. R/transfusi darah 3 bag. Urine/ 24 jam - 1500 cc.
Tgl. 07/06/2023 Nyeri saat BAK(+), BAK tersendat - sendat, mual(+), TD ; 110/76mmHg, HR : 73x/i, RR ; 20x/i, Temp ; 36.1°C, Skala nyeri 3. HD I->sudah dilakukan. HB : 10.7 g/dl.
Tgl. 08/06/2023 Nyeri saat BAK(+), BAK tersendat - sendat(+), mual(+), batuk(+), sesak nafas(+), ronchi(+), TD ; 103/67mmHg, HR ; 86x/i, RR ; 25x/i, Temp ; 36.5°C, Skala nyeri 3.
Tgl. 09/06/2023 Nyeri post op(+), demam menggigil(+), mual(+), muntah(-), TD ; 110/60mmHg, HR ; 80x/i, RR ; 20x/i, Temp ; 36.4°C, Skala nyeri 2. Instruksi dr.Sp.PD->Nacid 2x2, Lepas rawat.
Tgl. 10/06/2023 Pusing(-), mual(+), nyeri post op(+), sesak nafas ber(-), batuk(+), TD ; 100/70mmHg, HR ; 86x/i, RR ; 20x/i, Temp ; 36.3°C.
Tgl. 11/06/2023 Nyeri post op ber(-), batuk(+), mual(+), TD : 110/70mmHg, HR ; 87x/i, RR : 20x/i, Temp ; 36.5°C.
Tgl. 12/06/2023 Nyeri post op ber(-), batuk(+), TD : 115/89mmHg, HR ; 86x/i, RR ; 20x/i, Temp ; 36.7°C.
Tgl. 13/06/2023 Nyeri post op ber(-), batuk sesekali, TD ; 120/70mmHg, HR : 89x/i, RR : 20x/i, Temp ; 36.7°C. Pasien boleh PBJ.

Diagnosa Akhir : BPH Retensi + CKD stage 5 ec PGOI + Pneumonia + Anemia

---

RSU IMELDA PEKERJA INDONESIA

No. R. Medis	29
Nama	N
Tgl. Lahir	01/07/1954

RM 36 Revisi 02/2019

ELECTROCARDIOGRAPHIC REPORT

Tanggal : 04/06/2023 Pukul : 17.00 WIB

PHYSICAL DATE

Heigh : 160 Weight : 60 BP : 160/90 mmHg

AUSCULTATION AND OTHER TEST

Rhythm : SR QRS Axis : 66 QRS Axis : N Axis : .....
P : ..... P : ..... T : ..... T : .....
Qrs : ..... QRS Width : ..... VAT : ..... Ct : .....
ST : ..... Q Wave : ..... R Wave : ..... S Wave : .....
Transitional Zone : .....
CONCLUSIONS : LVH -
Remark : .....

RSU IMELDA PEKERJA INDONESIA
JL.BILAL NO. 24, PULO BRAYAN DARAT I
MEDAN - 20239
Telp : 061 6610072
Fax : 061 6618457

PEMERIKSAAN LABORATORIUM

No. Reg/ No. RM	: R00004593362 / 002	Ruang Perawatan	: Ruang Rawat Sakura
Tanggal Masuk	: 04/06/2023	Anais	: MONICA NILA SARI TARIGAN
Nama Pasien	: MI N	Tgl. Periksa / Jam	: 07/06/2023 23:47:49
Tanggal Lahir	: 01/07/1954	Jam Penerimaan Spesimen	: 23 35 WIB
Dokter Pengirim	: dr. Lili Syarief, Sp.Pd	Alamat	: KAMPUNG JAWA BAWAH LAUT BOGOT TAGALIGA DAIRI

JENIS PEMERIKSAAN	HASIL	UNIT/ SATUAN	ANGKA NORMAL	METODE
HEMATOLOGI				
Darah Lengkap				
Hemoglobin	10.7	g/dl	P: 13-18 W:12-16	Canggih
Leukosit	10.6	10 *3/ ul.	4 - 11	
Jumlah Trombosit	349.000	/ mm3	140.000 - 450.000	
Hematokrit	30.2	%	P: 42 - 56 W:36-47	
Eritrosit	3.74	Juta / mm3	P:4.50 - 4.60 W: 4,10 5,10	
MCV	80	um3	81 - 99	
MCH	28.7	Pgr	27,0 - 31,0	
MCHC	35.6	g/ dl	32,0 - 36,0	
RDW	14.1	%	11,5 - 15,0	
PDW	8.8	%	10,0 - 18,0	
MPV	6.7	um3	6,5 - 11,0	
PCT	0,200	%	0,100 - 0,500	
Hitung Jenis Leukosit				
Eosinofil	2.0	%	1 - 3	
Basofil	0	%	0 - 1	
Netrofil (abs)	8.1	10 *3 / ul.	1,56 - 6,13	
Neutrofil	75.7	%	50 - 70	
Limfosit	17.3	%	20 - 40	
Monosit	5.0	%	2 - 8	
Limfosit (abs)	1.8	10 *3 / ul.	1,8 - 3,74	

Interpretasi Klinik :

MEDAN, 07/06/2023
Salam Sejawat

dr. Fani Ady Irma, Sp.PK

Halaman 1 dari 1

RSU IMELDA PEKERJA INDONESIA

LAPORAN PEMBEDAHAN DAN INSTRUKSI PASCA BEDAH

		No. Rekam Medis	: 29
		Nama Lengkap	: N
		Tgl. Lahir/ Umur	: 01/07/1954 / 68 Tahun
		J. Kelamin	: Laki - Laki
Operator	: dr. Endi Prilansa Mahadi, Sp.U	Asisten	: -
Anastesi	: dr. Qadri Fauzi Tanjung, Sp.An.KAKV	Instrumen	: Str. Rosmawati / Br. Saipul
		Penata Anastesi	: Br. Alatan
		Tanggal Pembedahan	: 08/06/2023

Diagnosis Pra Bedah : BPH Retensi + CKD

Diagnosis Pasca Bedah : BPH Retensi + CKD

Tindakan Pembedahan : 1 TUR-P

Mulai Jam : 16:00
Selesai Jam : 17:00
Lama Pembedahan : 1 jam

[ ] EMERGENSI [ ] KECIL
[ ] SEDANG
[ ] BESAR
[V] ELEKTIF [V] KHUSUS

Uraian Pembedahan

1. Sio, antibiotik profilaksis, spinal, litotomy, drapping
2. Sistoskopi : Lobus medius protrusi prostat kissing 2cm, trabekulasi berat buli
3. - TUR-P, PA, kontrol bleeding
   - Pasang kateter 24fr threeway, balon 60cc-->traksi
4. Selesai

Komplikasi Pembedahan :

Jaringan Ke Patologi		Cairan Yang Keluar		
[V] Ya, Tanggal 08/06/2023	[ ] Tidak	Darah	100.00	cc
Jenis Jaringan Yang Diorim : Prostat		Urine	500.00	cc
Label Pasien Sudah Ditempel : [V] Sudah	[ ] Belum	Dll	0	cc

INSTRUKSI PASCA BEDAH

1. **Observasi** : - Kesadaran dan tanda vital
2. **Cairan Parenteral (IVFD)** : - RL 20gtt/menit
3. **Obat - Obatan** : - Ceftriaxone 1gr/12 jam
   - Ketorolac 1amp/8 jam
   - Kalnex 500mg/8 jam
   - Ranitidin 1amp/12 jam
4. **Makan/ Minum (Oral)** : - Bebas
5. **Instruksi Khusus** : - Ingasi Nacl 0,9 COR, jika jernih 40gtt/menit

---

RUMAH SAKIT UMUM IMELDA PEKERJA INDONESIA
BAGIAN RADIOLOGI
Jl. Bilal No. 24 P. Brayan – Medan 20239
Telp (061) 6610072-663138 / Fax (061) 6618457

MEDAN, 01/06/2023
Kepada Yth.
dr. Muhammad Maiz
Di Tempat

Bersama ini kami sampaikan hasil pemeriksaan Radiologi a/n :

Reff. No.	: 3750.06.23.RAD
Nama	: J
No. Medical	: 0C
Tanggal Lahir	: 31/07/1959
Data Klinis	: BPH RETENSIO

RADIOLOGI REPORT

VERTEBRAE THORACALIS (AP + LATERAL)

Keterangan : Tampak osteofit pada vertebre thoracalis. Permukaan sendi tampak sclerotic dan irreguler disertai penyempitan discus dan foramen intervertebralis TH X - TH XI dan TH IX - TH X. Tidak tampak compresi fracture. Pedicle tampak baik.

Kesimpulan : Spondylosis thoracalis dan spondyloarthrosis TH X - TH XI dan TH IX - TH X dengan tanda-tanda canalis stenosis.

THORAX (PA)

Keterangan : Cor : Ukuran normal
Sinus dan diafragma normal
Trachea tampak simetris.
Paru : Tidak tampak bercak infiltrat pada lapangan kedua paru
Tidak tampak effusi pleura
Corakan broncho vasculer bertambah

Kesimpulan : Bronchitis.

RUMAH SAKIT UMUM IMELDA PEKERJA INDONESIA
BAGIAN RADIOLOGI
Jl. Bilal No. 24 P. Brayan – Medan 20239
Telp (061) 6610072-663138 / Fax (061) 6618457

MEDAN, 05/06/2023
Kepada Yth.
dr. Endi Prilansa Mahadi, Sp.U
Di Tempat

Bersama ini kami sampaikan hasil pemeriksaan Radiologi a/n :

Reff. No.	: 0232.06.23.USG
Nama	: N
No. Medical	: 0C
Tanggal Lahir	: 01/07/1954
Data Klinis	: CKD + BPH.

RADIOLOGI REPORT

USG KIDNEY & BLADDER

Keterangan : Ginjal R-L : Tampak tanda - tanda bendungan pada kedua PCS dan ureter, tidak tampak batu maupun massa didalamnya. Blass : bentuk dan ukuran normal, dinding menebal irreguler dengan massa heterogen pada dinding posterior.

Kesimpulan : Massa heterogen pada dinding posterior dengan tanda - tanda Hydronefrosis bilateral DD/: Tumor buli - buli.

Saran : Sebaiknya dilakukan Ct Scan abdomen.

USG PROSTAT

Keterangan : Prostat : Ukuran membesar (Uk +/- 4,30 x 3,92 x 4,86 cm),tidak tampak massa.

Kesimpulan : BPH dengan vol+/- 42,99 cm3.

Salam Sejawat

dr. Robert Sinurat, Sp.Rad

RSU IMELDA PEKERJA INDONESIA
JL.BILAL NO. 24, PULO BRAYAN DARAT I
MEDAN 20239
Telp : 061 6610072
Fax : 061 6618457

PEMERIKSAAN LABORATORIUM

No. Reg/ No. RM : RJ0000459362 / 0
Tanggal Masuk : 04/06/2023
Nama Pasien : JN
Tgl. Periksa : 04/06/2023 17:45:19
Tgl Lahir : 01/07/1954 00:00:00

Dokter Pengirim : dr. Andry Maival
Ruang Perawatan : Instalasi Gawat Darurat (IGD)
Analis : WINDA DAMANIK
Jam Penerimaan Spesimen : 19
Alamat : KAMPUNG JAWA BAWAH LAUT BOGOT TAGALIGA DAIRI

JENIS PEMERIKSAAN	HASIL	UNIT/ SATUAN	ANGKA NORMAL	METODE
HEMATOLOGI				
Darah Lengkap				
Hemoglobin	7.8	g/dl	P: 13-18 W:12-16	Canggih
Leukosit	13.0	10 *3/ uL	4 - 11	
Jumlah Trombosit	480.000	/ mm3	140.000 - 450.000	
Hematokrit	21.6	%	P: 42 - 56 W:36-47	
Eritrosit	2.71	Juta / mm3	P:4.50 - 4.60 W: 4,10-5,10	
MCV	79	um3	81 - 99	
MCH	28.8	Pgr	27,0 - 31,0	
MCHC	36.2	g/ dl	32,0 - 36,0	
RDW	15.6	%	11,5 - 15.0	
PDW	9.2	%	10,0 - 18,0	
MPV	7.0	um3	6,5 - 11,0	
PCT	0.340	%	0,100 - 0,500	
Hitung Jenis Leukosit				
Eosinofil	3.0	%	1 - 3	
Basofil	0	%	0 - 1	
Netrofil (abs)	7.5	10 *3 / uL	1,56 - 6,13	
Neutrofil	57.0	%	50 - 70	
Limfosit	30.0	%	20 - 40	
Monosit	10.0	%	2 - 8	
Limfosit (abs)	3.9	10 *3 / uL	1,8 - 3,74	
TEST GULA DARAH				
Glukosa Ad Random	143	Mg/ dl	<200	
FAAL GINJAL				
Ureum/Urea-N	188	Mg/dl	13 - 50	
Creatinin	7.28	Mg/dl	P : 0.7 - 1.4 W : 0.6 - 1.1	

ad: 7 a(w3 (q5).
120

RSU IMELDA PEKERJA INDONESIA
JL.BILAL NO. 24, PULO BRAYAN DARAT I
MEDAN 20239
Telp : 061 6610072
Fax : 061 6618457

PEMERIKSAAN LABORATORIUM

No. Reg/ No. RM : RJ0000459362 / 0 72
Tanggal Masuk : 04/06/2023
Nama Pasien :
Tgl. Periksa : 04/06/2023 19:57:07
Tgl Lahir : 01/07/1954 00:00:00

Dokter Pengirim :
Ruang Perawatan : Instalasi Gawat Darurat (IGD)
Analis : WINDA DAMANIK
Jam Penerimaan Spesimen : 10
Alamat : KAMPUNG JAWA BAWAH LAUT BOGOT TAGALIGA DAIRI

JENIS PEMERIKSAAN	HASIL	UNIT/ SATUAN	ANGKA NORMAL	METODE
ANALISA URINE				
Urine Rutine				
Warna	Kuning Keruh		Kuning Jernih	
pH	6.0		5 - 7	
Berat Jenis (Rj)	1.030		1.005 - 1.030	
Reduksi	(-) Negatif		Negatif	
Nitrit	(-) Negatif		Negatif	
Protein	(+) Positif		Negatif	
Urobilinogen	(-) Negatif		Negatif	
Bilirubin	(-) Negatif		Negatif	
Darah	(+++) Positif		Negatif	
Leukosit	(++) Positif		Negatif	
Keton	(-) Negatif		Negatif	
SEDIMEN :				
Leukosit	5 - 9		< 6	
Eritrosit	10 - 15		< 3	
Ephitel	7 - 10			
Crystal				

Interpretasi Klinik :

MEDAN, 04/06/2023
Salam Sejawat

dr. Fani Ade Irma, Sp.PK

No. Reg/ No. RM : RJ0000459362 / 0 79
Tanggal Masuk : 04/06/2023
Nama Pasien : M
Tgl. Periksa : 04/06/2023 17:45:21
Tgl Lahir : 01/07/1954 00:00:00

Dokter Pengirim : dr. Andry Maival
Ruang Perawatan : Instalasi Gawat Darurat (IGD)
Analis : WINDA DAMANIK
Jam Penerimaan Spesimen : 17 15
Alamat : KAMPUNG JAWA BAWAH LAUT BOGOT TAGALIGA DAIRI

JENIS PEMERIKSAAN	HASIL	UNIT/ SATUAN	ANGKA NORMAL	METODE
ELEKTROLIT				
Analisa Gas Darah				
pH	7.444		7,35 - 7,45	Canggih
PCO2	19.5	mmHg	35 - 45	
PO2	162	mmHg	80 - 105	
HCO3	13.5	mmol/L	22 - 26	
CO2 Total	14.1	mmol/L	23 - 27	
Base Excess	- 10.8	mmol/L	-2 - 3	
O2 Saturated	98.2	%	95 - 98	
Elektrolit Lengkap				
Natrium	132	mmol/ L	135 - 150	ISE
Kalium	4.1	mmol/ L	3.6 - 5.5	
Chlorida	108	mmol/ L	96 - 108	

Interpretasi Klinik : Anemia Normokrom Normositer + Leukositosis + Hipeuremia + Hipercreatinemia

MEDAN, 04/06/2023
Salam Sejawat

dr. Fani Ade Irma, Sp.PK

17:20
: winda
17 42
: dr. Andry

Kasus 7

RSU IMELDA PEKERJA INDONESIA
JL.BILAL NO. 24, PULO BRAYAN DARAT I
MEDAN - 20239
Telp : 061 6610072
Fax : 061 6618457

RINGKASAN PASIEN KELUAR (DISCHARGE SUMMARY)

Tgl. Masuk	09/06/2023 17:00:00 WIB	No. RM	2[illegible]
Tgl. Keluar	12/06/2023 17:00:00 WIB	Nama	RE[illegible]
Ruang/ Kelas	Ruang Rawat Tulip/ Kelas II	Usia	4 Bulan 25 Hari
		Jenis Kelamin	Laki - Laki

Alasan Pasien Di Rawat	: Benjolan di kemaluan (+), rewel saat BAK (+), Ujung menggembung sat BAK (+), Merah (+), Demam (+).
Anamnese	: Benjolan di kemaluan sejak lebih kurang 1 bulan, anak rewel saat BAK, ujung kemaluan menggembung saat BAK, Merah (+), demam naik turun (+), os sebelumnya px dr. endi sp.u.
Pemeriksaan Fisik	: Sensorium : CM, Nadi : 110 x/i, Nafas : 24 x/i, Suhu : 36.7 C, BB : 6.3 kg, Adomen : soepel, peristaltik (+), Ekstremitas Superior : akral hangat Spo2 99 room air, Gentalia dan Anus : benjolan di scrotum (+), Transluminasi (+), preputium merah (+), Ekstremitas Inferior : akral hangat.
Pemeriksaan Penunjang	: Tgl 09/06/2023 - Darah Lengkap -> Hemoglobin : 11.9 g/dl, Hematokrit : 33.6 %, Natrium : 130 mmol/L. - THORAX (AP) Kesimpulan : Bronchopneumonia.
Diagnosa Masuk	: Pimosisi + Hidrokel (D)
Pengobatan dan Tindakan	: - terapi : DEXTRO ½ NS INF; CEFOTAXIME 1 GR IN3; PARACETAMOL INF. - Tindakan : Sirkumsisi (tgl 10/06/2023)
Perkembangan selama dirawat	: - tgl 09/06/2023 -> benjolan di kemaluan (+), rewel saat BAK (+), ujung menggembung sat BAK (+), merah (+), demam (+), HR : 100 x/i, RR : 36 x/i, T : 37.8 C - tgl 10/06/2023 -> benjolan di kemaluan (+), rewel saat BAK (+), demam (-), ujung menggembung saat BAK (-), HR : 100 x/i, RR : 30 x/i, T : 36.5 C, r/ operasi hari ini pukul 12.00 wib - tgl 11/06/2023 -> rewel (+), nyeri post operasi (+), skala nyeri : 2, HR : 100 x/i, RR : 30 x/i, T : 36.7 C - tgl 12/06/2023 -> rewel (-), nyeri post operasi (-), skala nyeri : 1, HR : 115 x/i, RR : 30 x/i, T : 36.8 C, anjur dri dr sp.u -> os sudah boleh pbj dengan terapi ambroxel drop 3x06 cc, paracetal 3x0.8 cc. anjur dari dr sp.a -> jika luka stabil rawat jalan ke poli anak tumbuh kembang.
Diagnosa Akhir	: Phimosis + Postitis + Bronchopneumonia
Kondisi Pasien dan Obat-Obatan Yang di Bawa Saat Pasien Pulang	: Pbj dengan membaik Obat pulang -> - AMOBIOTIC DROP - GENTAMICIN 0,3 % SALEP MATA TUBE - PARACETAMOL SYR.
Instruksi Tindak Lanjut	: Kontrol ulang ke Poliklinik Urologi tgl 15/06/2023
Edukasi	: Anjuran yang diberikan untuk pasien - istirahat yang cukup - makan makanan yang bergizi - minum obat secara rutin - kontrol ulang sesuai jadwal

RSU IMELDA PEKERJA INDONESIA

LAPORAN PEMBEDAHAN DAN INSTRUKSI PASCA BEDAH

No. Rekam Medis	: 2[illegible]
Nama Lengkap	: R[illegible]
Tgl. Lahir/ Umur	: 15/01/2023 / 4 bulan
J. Kelamin	: Laki - Laki
Operator	: dr. Endi Prilansa Manadi, Sp.U
Anastesi	: dr. Qadri Fauzi Tanjung, Sp.An.KAKV
Asisten	: -
Instrumen	: Str. Rosmawati
Perawat Anastesi	: Br. Alatan
Tanggal Pembedahan	: 10/06/2023

Diagnosis Pra Bedah :
Phimosis + Postitis

Diagnosis Pasca Bedah :
Phimosis + Postitis

Tindakan Pembedahan :
1 Sirkumsisi

Mulai Jam : 12:50
Selesai Jam : 13:30
Lama Pembedahan : 40 menit

[ ] EMERGENSI
[V] ELEKTIF

[ ] KECIL
[ ] SEDANG
[ ] BESAR
[V] KHUSUS

Uraian Pembedahan

1. Sio, antibiotik profilaksis, GA-TIVA, supine, draping
2. Tampak phimosis dan postitis
   Dilakukan sirkumsisi, kontrol bleeding
3. Selesai.

Komplikasi Pembedahan :

Jaringan Ke Patologi
[ ] Ya, Tanggal
[V] Tidak
Jenis Jaringan Yang Dikirim :

Cairan Yang Keluar

Darah	5.00	cc
Urine	0.00	cc
Dll	0	cc

Label Pasien Sudah Ditempel : [ ] Sudah [V] Belum

INSTRUKSI PASCA BEDAH

1. **Observasi** : - Kesadaran dan tanda vital
2. **Cairan Parenteral (IVFD)** : -
3. **Obat - Obatan** : - Dosis Antibiotik dan Analgetik sesuai Sp.A
4. **Makan/ Minum (Oral)** : -
5. **Instruksi Khusus** : -

Operator Bedah

dr. Endi Prilansa Manadi, Sp.U

RUMAH SAKIT UMUM IMELDA PEKERJA INDONESIA
BAGIAN RADIOLOGI
Jl. Bilal No. 24 P. Brayan Darat I Medan 20239
Telp (061) 6610072-6611380 Fax (061)66 8457

MEDAN, 09/06/2023
Kepada Yth.
dr. Andry Maival
Di Tempat

Bersama ini kami sampaikan hasil pemeriksaan Radiologi a/n :

Reff. No.	: 3921.06.23.Rad
Nama	: R[illegible]
No. Medical	: 0[illegible]
Jenis Kelamin	: Laki - Laki
Usia	: 4 Bulan
Data Klinis	: Hidrokel + fimosis.

RADIOLOGI REPORT

THORAX (AP)

Keterangan	: Cor : Ukuran normal Sinus dan diafragma normal Trachea tampak simetris Paru : Tampak pebercakan pada kedua parahiler.Tidak tampak effusi pleura.Corakan broncho vasculer bertambah
Kesimpulan	: Bronchopneumonia.

Salam Sejawat

dr. [illegible], Sp. Rad

dr. Robert Sinurat, Sp.Rad

RSU IMELDA PEKERJA INDONESIA
JL.BILAL NO. 24, PULO BRAYAN DARAT I
MEDAN - 20239
Telp : 061 6610072
Fax : 061 6618457

PEMERIKSAAN LABORATORIUM

No. Reg/ No. RM	: R30000460157 / 002	Dokter Pengirim	: dr. Andry Maival
Tanggal Masuk	: 09/06/2023	Ruang Perawatan	: Instalasi Gawat Darurat (IGD)
Nama Pasien	: RE[illegible]A	Analis	: ITA YUNETA
Tgl. Periksa	: 09/06/2023 17:39:40	Jam Penerimaan Spesimen	: 17 10 x/fp
Tgl Lahir	: 15/01/2023 00:00:00	Alamat	: DUSUN II JLN. MAWAR,HELVETIA

JENIS PEMERIKSAAN	HASIL	UNIT/ SATUAN	ANGKA NORMAL	METODE
HEMATOLOGI				
Darah Lengkap				
Hemoglobin	11.9	g/dl	P: 13-18 W:12-16	Cangglh
Leukosit	7.3	10 *3/ uL	4 - 11	
Jumlah Trombosit	293.000	/ mm3	140.000 - 450.000	
Hematokrit	33.6	%	P: 42 - 56 W:36-47	
Eritrosit	4.17	Juta / mm3	P:4.50 - 4.60 W: 4,10-5,10	
MCV	80.6	um3	81 - 99	
MCH	28.5	Pgr	27,0 - 31,0	
MCHC	35.3	g/ dl	32,0 - 36,0	
RDW	14.1	%	11,5 - 15,0	
PDW	10.5	%	10,0 - 18,0	
MPV	8.0	um3	6,5 - 11,0	
PCT	0.23	%	0,100 - 0,500	
Hitung Jenis Leukosit				
Eosinofil	2.2	%	1 - 3	
Basofil	0	%	0 - 1	
Netrofil (abs)	2.5	10 *3 / uL	1,56 - 6,13	
Neutrofil	34.4	%	50 - 70	
Limfosit	60.4	%	20 - 40	
Monosit	3.0	%	2 - 8	
Limfosit (abs)	4.5	10 *3 / uL	1,8 - 3,74	
Masa Pendarahan	4'30"	Menit	2' - 6'	
Masa Pembekuan	8'30"	Menit	6' - 12'	Sederhana
TEST GULA DARAH				
Glukosa Ad Random	105	Mg/ dl	<200	
ELEKTROLIT				
Elektrolit Lengkap				
Natrium	130	mmoL/ L	135 - 150	ISE
Kalium	4.5	mmoL/ L	3.6 - 5.5	
Chlorida	108	mmoL/ L	96 - 108	

Interpretasi Klinik : Hiponatremia

MEDAN, 09/06/2023
Salam Sejawat

dr. Fani Ade Irma, Sp.PK

Kasus 8

RSU IMELDA PEKERJA INDONESIA
JL BILAL NO. 24, PULO BRAYAN DARAT I
MEDAN - 20239
Telp : 061 6610072
Fax : 061 6618457

RINGKASAN PASIEN KELUAR (DISCHARGE SUMMARY)

Tgl. Masuk	04/07/2023 20:54:16 WIB	No. RM	29[redacted]
Tgl. Keluar	09/07/2023 15:58:00 WIB	Nama	[redacted]LA S[redacted]
Ruang/ Kelas	Ruang Rawat Sakura/ Kelas III	Usia	32 Tahun
		Jenis Kelamin	Perempuan

Alasan Pasien Di Rawat : Benjolan dipayudara kiri

Anamnese : Benjolan dipayudara kiri. Benjolan keras sebesar telur bebek, dirasakan sudah 3 tahun. Mulai berdenyut dalam 3 hari ini, makin berdenyut bila os beraktivitas, demam meriang(-), muntah(-), sesak nafas(-), batuk(-), BAB dan BAK normal.

Pemeriksaan Fisik :
- Sens : CM
- TD : 116/78mmHg
- HR : 78x/i
- RR : 20x/i
- Temp : 36.5°C
- Kepala dan leher : Benjolan sebesar telur ayam(+), denyut(+)
- Abdomen : Soepel peristaltik(+)

Pemeriksaan Penunjang : Tgl. 04/07/2023 :
- THORAX (PA)
Kesimpulan : Saat ini cor - pulmo dalam batas normal.
Tidak tampak tanda - tanda proses metastase intrapulmonal.

Diagnosa Masuk : FAM sinistra + Lipoma occipital

Pengobatan dan Tindakan : Pengobatan : Ketorolac 30 mg inj, ranitidin 25 mg/ml inj, ringer lactat 500 mg inf,
- TINDAKAN : MULTIPLE EKSISI + BIOPSI

Perkembangan selama dirawat : Tgl. 04/07/2023 Benjolan dipayudara kiri. Benjolan keras sebesar telur bebek, dirasakan sudah 3 tahun. Mulai berdenyut dalam 3 hari ini, makin berdenyut bila os beraktivitas, demam meriang(-), muntah(-), sesak nafas(-), batuk(-), TD : 116/78mmHg, HR : 78x/i, RR : 20x/i, Temp : 36.5°C.
Tgl. 05/07/2023 Teraba benjolan dipayudara kiri(+), sebesar telur bebek, nyeri(+), benjolan dikepala(+), TD : 148/76mmHg, HR : 81x/i, RR : 20x/i, Temp : 36.1°C, Skala nyeri 2.
Tgl. 06/07/2023 Nyeri post op(+), lemas(+), TD : 122/85mmHg, HR : 89x/i, RR : 20x/i, Temp : 36.3°C.
Tgl. 07/07/2023 Nyeri post op(+), lemas(+), TD : 120/90mmHg, HR : 78x/i, RR : 20x/i, Temp : 36.6°C, Skala nyeri 3.
Tgl. 08/07/2023 Nyeri post op(+), badan lemas(+), TD : 117/60mmHg, HR : 80x/i, RR : 20x/i, Temp : 36.5°C.
Tgl. 09/07/2023 Nyeri post op ber(-), TD : 112/70mmHg, HR : 80x/i, RR : 20x/i, Temp : 36.8°C. Pasien boleh PBJ.

Diagnosa Akhir : Fibroadenoma Mammae + Epidermal Cyst

Kondisi Pasien dan Obat-Obatan Yang di Bawa Saat Pasien Pulang : PBJ membaik : Cefixime 200 Mg Cap, Methylprednisolon 8 Mg Tab, Cetirizine 10 Mg Tab, Paracetamol Tab

Instruksi Tindak Lanjut : Kontrol Ke Poliklinik Spesialis Bedah Tgl : 14/07/2023

Edukasi :
- Makan makanan yang bergizi
- Banyak istrihat
- Hindari stres
- Konsumsi obat sesuai aturan dokter
- Kontrol sesuai jadwal

RSU IMELDA PEKERJA INDONESIA

LAPORAN PEMBEDAHAN DAN INSTRUKSI PASCA BEDAH

No. Rekam Medis : 2[redacted]
Nama Lengkap : D[redacted]
Tgl. Lahir/ Umur : 27/11/1990 / 32 Tahun
J. Kelamin : Perempuan

Operator : dr. Darwin Firmansyah Siregar, Sp.B
Anastesi : dr. Qadri Fauzi Tanjung, Sp.An.KAKV
Asisten : -
Instrumen : Str. Dumasti
Penata Anastesi : Br. Alatan

Diagnosis Pra Bedah :
(L) Breast Neoplasia Sugg. Benign + Soft Tissue Tumor Occipital

Diagnosis Pasca Bedah :
(L) Breast Neoplasia Sugg. Benign + Soft Tissue Tumor Occipital

Tanggal Pembedahan : 06/07/2023
Mulai Jam : 15:45
Selesai Jam : 16:45
Lama Pembedahan : 1 jam

Tindakan Pembedahan :
1 Multiple Eksisi + Biopsi

[ ] EMERGENSI
[V] ELEKTIF
[ ] KECIL
[ ] SEDANG
[V] BESAR
[ ] KHUSUS

Uraian Pembedahan

Posisi L.D, insisi elips diatas massa tumor occipital
Seluruh massa dan sebagian jaringan sekitar di eksisi ukuran 4 x 4 cm, kistik, luka dijahit
Dilanjutkan posisi supine, insisi semilunar diatas massa tumor payudara
Identifikasi massa, massa dan jaringan sekitar di eksisi, umuran 5 x 5 cm
Control perdarahan luka dijahit operasi selesai

Komplikasi Pembedahan :

Jaringan Ke Patologi		Cairan Yang Keluar		
[V] Ya, Tanggal 06/07/2023	[ ] Tidak	Darah	20.00	cc
Jenis Jaringan Yang Dikirim : Massa payudara kiri dan massa occipital		Urine	0.00	cc
Label Pasien Sudah Ditempel : [V] Sudah	[ ] Belum	Dll	0	cc

INSTRUKSI PASCA BEDAH

1. **Observasi** : -
2. **Cairan Parenteral (IVFD)** : -
3. **Obat - Obatan** :
   - Ceftriaxone 1 gr/ 12 jam
   - Ketorolac 30 mg/ 8 jam
   - Ranitidine 50 mg/12 jam
4. **Makan/ Minum (Oral)** : -
5. **Instruksi Khusus** : -

Operator Bedah

RSU IMELDA PEKERJA INDONESIA

RM 36 Revisi 02/2019

[redacted] 27/11/1990

ELECTROCARDIOGRAPHIC REPORT

Tanggal : 5 Juli 2023 Pukul : 3 : 51

PHYSICAL DATE

Heigh : 150 Weight : 62 BP : 116/80 mmHg

AUSCULTATION AND OTHER TEST

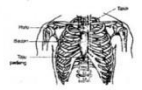

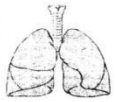

Rhythm	.....	QRS Rate	.....	QRS Axis	.....	T Axis	.....
Position	.....	P	.....	T	.....	U	.....
QR	.....	QRS Widht	.....	VAT	.....	Qt	.....
ST	.....	Q Wave	.....	R Wave	.....	S.Wave	.....

Transitional Zone : .....

CONCLUSIONS : Sinus rhythm
QS V1-V2 T3
Q Aspect Cable

Remark : .....

Terima kasih,

(dr. Bhakti Pura Purba, Sp.Rad)

RUMAH SAKIT UMUM IMELDA PEKERJA INDONESIA
BAGIAN RADIOLOGI
Jl. Bilal No. 24 P. Brayan Darat I Medan 20239
Telp (061) 6610072-66 (1530) Fax (061) 6618457

MEDAN, 04/07/2023
Kepada Yth.
dr. Hidayat, M.Kes
Di Tempat

Bersama ini kami sampaikan hasil pemeriksaan Radiologi a/n :
Reff. No. : 4412.07.23.Rad
Nama : DI[redacted]
No. Medical : 002[redacted]
Tanggal Lahir : 27/11/1990
Data Klinis : Ca mammae sinistra

RADIOLOGI REPORT

THORAX (PA)

Keterangan : Cor : Ukuran normal
Sinus dan diafragma normal
Trachea tampak simetris
Paru : Tidak tampak bercak infiltrat pada lapangan kedua paru. Tidak tampak effusi pleura. Corakan broncho vasculer normal. Tidak tampak nodule pada kedua lapangan paru.

Kesimpulan : Saat ini cor - pulmo dalam batas normal.
Tidak tampak tanda - tanda proses metastase intrapulmonal.

RSU IMELDA PEKERJA INDONESIA
JL. RTI AL NO. 24, PULO BRAYAN DARAT I
MEDAN - 20239
Telp : 061 6610072
Fax : 061 6618457

PEMERIKSAAN LABORATORIUM

No. Reg/ No. RM : RJ0000463256 / 00[redacted]
Tanggal Masuk : 04/07/2023
Nama Pasien : DI[redacted]
Tgl. Periksa : 04/07/2023 21:45:20
Tgl Lahir : 27/11/1990 00:00:00

Dokter Pengirim : dr. Hidayat, M.Kes
Ruang Perawatan : Instalasi Gawat Darurat (IGD)
Analis : Fadilla Natasya Sudirman
Jam Penerimaan Spesimen : 21:25 (WIB)
Alamat : KP TENGAH TANJUNG PASIR DESA TANJUNG PASIR, KEC KUALA SELATAN

JENIS PEMERIKSAAN	HASIL	UNIT/ SATUAN	ANGKA NORMAL	METODE
HEMATOLOGI				
Darah Lengkap				
Hemoglobin	13.4	g/dl	P: 13-18 W:12-16	Cangoglh
Leukosit	11.0	10 *3/ uL	4 - 11	
Jumlah Trombosit	334.000	/ mm3	140.000 - 450.000	
Hematokrit	39.5	%	P: 42 - 56 W:36-47	
Eritrosit	4.30	Juta / mm3	P:4.50 - 4.60 W: 4,10-5,10	
MCV	92.0	um3	81 - 99	
MCH	31.3	Pgr	27,0 - 31,0	
MCHC	34.1	g/ dl	32,0 - 36,0	
RDW	12.8	%	11,5 - 15.0	
PDW	10.7	%	10,0 - 18,0	
MPV	8.3	um3	6,5 - 11,0	
PCT	0.200	%	0,100 - 0,500	
Hitung Jenis Leukosit				
Eosinofil	3.5	%	1 - 3	
Basofil	0	%	0 - 1	
Neteofil (abs)	5.2	10 *3 / uL	1,56 - 6,13	
Neutrofil	46.0	%	50 - 70	
Limfosit	40.5	%	20 - 40	
Monosit	10.0	%	2 - 8	
Limfosit (abs)	4.4	10 *3 / uL	1,8 - 3,74	
TEST GULA DARAH				
Glukosa Ad Random	90	Mg/ dl	<200	
FAAL GINJAL				
Ureum/Urea-N	15	Mg/dl	13 - 50	
Creatinin	0.70	Mg/dl	P : 0.7 - 1.4 W : 0.6 - 1.1	
ELEKTROLIT				
Elektrolit Lengkap				
Natrium	136	mmol/ L	135 - 150	ISE
Kalium	3.5	mmol/ L	3.6 - 5.5	
Chloride	102	mmol/ L	96 - 108	

Interpretasi Klinik :

MEDAN, 04/07/2023
Salam Sejawat

Kasus 9

RSU IMELDA PEKERJA INDONESIA
JL.BILAL NO. 24, PULO BRAYAN DARAT I
MEDAN - 20239
Telp : 061 6610072
Fax : 061 6618457

RINGKASAN PASIEN KELUAR (DISCHARGE SUMMARY)

Tgl. Masuk	15/07/2023 08:50:00 WIB	No. RM	2[illegible]
Tgl. Keluar	20/07/2023 15:00:00 WIB	Nama	R[illegible]
Ruang/ Kelas	Ruang Rawat Sakura/ Kelas III	Usia	58 Tahun
		Jenis Kelamin	Laki - Laki

Alasan Pasien Di Rawat : Sulit BAK

Anamnese	: Sulit BAK os px dr.Endi Sp.U rencana TUR-P
Pemeriksaan Fisik	: - Sens : CM - TD : 138/88mmHg - HR : 72x/i - RR : 18x/i - Temp : 36.8°C - Abdomen : Soepel peristaltik(+) - Ekstremitas Inferior : Akral hangat(+) - Ekstremitas Superior : Akral hangat(+)
Pemeriksaan Penunjang	: Tgl. 15/07/2023 ; - THORAX (PA) Kesimpulan : Cardiomegali. Bronchopneumonia.
Diagnosa Masuk	: BPH retensi + HT
Pengobatan dan Tindakan	: Pengobatan : RINGER LACTAT 500 MG INF, - TINDAKAN : TUR - P
Perkembangan selama dirawat	: Tgl. 15/07/2023 Sulit BAK os px dr.Endi Sp.U rencana TUR-P, os riwayat hypertensi, TD ; 138/88mmHg, HR : 72x/i, RR ; 18x/i, Temp ; 36.8°C. R/tindakan->TUR-P. Tgl. 16/07/2023 BAK tersendat - sendat, nyeri(+), TD : 135/77mmHg, HR ; 80x/i, RR ; 20x/i, Temp : 36.5°C. Tgl. 17/07/2023 BAK tersendat - sendat(+), TD ; 121/71mmHg, HR ; 71x/i, RR ; 20x/i, Temp ; 36.7°C. Tgl. 18/07/2023 Nyeri post op(+), demam(-), TD : 120/70mmHg, HR : 80x/i, RR : 20x/i, Temp : 36.5°C. Skala nyeri 3. Tgl. 19/07/2023 Nyeri post op(+), demam(-), TD : 138/83mmHg, HR : 86x/i, RR : 20x/i, Temp : 36.4°C, Skala nyeri 2. Tgl. 20/07/2023 Nyeri post op ber(-), demam(-), TD : 139/85mmHg, HR : 72x/i, RR : 20x/i, Temp : 36°C. Pasien boleh PBJ.
Diagnosa Akhir	: BPH retensi + Hypertensi terkendali
Kondisi Pasien dan Obat-Obatan Yang di Bawa Saat Pasien Pulang	: PBJ membaik : Cefixime 200 Mg Cap, Harnal Ocas Tab/Tamsulosin Tab, Methylprednisolon 4 Mg Tab, Paracetamol Tab
Instruksi Tindak Lanjut	: Kontrol Ke Poliklinik Spesialis Urologi Tgl : 27/07/2023
Edukasi	: - Makan makanan yang bergizi - Banyak istirhat - Hindari stres - Konsumsi obat sesuai aturan dokter - Kontrol sesuai jadwal

RSU IMELDA PEKERJA INDONESIA

LAPORAN PEMBEDAHAN DAN INSTRUKSI PASCA BEDAH

No. Rekam Medis	: 2[illegible]
Nama Lengkap	: R[illegible]
Tgl. Lahir/ Umur	: 05/11/1964 / 58 Tahun
J. Kelamin	: Laki - Laki
Operator	: dr. Endi Prilansa Mahadi, Sp.U
Anastesi	: dr.David,Sp.An
Asisten	: -
Instrumen	: Str. Nurhalimah
Penata Anastesi	: Br. Alatan
Diagnosis Pra Bedah : BPH Retensi	Tanggal Pembedahan : 17/07/2023
Diagnosis Pasca Bedah : BPH Retensi	Mulai Jam : 15:25 Selesai Jam : 16:55 Lama Pembedahan : 90 menit
Tindakan Pembedahan : 1 TUR-P	[ ] EMERGENSI [V] ELEKTIF [ ] KECIL [ ] SEDANG [ ] BESAR [V] KHUSUS

Uraian Pembedahan

1. Sio, antibiotik profilaksis, spinal, litotomy, drapping
2. Sistoskopi : prostat kissing 3cm, trabekulasi berat, batu (-), massa (-)
3. TUR-P, PA, kontrol bleeding, balon 75cc
4. Selesai

Komplikasi Pembedahan :

Jaringan Ke Patologi		Cairan Yang Keluar		
[V] Ya, Tanggal 17/07/2023	[ ] Tidak	Darah	100.00	cc
Jenis Jaringan Yang Dikirim : Prostat		Urine	300.00	cc
Label Pasien Sudah Ditempel : [V] Sudah	[ ] Belum	Dll	0	cc

INSTRUKSI PASCA BEDAH

1. Observasi	: - Kesadaran dan tanda vital
2. Cairan Parenteral (IVFD)	: - RL 20gtt/menit
3. Obat - Obatan	: - Ceftriaxone 2gr/12 jam - Ketorolac 1amp/8 jam - Ranitidin 1amp/12 jam - Kalnex 500mg/8 jam
4. Makan/ Minum (Oral)	: - Bebas
5. Instruksi Khusus	: - Irigasi Nacl 0,9% CCR, jika jernih 40gtt/menit

Operator Bedah

dr. Endi Prilansa Mahadi, Sp.U

RSU IMELDA PEKERJA INDONESIA

R BU
05/11/1964

RM 36
Revisi 02/2019

ELECTROCARDIOGRAPHIC REPORT

Tanggal : 15/7/24 Pukul : 11.00

PHYSICAL DATE

Heigh : 98 Weight : 165 BP : 138/88 mmHg

AUSCULTATION AND OTHER TEST

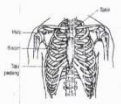

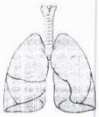

Rhythm	:	QRS Rate	:	QRS Axis	:	T Axis	: .....
Position	:	P	:	T	:	U	: .....
QR	:	QRS Widht	:	VAT	:	Qt	: .....
ST	:	Q Wave	:	R Wave	:	S.Wave	: .....

Transitional Zone : .....

CONCLUSIONS : .....

Remark : .....

Terima kasih,

(.....)

MEDAN, 15/07/2023
Kepada Yth.
dr. Andry Maival
Di Tempat

Bersama ini kami sampaikan hasil pemeriksaan Radiologi a/n :

Reff. No.	: 4667.07.23.RAD
Nama	: P[illegible] BU[illegible]
No. Medical	: [illegible]
Tgl Lahir	: 05/11/1964
Data Klinis	: RETENSI URINE

RADIOLOGI REPORT

THORAX (PA)

Temuan : Cor : Ukuran membesar (CTR : +/- 53%)
Sinus dan diafragma normal
Trachea tampak simetris
Paru : Tampak pebercakan pada kedua parahiler. Tidak tampak effusi pleura. Corakan broncho vasculer bertambah

Kesimpulan : Cardiomegali.
Bronchopneumonia.

RSU IMELDA PEKERJA INDONESIA
JL.BILAL NO. 24, PULO BRAYAN DARAT I
MEDAN - 20239
Telp : 061 6610072
Fax : 061 6618457

PEMERIKSAAN LABORATORIUM

No. Reg/ No. RM	: RJ0000464665 / 002.	Dokter Pengirim	: dr. Andry Maival
Tanggal Masuk	: 15/07/2023	Ruang Perawatan	: Instalasi Gawat Darurat (IGD)
Nama Pasien	: [illegible]	Analis	: Fadilla Natasya Sudirman
Tgl. Periksa	: 15/07/2023 09:57:13	Jam Penerimaan Spesimen	: [illegible]
Tgl Lahir	: 05/11/1964 00:00:00	Alamat	: JL PANCING I GG MANGGIS LK IV KEC MEDAN LABUHAN

JENIS PEMERIKSAAN	HASIL	UNIT/ SATUAN	ANGKA NORMAL	METODE
HEMATOLOGI				
Darah Lengkap				
Hemoglobin	13.9	g/dl	P: 13-18 W:12-16	Cangggih
Leukosit	5.9	10 *3/ uL	4 - 11	
Jumlah Trombosit	217.000	/ mm3	140.000 - 450.000	
Hematokrit	39.9	%	P: 42 - 56 W:36-47	
Eritrosit	4.73	Juta / mm3	P:4.50 - 4.60 W: 4,10-5,10	
MCV	84.3	um3	81 - 99	
MCH	29.3	Pgr	27,0 - 31,0	
MCHC	34.8	g/ dl	32,0 - 36,0	
RDW	12.7	%	11,5 - 15.0	
PDW	10.2	%	10,0 - 18,0	
MPV	7.8	um3	6,5 - 11,0	
PCT	0.160	%	0,100 - 0,500	
Hitung Jenis Leukosit				
Eosinofil	2.8	%	1 - 3	
Basofil	0	%	0 - 1	
Netrofil (abs)	3.4	10 *3 / uL	1,50 - 6,13	
Neutrofil	57.5	%	50 - 70	
Limfosit	33.9	%	20 - 40	
Monosit	6.0	%	2 - 8	
Limfosit (abs)	2.0	10 *3 / uL	1,8 - 3,74	
Masa Pembekuan	8'	Menit	6' - 12'	Sederhana
Masa Pendarahan	5'	Menit	2' - 6'	
TEST GULA DARAH				
Glukosa Ad Random	131	Mg/ dl	<200	
FAAL GINJAL				
Ureum/Urea-N	18	Mg/dl	13 - 50	
Creatinin	0.92	Mg/dl	P : 0.7 - 1.4 W : 0.6 - 1.1	
ELEKTROLIT				
Elektrolit Lengkap				
Natrium	134	mmol/ L	135 - 150	ISE
Kalium	3.6	mmol/ L	3.6 - 5.5	
Chlorida	100	mmol/ L	96 - 108	

Interpretasi Klinik :

MEDAN, 15/07/2023

Kasus 10

RSU IMELDA PEKERJA INDONESIA
JL.BILAL NO. 24, PULO BRAYAN DARAT I
MEDAN - 20239
Telp : 061 6610072
Fax : 061 6618457

RINGKASAN PASIEN KELUAR (DISCHARGE SUMMARY)

Tgl. Masuk	03/10/2023 10:05:00 WIB	No. RM	25
Tgl. Keluar	07/10/2023 13:00:00 WIB	Nama	M
Ruang/ Kelas	Ruang Rawat Anggrek/ Kelas III	Usia	68 Tahun
		Jenis Kelamin	Laki - Laki

Alasan Pasien Di Rawat	: BAK tersendat (+)
Anamnese	: BAK tersendat sudah 1 bulan, harus di pasang cateter selama 1 minggu bila BAK, BAK keruh dan nyeri dalam 3 hari, os tidak bisa BAK bila tidak di pasang cateter, mual (+), sakit kepala (+), batuk (+), riwayat penyakit BPH
Pemeriksaan Fisik	: Sens : cm Tekanan darah : 160/100 mmhg, nadi : 84 x/i, nafas : 20 x/i, suhu : 36.6 c, berat badan : 72 kg Abdomen : soepel, peristaltik (+)
Pemeriksaan Penunjang	: Tgl 03/10/2023 : - Elektrolit lengkap : Natrium : 133 mmol/ - THORAX (PA) : Cardiomegali.
Diagnosa Masuk	: BPH Retensi + Hypertensi
Pengobatan dan Tindakan	: Pengobatan : Asam traneksamat 100 mg inj; ceftriaxone 1 gr inj; ephedrin/rinvell 1 ml inj; nacl 0,9% 500 ml inf; ranitidin 25 mg/ml inj; regivel 4 ml inj; ringer lactat 500 mg inf; Tindakan : TUR -Prostat (tgl 04/10/2023)
Perkembangan selama dirawat	: - Tgl 03/10/2023 : Pasien tiba di ruangan Anggrek dengan keluhan BAK tersendat sudah 1 bulan, harus di pasang cateter selama 1 minggu bila BAK, BAK keruh dan nyeri dalam 3 hari, os tidak bisa BAK bila tidak di pasang cateter, mual (+), sakit kepala (+), batuk (+), KGD Ad Random-> 164 mg/dl, TD : 160/100 mmhg, HR : 84 x/i, RR : 20 x/i, T : 36.6 c, Rencana TUR -Prostat (tgl 04/10/2023) pukul 15.00 wib - Tgl 04/10/2023 : nyeri luka post op (+), badan lemas (+), KGD Ad Random-> 143 mg/dl, KGD puasa-> 96 mg/dl, TD : 130/70 mmhg, HR : 90 x/i, RR : 20 x/i, T : 36 c - Tgl 05/10/2023 : nyeri luka post op berkurang, badan lemas (+), KGD Puasa-> 123 mg/dl, TD : 130/70 mmhg, HR : 85 x/i, RR : 20 x/i, T : 36.7 c - Tgl 06/10/2023 : badan lemas (+), nyeri luka post op (+), TD : 143/90 mmhg, HR : 90 x/i, RR : 20 x/i, T : 37 c - Tgl 07/10/2023 : nyeri luka post op berkurang, TD : 140/79 mmhg, HR : 80 x/i, RR : 20 x/i, T : 37 c, pasien boleh pbj.
Diagnosa Akhir	: BPH Retensi + Hypertensi
Kondisi Pasien dan Obat-Obatan Yang di Bawa Saat Pasien Pulang	: PBJ dengan membaik Obat Pulang : Amlodipin 5 Mg Tab,Cefixime 200 Mg Cap,Channa 500 Mg Caps,Ketorolac 10mg Tab,Ranitidin 150 Mg Tab
Instruksi Tindak Lanjut	: Kontrol ulang tgl 12/10/2023 ke Poliklinik Urologi
Edukasi	: - minum obat sesuai dengan anjuran dokter - banyak istirahat - mengkonsumsi makanan yang bergizi - menjaga kebersihan lingkungan pasien - hindari asap rokok - kontrol ulang sesuai jadwal

RSU IMELDA PEKERJA INDONESIA

LAPORAN PEMBEDAHAN DAN INSTRUKSI PASCA BEDAH

No. Rekam Medis	: 25
Nama Lengkap	: M
Tgl. Lahir/ Umur	: 07/11/1954 / 68 Tahun
J. Kelamin	: Laki - Laki
Operator : dr. Endi Prilansa Mahadi, Sp.U	Asisten : -
Anastesi : dr.David,Sp.An	Instrumen : Str. Nurida
	Perata Anastesi : Br. Alatan
Diagnosis Pra Bedah : BPH Retensi	Tanggal Pembedahan : 04/10/2023
Diagnosis Pasca Bedah : BPH Retensi	Mulai Jam : 16:30 Selesai Jam : 17:30 Lama Pembedahan : 1 jam
Tindakan Pembedahan : 1 TUR - Prostat	[ ] EMERGENSI [V] ELEKTIF [ ] KECIL [ ] SEDANG [ ] BESAR [V] KHUSUS

Uraian Pembedahan

1. Sio, antibiotik profilaksis, spinal, litotomy, drapping
2. Sistoskopi : Prostat kissing 2cm, trabekulasi berat buli, batu (-), massa (-)
3. TUR-P, PA, kontrol bleeding, pasang katieter 24fr, balon 65cc-->traksi
4. Selesai

Komplikasi Pembedahan :

Jaringan Ke Patologi		Cairan Yang Keluar		
[V] Ya, Tanggal 04/10/2023	[ ] Tidak	Darah	50.00	cc
Jenis Jaringan Yang Dikirim : Prostat		Urine	200.00	cc
Label Pasien Sudah Ditempel : [V] Sudah	[ ] Belum	Dll	0	cc

INSTRUKSI PASCA BEDAH

1. Observasi	: - Kesadaran dan tanda vital
2. Cairan Parenteral (IVFD)	: - RL 20gtt/menit
3. Obat - Obatan	: - Ceftriaxone 1gr/12 jam - Ketorolac 1amp/8 jam - Kalnex 500mg/8 jam - Ranitidin 1amp/12 jam
4. Makan/ Minum (Oral)	: - Bebas
5. Instruksi Khusus	: - Irigasi Nacl 0,9% COR, jika jernih 40gtt/menit - Aff traksi besok pagi

Operator Bedah

dr. Endi Prilansa Mahadi, Sp.U

RSU IMELDA PEKERJA INDONESIA

RM 36 Revisi 02/2018

MU 07/11/1954

ELECTROCARDIOGRAPHIC REPORT

Tanggal : 3/10/2023 Pukul : 10.10

Eto I di IGD ruman

PHYSICAL DATE

Heigh : 162 cm Weight : 72 BP : 160/100 mmHg

AUSCULTATION AND OTHER TEST

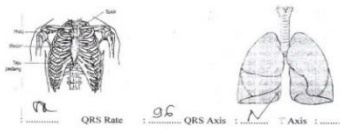

Rythm	:	QRS Rate	: 96	QRS Axis	: N	Axis	:
Position	:	P	:	T	:	U	:
QR	:	QRS Widht	:	VAT	:	Qt	:
ST	:	Q Wave	:	R Wave	:	S.Wave	:

Transitional Zone :

CONCLUSIONS :

Remark :

RSU IMELDA PEKERJA INDONESIA
JL.BILAL NO. 24, PULO BRAYAN DARAT I
MEDAN - 20239
Telp : 061 6610072
Fax : 061 6618457

PEMERIKSAAN LABORATORIUM

No. Reg/ No. RM	: RJ0000476094 / 0	Dokter Pengirim	: dr. Rinaldo Sitepu
Tanggal Masuk	: 03/10/2023	Ruang Perawatan	: Instalasi Gawat Darurat (IGD)
Nama Pasien	: M	Analis	: Fadilla Natasya Sudirman
Tgl. Periksa	: 03/10/2023 09:28:30	Jam Penerimaan Spesimen	: 09 00 WIB
Tgl Lahir	: 07/11/1954 00:00:00	Alamat	: JL. PASAR NIPPON LINGKUNGAN I

JENIS PEMERIKSAAN	HASIL	UNIT/ SATUAN	ANGKA NORMAL	METODE
HEMATOLOGI				
Darah Lengkap				
Hemoglobin	14.4	g/dl	P: 13-18 W:12-16	Cangggih
Leukosit	8.1	10 *3/ uL	4 - 11	
Jumlah Trombosit	247.000	/ mm3	140.000 - 450.000	
Hematokrit	42.0	%	P: 42 - 56 W:36-47	
Eritrosit	4.58	Juta / mm3	P:4.50 - 4.60 W: 4,10-5,10	
MCV	91	um3	81 - 99	
MCH	31.5	Pgr	27,0 - 31,0	
MCHC	34.4	g/ dl	32,0 - 36,0	
RDW	13.3	%	11,5 - 15.0	
PDW	9.7	%	10,0 - 18,0	
MPV	7.5	um3	6,5 - 11,0	
PCT	0.100	%	0,100 - 0,500	
Hitung Jenis Leukosit				
Eosinofil	2.7	%	1 - 3	
Basofil	0	%	0 - 1	
Netrofil (abs)	5.3	10 *3 / uL	1,50 - 6,13	
Neutrofil	65.0	%	50 - 70	
Limfosit	27.3	%	20 - 40	
Monosit	5.0	%	2 - 8	
Limfosit (abs)	2.2	10 *3 / uL	1,8 - 3,71	
Masa Pendarahan	4'	Menit	2' - 6'	
Masa Pembekuan	7' 30"	Menit	6' - 12'	Sederhana
FAAL HATI				
Hbs Ag	Negatif		Negatif	Cangggih
TEST GULA DARAH				
Glukosa Ad Random	164	Mg/ dl	<200	

Halaman 1 dari 2

RUMAH SAKIT UMUM IMELDA PEKERJA INDONESIA
BAGIAN RADIOLOGI
Jl. Bilal No. 24 P. Brayan Darat I Medan 2[illegible]
Telp (061) 6610072-6617380 Fax (061)6618457

MEDAN, 03/10/2023
Kepada Yth.
dr. Hidayat, M.Kes
Di Tempat

Bersama ini kami sampaikan hasil pemeriksaan Radiologi a/n :

Reff. No.	: 7627.10.23.RAD 1
Nama	: I P
No. Medical	: 0
Tanggal Lahir	: 07/11/1954
Data Klinis	: BPH

RADIOLOGI REPORT

THORAX (PA)

Keterangan : Cor : Ukuran membesar (CTR : +/- 54%)
Sinus dan diafragma normal
Trachea tampak simetris
Paru : Tidak tampak bercak infiltrat pada lapangan kedua paru. Tidak tampak effusi pleura. Corakan broncho vasculer normal

Kesimpulan : Cardiomegali.

RSU IMELDA PEKERJA INDONESIA
JL.BILAL NO. 24, PULO BRAYAN DARAT I
MEDAN - 20239
Telp : 061 6610072
Fax : 061 6618457

PEMERIKSAAN LABORATORIUM

No. Reg/ No. RM	: RJ0000476094 / 0	Dokter Pengirim	: dr. Hidayat, M.Kes
Tanggal Masuk	: 03/10/2023	Ruang Perawatan	: Instalasi Gawat Darurat (IGD)
Nama Pasien	: ML	Analis	: ELIDA AFNI LUBIS
Tgl. Periksa	: 03/10/2023 10:44:06	Jam Penerimaan Spesimen	: 10 00 WIB
Tgl Lahir	: 07/11/1954 00:00:00	Alamat	: JL. PASAR NIPPON LINGKUNGAN I

JENIS PEMERIKSAAN	HASIL	UNIT/ SATUAN	ANGKA NORMAL	METODE
ANALISA URINE				
Urine Rutine				
Warna	Kuning Keruh		Kuning Jernih	
pH	6.0		5 - 7	
Berat Jenis (Bj)	1.010		1,005 - 1,030	
Reduksi	Negatif		Negatif	
Nitrit	Negatif		Negatif	
Protein	(+)Positif		Negatif	
Urobilinogen	Negatif		Negatif	
Bilirubin	Negatif		Negatif	
Darah	(+++)Positif		Negatif	
Leukosit	(+++)Positif		Negatif	
Keton	Negatif		Negatif	
SEDIMEN :				
Leukosit	15 - 20		< 6	
Eritrosit	20 - 25		< 3	
Epitel	8 - 10			
Crystal	-			

Interpretasi Klinik : Leukosituria+Proteinuria++Hemoglobinuria

MEDAN, 03/10/2023
Salam Sejawat

No. Reg/ No. RM	: RJ0000476094 / 0	Dokter Pengirim	: dr. Rinaldo Sitepu
Tanggal Masuk	: 03/10/2023	Ruang Perawatan	: Instalasi Gawat Darurat (IGD)
Nama Pasien	: M	Analis	: Fadilla Natasya Sudirman
Tgl. Periksa	: 03/10/2023 09:28:40	Jam Penerimaan Spesimen	: 09 00 WIB
Tgl Lahir	: 07/11/1954 00:00:00	Alamat	: JL. PASAR NIPPON LINGKUNGAN I

JENIS PEMERIKSAAN	HASIL	UNIT/ SATUAN	ANGKA NORMAL	METODE
FAAL GINJAL				
Ureum/Urea-N	70	Mg/dl	13 - 50	
Creatinin	1.32	Mg/dl	P : 0.7 - 1.4 W : 0.6 - 1.1	
ELEKTROLIT				
Elektrolit Lengkap				
Natrium	133	mmol/ L	135 - 150	ISE
Kalium	5.1	mmol/ L	3.6 - 5.5	
Chlorida	101	mmol/ L	96 - 108	

Interpretasi Klinik : Hiponatremia

MEDAN, 03/10/2023
Salam Sejawat

dr. Fani Ade Irma, Sp.PK

Kasus 11

RSU IMELDA PEKERJA INDONESIA

No Reg / RM	: 11184 / 2
Nama Pasien	: AB
Tgl Lahir	: 22/05/2019
Jenis Kelamin	: Laki-Laki

RM 77
Revisi 2023
Halaman - 1

RINGKASAN PASIEN KELUAR (DISCHARGE SUMMARY)

Tanggal Masuk	04/02/2024 / 18:00:00 WIB
Tanggal Keluar	07/02/2024 / 14:00:00 WIB
Ruangan/Kelas	Ruang Rawat Asoka / Kelas III
Alasan Pasien Di Rawat	Benjolan di buah zakar bagian kanan
Anamnese	Benjolan di buah zakar bagian kanan, keluhan sudah berulang, demam (-) batuk (-). Pasien rujukan dari poli dr Sp.BA
Pemeriksaan Fisik	Suhu : 36,1 °C Nadi : 90 x/i Berat Badan : 14 Kg, Respirasi : 22 x/i Kesadaran : Compos mentis Abdomen : peristaltik (+) sopel (+) Genetalia dan Anus : benjolan di buah zakar bagian kanan (+)
Pemeriksaan Penunjang	Tgl 04/024/2024 - Darah lengkap : HB : 11.5 g/dl, Hematokrit: 32.8%, Eritrosit: 4.20 juta/mm3 - Glukosa Ad Random: 90 Mg/dl - Elektrolit lengkap : Natrium : 134 mmoL/L - THORAX : Bronchopneumonia.
Diagnosa Masuk	Hidrokel kanan
Pengobatan dan Tindakan	Terapi : inj. cefotaxime : 700 mg/12 jam, inf 2:1 = 15 (makro) Tindakan : Hemiotomi Ligasi Tinggi Kanan
Perkembangan selama dirawat	- Tgl 04/02/2024 Pasien tiba diruangan dengan keluhan benjolan dibuah zakar bagian kanan demam (-), batuk (-), T: 36.0 C, HR: 110 x/i, RR: 24 x/i, Rencana operasi - Tgl 05/02/2024 Benjolan dibuah zakar bagian kanan (+), demam (-), batuk (-), BAB dan BAK (+), T; 36.3 C, HR: 100 x/i, RR: 22 x/i. Sudah dilakukan operasi dengan tindakan Hemiotomi Ligasi Tinggi Kanan. Os pindah dari OK keruangan dengan keadaan nyeri luka operasi (+), mual muntah (-), flatus (-), BAB (-), T: 36.0 C, HR: 100 x/i, RR: 22 x/i. - Tgl 06/02/2024 Nyeri luka post operasi (+), mual/untah (-), flatus (-), BAB (-), bak (+), buang anging (-), T: 36.2 C, HR: 100 x/i, RR: 22 x/i - Tgl 07/02/2024 Membaik, nyeri luka bekas operasi berkurang, demam (-), nafsu makan dan minum (+), BAB dan BAK (+), buang angin (+), T: 36.1 C, HR: 108 x/i, RR: 22 x/i. Os boleh PBJ
Diagnosa Akhir	Hidrokel Non Komunikan Kanan
Kondisi Pasien Saat Obat-Obatan Yang Dibawa Saat Pasien Pulang	PBJ dengan Membaik Obat : Cefixime 2x3.5 ml, Apialys syr 1x1 cth
Instruksi Tindak Lanjut	Kontrol Ke Poliklinik Bedah Anak tgl 21/02/2024
Edukasi	- Makan yang bergizi - Minum obat sesuai anjuran dokter - Personal hygiene - Kontrol ulang sesuai jadwal

Medan, 07/02/2024 / 14:00:00 WIB

DPJP	Pasien/Keluarga
RS SAUT SUTAN MARTUA RAJA LUMBAN TORUAN, Sp.BA	Khalfiro Alvi
(Nama & Tanda Tangan)	(Nama & Tanda Tangan)

RSU IMELDA PEKERJA INDONESIA
Jln. Bilal No.24, Pulo Brayan Darat I, Kec. Medan Timur, Sumut
Email : imeldagood2018@gmail.com - Telp : 061 6610072- Website : rsuimelda.com

RI11184-285290

UNIT RADIOLOG

No.Reg / No.RM	: RI11184/285	Dokter Pengirim	: dr. Elihar Dedi Saputra Harianja
Tanggal Masuk	: 04/02/2024	Ruang Perawatan	: Ruang Rawat Asoka
Nama Pasien	: A	Tanggal Periksa	: 04/02/2024 - 17:42:39
Tanggal Lahir	: 22/05/2019 , 4 Tahun	Radiografer	: Cut Tri ladika
Jenis Kelamin	: Laki-Laki		
Alamat	: JL. LINGK 17 PSR II BARAT		
Data Klinis	: Hernia		

RADIOLOGI REPORT

THORAX (PA)

Keterangan
Cor : Ukuran normal
Sinus dan diafragma normal
Trachea tampak simetris
Paru : Tampak pebercakan pada kedua parahiler. Tidak tampak effusi pleura. Corakan broncho vasculer bertambah

Kesimpulan
Bronchopneumonia.

Medan, 04/02/2024
Salam Sejawat

dr. Robert Sinurat

dr. Robert Sinurat,Sp.Rad

Email : imeldagood2018@gmail.com
rsuimelda.com

HASIL PEMERIKSAAN LABORATORIUM

No.Reg / No.RM	: RI11184/	Dokter Pengirim	: dr. Rinaldo Sitepu
Tanggal Masuk	: 04/02/2024	Ruang Perawatan	: Instalasi Gawat Darurat (IGD)
Nama Pasien	: A	Analis	: Monica Nila Sari Tarigan, AMd. AK
Tanggal Lahir	: 22/05/2019	Tgl Periksa	: 04/02/2024
Umur	: 4 Tahun 8 Bulan	Jam Terima Spesimen	: 18:05:00
Jenis Kelamin	: Laki-Laki	Jam Selesai Hasil	: 18:25:00
Alamat	: JL. LINGK 17 PSR II BARAT		

JENIS PEMERIKSAAN	HASIL	SATUAN	ANGKA NORMAL	METODE
HEMATOLOGI				
Darah Lengkap				
Hemoglobin	11.5	g/dl	P: 13-18 W:12-16	Canggih
Leukosit	8.1	10 *3/ uL	4 - 11	
Jumlah Trombosit	257.000	/ mm3	140.000 - 450.000	
Hematokrit	32.8	%	P: 42 - 56 W:36-47	
Eritrosit	4.20	Juta / mm3	P:4.50 - 4.60 W: 4,10-5,10	
MCV	78	um3	81 - 99	
MCH	26.9	Pgr	27,0 - 31,0	
MCHC	34.4	g/ dl	32,0 - 36,0	
RDW	12.9	%	11,5 - 15.0	
PDW	10.0	%	10,0 - 18.0	
MPV	7.9	um3	6,5 - 11,0	
PCT	0.200	%	0,100 - 0,500	
Eosinofil	2.5	%	1 - 3	
Basofil	0	%	0 - 1	
Netrofil (abs)	3.0	10 *3 / uL	1,56 - 6,13	
Neutrofil	37.6	%	50 - 70	
Limfosit	53.9	%	20 - 40	
Monosit	6.0	%	2 - 8	
Limfosit (abs)	4.5	10 *3 / uL	1,8 - 3,74	
Masa Pendarahan				
Masa Pendarahan	4'30"	Menit	2' - 6'	
Masa Pembekuan	8'30"	Menit	6' - 12'	Sederhana
TEST GULA DARAH				
Glukosa Ad Random	90	Mg/ dl	<200	
ELEKTROLIT				
Elektrolit Lengkap				
Natrium	134	mmoL/ L	135 - 150	ISE
Kalium	3.9	mmoL/ L	3.6 - 5.5	
Chlorida	104	mmoL/ L	96 - 108	

Kasus 12

RSU IMELDA PEKERJA INDONESIA
JL.BILAL NO. 24, PULO BRAYAN DARAT I
MEDAN - 20239
Telp : 061 6610072
Fax : 061 6618457

RINGKASAN PAS (DISCHARGE S

Masuk	06/03/2023 19:55:00 WIB	No. RM	2
Keluar	09/03/2023 14:00:00 WIB	Nama	J
ng/ Kelas	Ruang Rawat Melati/ Kelas III	Usia	38 Tahun
		Jenis Kelamin	Perempuan

an Pasien Di Rawat : Keluar darah dari kemaluan

mnese : Sudah dirasakan ± 1 bulan, riwayat coitus berdarah (+), nyeri perut bawah (+)

eriksaan Fisik : SP : TD : 110/80 mmHg
VT : cx teraba massa bulat ukuran ± 3 cm
partio terkena pada pukul 06.00

eriksaan Penunjang : HB : 8.3 g/dl
HB Post transfusi : 9.1 g/dl

nosa Masuk : Polip Serviks + Suspect Ca Serviks + Anemia

obatan dan kan : - Ekstirpasi Polip + PA
- Transfusi darah

mbangan selama at : Baik

nosa Akhir : Polip Serviks + Suspect Ca Serviks + Anemia

si Pasien dan Obatan Yang di Saat Pasien Pulang : Amoxicillin 3x500, Asam mefenamat 3x500, Antasida 3x1

ksi Tindak Lanjut : PBJ

si : - Vulva hygiene
- Asupan Gizi yang seimbang

Medan, 09/03/2023
DPJP

dr. Rilie Ritonga, Sp.OG

Pasien/ K

RSU IMELDA PEKERJA INDONESIA
LAPORAN PEMBEDAHAN DAN INSTRUKSI PASCA BEDAH

No. Rekam Medis : 2
Nama Lengkap : J
Tgl. Lahir/ Umur : 31/12/1984 / 38 Tai
J. Kelamin : Perempuan

perator : dr. Rilie Ritonga, Sp.OG
nastesi : dr.David,Sp.An

Asisten : -
Instrumen : Str. Ratna
Penata Anastesi : Br. Alatan

agnosis Pra Bedah :
olip Serviks + Suspect Ca Serviks + Anemia

Tanggal Pembedahan : 07/03/2023

agnosis Pasca Bedah :
olip Serviks + Suspect Ca Serviks + Anemia

Mulai Jam : 10:40
Selesai Jam : 11:15
Lama Pembedahan : 35 menit

ndakan Pembedahan :
Ekstirpasi Polip + PA

[V] EMERGENSI
[ ] ELEKTIF

[ ] KECIL
[V] SEDANG
[ ] BESAR
[ ] KHUSUS

Uraian Pembedahan

psisi litotomy spekulum atas dan bawah dipasang
ampak massa diameter ± 3 cm di endoserviks, kesan tidak mobile
ilakukan penjepitan porsio dengan tena kulum
ilakukan ekstirpasi pada massa di endoserviks.
ipasang tampon sebanyak 4 buah kasa, jaringan di PA

mplikasi Pembedahan :

Jaringan Ke Patologi		Cairan Yang Keluar		
[V] Ya, Tanggal 07/03/2023	[ ] Tidak	Darah	100.00	cc
is Jaringan Yang Dikirim : erviks		Urine	0.00	cc
bel Pasien Sudah Ditempel : [V] Sudah	[ ] Belum	Dll	0	cc

INSTRUKSI PASCA BEDAH

bservasi :
airan Parenteral (IVFD) : - Transfusi 1 BAG
- RL 20 gtt / menit
bat - Obatan : - Amoxicillin 3x500 mg
- Asam Traneksamat 3x500 mg
akan/ Minum (Oral) :
nstruksi Khusus : - Tampon di Aff besok

Operator Bed

dr. Rilie Ritonga, S

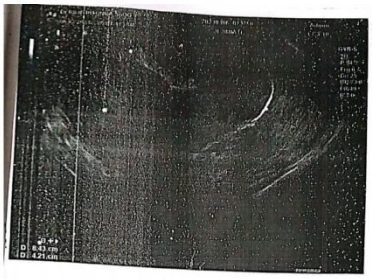

Ada AF ukuran 8,43 cm x 4,21 cm. cmmum kanan.
dan km : dr
h : Gintak

Dr. Rilie-Hpoc

RSU IMELDA PEKERJA INDONESIA
JL.BILAL NO. 24, PULO BRAYAN DARAT I
MEDAN - 20239
Telp : 061 6610072
Fax : 061 6618457

PEMERIKSAAN LABORATORIUM

eg/ No. RM : RI0000449210 / 00 1
al Masuk : 06/03/2023
Pasien : J
al Lahir : 31/12/1984
r Pengirim : dr. Rilie Ritonga, Sp.OG

Ruang Perawatan : Ruang Rawat Melati
Analis : YESTINA BAGO
Tgl. Periksa / Jam : 08/03/2023 06:48:40
Jam Penerimaan Spesimen : 06.00 wib
Alamat : DARUL MAKMUR ACEH TENGGARA

PEMERIKSAAN	HASIL	UNIT/ SATUAN	ANGKA NORMAL		METO
OLOGI					
oglobin					
moglobin Post Transfusi	9.1	g/dl	P: 13-18	W:12-16	Cang
moglobin Post Operasi		g/dl	P: 13-18	W:12-16	Cang
si Klinik :					

MEDAN, 08/03/2023
Salam Sejawat

dr. Fani Ade Irma, Sp.

Fax : 061 6618457

Reg/ No. RM : RJ0000449210 / 00 1
Tgl Masuk : 06/03/2023
Nama Pasien : J
Periksa : 06/03/2023 20:42:59
Lahir : 31/12/1984 00:00:00

Dokter Pengirim : dr. Rilie Ritonga, Sp.OG
Ruang Perawatan : IGD Kebidanan
Analis : WINDA DAMANIK
Jam Penerimaan Spesimen : 20 : 15 wib
Alamat : DARUL MAKMUR ACEH

JENIS PEMERIKSAAN	HASIL	UNIT/ SATUAN	ANGKA NORMAL
MATOLOGI			
Darah Lengkap			
Hemoglobin	8.3	g/dl	P: 13-18 W:12-16
Leukosit	8.9	10 *3/ uL	4 - 11
Jumlah Trombosit	403.000	/ mm3	140.000 - 450.000
Hematokrit	25.8	%	P: 42 - 56 W:36-47
Eritrosit	3.19	Juta / mm3	P:4.50 - 4.60 W: 4,10-5,10
MCV	80	um3	81 - 99
MCH	26.0	Pgr	27,0 - 31,0
MCHC	32.1	g/ dl	32,0 - 36,0
RDW	12.9	%	11,5 - 15.0
PDW	9.3	%	10,0 - 18,0
MPV	7.8	um3	6,5 - 11,0
PCT	0.310	%	0,100 - 0,500
Hitung Jenis Leukosit			
Eosinofil	3.1	%	1 - 3
Basofil	0	%	0 - 1
Netrofil (abs)	3.8	10 *3 / uL	1,56 - 6,13
Neutrofil	42.4	%	50 - 70
Limfosit	40.5	%	20 - 40
Monosit	14.0	%	2 - 8
Limfosit (abs)	3.6	10 *3 / uL	1,8 - 3,74
olongan Darah	B RH (+)		

retasi Klinik :

MEDAN, 0
Salam S

dr. Fani Ade I

Kasus 13

RSU IMELDA PEKERJA INDONESIA
JL.BILAL NO. 24, PULO BRAYAN DARAT I
MEDAN - 20239
Telp : 061 6610072
Fax : 061 6618457

RINGKASAN PASIEN KELUAR (DISCHARGE SUMMARY)

Tgl. Masuk	12/09/2023 11:10:00 WIB	No. RM	[illegible]
Tgl. Keluar	15/09/2023 15:00:00 WIB	Nama	[illegible]
Ruang/ Kelas	Ruang Rawat Anggrek/ Kelas III	Usia	36 Tahun
		Jenis Kelamin	Perempuan

Alasan Pasien Di Rawat : Benjolan di bawah payudara kanan, nyeri ulu hati (+)

Anamnese : Benjolan di bawah payudara kanan, dirasakan dalam3 bulan, mulai berdenyut dan makin terasa besar dalam 2 minggu, nyeri ulu hati (+)

Pemeriksaan Fisik : Sens : cm
Tekanan darah : 132/80 mmhg, nadi : 80 x/i, nafas : 20 x/i, suhu : 36.2 c, berat badan : 67 kg
Thorax : Simetris, benjolan payudarah kanan (+) sebesar telur ayanm, keras (+)

Pemeriksaan Penunjang : - Tgl 12/09/2023 : Darah lengkap :
- Hemoglobin : 11.8 g/dl, leukosit : 10.9 ul, hematokrit : 34.6 %
- THORAX (PA) : Pneumonia disertai effusi pleura dextra.

Diagnosa Masuk : FAM Dextra

Pengobatan dan Tindakan : Pengobatan : Ceftriaxone 1 gr inj; dexametason 5 mg/ml inj; ondansetron 4 mg inj; nupovel/recofol/propofol inj; ranitidin 25 mg/ml inj; ringer lactat 500 mg inf;
Tindakan : Eksisi + Debridement (tgl 13/09/2023)

Perkembangan selama dirawat : - Tgl 12/09/2023 : Pasien tiba di ruangan Anggrek dengan keluhan Benjolan di bawah payudara kanan, dirasakan dalam3 bulan, mulai berdenyut dan makin terasa besar dalam 2 minggu, nyeri ulu hati (+), TD : 132/80 mmhg, HR : 80 x/i, RR : 20 x/i, T : 36.2 c
- Tgl 13/09/2023 : nyeri pada benjolan di payudara kanan (+), mual (+), TD : 128/70 mmhg, HR : 89 x/i, RR : 22 x/i, T : 36.5 c
- Tgl 14/09/2023 : nyeri luka post op (+), mual (+), badan lemas (+), TD : 120/80 mmhg, HR : 83 x/i, RR : 20 x/i, T : 36.7 c
- Tgl 15/09/2023 : nyeri luka post op (-), mual (-), muntah (-), TD : 120/80 mmhg, HR : 82 x/i, RR : 20 x/i, T : 36.5 c, pasien boleh pbj.

Diagnosa Akhir : Breast Neoplasia + Absess

Kondisi Pasien dan Obat-Obatan Yang di Bawa Saat Pasien Pulang : PBJ dengan membaik
Obat Pulang : Cefixime 200 Mg Cap,Ibuprofen 400 Mg Tab,Ranitidin 150 Mg Tab

Instruksi Tindak Lanjut : Kontrol ulang tgl 22/09/2023

Edukasi : - minum obat sesuai dengan anjuran dokter
- banyak istirahat
- mengkonsumsi makanan yang bergizi
- menjaga kebersihan lingkungan pasien
- hindari asap rokok
- kontrol ulang sesuai jadwal

RSU IMELDA PEKERJA INDONESIA

LAPORAN PEMBEDAHAN DAN INSTRUKSI PASCA BEDAH

Operator : dr. Darwin Firmansyah Siregar, Sp.B
Anastesi : dr.David,Sp.An

Diagnosis Pra Bedah : (R) Breast Neoplasia Sugg. Benign
Diagnosis Pasca Bedah : (R) Breast Neoplasia + Abscess
Tindakan Pembedahan : 1 Eksisi + Debridement

No. Rekam Medis	[illegible]
Nama Lengkap	[illegible]
Tgl. Lahir/ Umur	25/10/1986 / 36 Tahun
J. Kelamin	Perempuan
Asisten	-
Instrumen	Str. Ratna
Perawat Anastesi	Br. Alastan
Tanggal Pembedahan	13/09/2023
Mulai Jam	12:00
Selesai Jam	12:50
Lama Pembedahan	50 menit

[ ] EMERGENSI [V] ELEKTIF
[ ] KECIL [ ] SEDANG [V] BESAR [V] KHUSUS

Uraian Pembedahan

Pasien posisi supine
Insisi semilunar sesuai skincrease di atas massa di kuadran lateral bawah
Identifikasi massa, massa di eksisi, keluar pus
Pus di evakuasi, massa dieksisi, ukuran 3 x 3 cm
Kontrol perdarahan, luka dicuci berulang
Luka dijahit, operasi selesai.

Komplikasi Pembedahan :

Jaringan Ke Patologi		Cairan Yang Keluar		
[V] Ya, Tanggal 13/09/2023	[ ] Tidak	Darah	5.00	cc
Jenis Jaringan Yang Dikirim : Massa + Pus payudara kanan		Urine	0.00	cc
Label Pasien Sudah Ditempel : [V] Sudah	[ ] Belum	Dll	0	cc

INSTRUKSI PASCA BEDAH

1. Observasi : -
2. Cairan Parenteral (IVFD) : - RL 20 gtt/menit
3. Obat - Obatan : - Ceftriaxone 1 gr/12 jam
- Ketorolac 30 mg / 8 jam
- Ranitidine 50 mg /12 jam
- Clindamycin 4 x 300 mg
4. Makan/ Minum (Oral) : - MB
5. Instruksi Khusus : -

Operator Bedah

dr. Darwin Firmansyah Siregar,

No. Reg/ No. RM : RJ0000473099 / [illegible]
Tanggal Masuk : 12/09/2023
Nama Pasien : [illegible]
Tgl. Periksa : 12/09/2023 11:30:00
Tgl Lahir : 25/10/1986 00:00:00

Dokter Pengirim : dr. Rinaldo Sitepu
Ruang Perawatan Anialis : Instalasi Gawat Darurat (IGD) : ELIDA AFNI LUBIS
Jam Penerimaan Spesimen : 11.00 WIB
Alamat : JL. PONDOK BARU BAHSARIMA

JENIS PEMERIKSAAN	HASIL	UNIT/ SATUAN	ANGKA NORMAL	M
ELEKTROLIT				
Elektrolit Lengkap				
Natrium	139	mmoL/ L	135 - 150	
Kalium	3.9	mmoL/ L	3.6 - 5.5	
Chlorida	98	mmoL/ L	96 - 108	

Interpretasi Klinik :

MEDAN, 12/09/[illegible]
Salam Sejaw[illegible]

dr. Fani Ade Irma[illegible]

RSU IMELDA PEKERJA INDONESIA
JL.BILAL NO. 24, PULO BRAYAN DARAT I
MEDAN - 20239
Telp : 061 6610072
Fax : 061 6618457

PEMERIKSAAN LABORATORIUM

No. Reg/ No. RM : RJ0000473099 / [illegible]
Tanggal Masuk : 12/09/2023
Nama Pasien : [illegible]
Tgl. Periksa : 12/09/2023 11:29:35
Tgl Lahir : 25/10/1986 00:00:00

Dokter Pengirim : dr. Rinaldo Sitepu
Ruang Perawatan : Instalasi Gawat Darurat (IGD)
Anialis : ELIDA AFNI LUBIS
Jam Penerimaan Spesimen : 11.00 WIB
Alamat : JL. PONDOK BARU BAHSARIMAH

JENIS PEMERIKSAAN	HASIL	UNIT/ SATUAN	ANGKA NORMAL	METODE
HEMATOLOGI				
Darah Lengkap				
Hemoglobin	11.8	g/dl	P: 13-18 W:12-16	Cangggih
Leukosit	10.9	10 *3/ uL	4 - 11	
Jumlah Trombosit	224.000	/ mm3	140.000 - 450.000	
Hematokrit	34.6	%	P: 42 - 56 W:36-47	
Eritrosit	3.79	Juta / mm3	P:4,50 - 4,60 W: 4,10-5,10	
MCV	91.2	um3	81 - 99	
MCH	31.1	Pgr	27,0 - 31,0	
MCHC	34.0	g/ dl	32,0 - 36,0	
RDW	13.9	%	11,5 - 15,0	
PDW	10.8	%	10,0 - 18,0	
MPV	8.4	um3	6,5 - 11,0	
PCT	0.18	%	0,100 - 0,500	
Hitung Jenis Leukosit				
Eosinofil	2.2	%	1 - 3	
Basofil	0	%	0 - 1	
Netrofil (abs)	6.7	10 *3 / uL	1,56 - 6,13	
Neutrofil	60.5	%	50 - 70	
Limfosit	27.0	%	20 - 40	
Monosit	10.3	%	2 - 8	
Limfosit (abs)	2.9	10 *3 / uL	1,8 - 3,74	
Waktu Pendarahan	3'	Menit	2' - 6'	
Waktu Pembekuan	7'30"	Menit	6' - 12'	Sederhana
GULA DARAH				
Gula Ad Random	108	Mg/ dl	<200	
RENAL				
Ureum Urea-N	17	Mg/dl	13 - 50	
Creatinin	0.68	Mg/dl	P : 0.7 - 1.4 W : 0.6 - 1.1	

RSU IMELDA PEKERJA INDONESIA
No. B. Medis
Nama
Tgl. Lahir
25/10/1986
RM 36 Revisi 02/2019

ELECTROCARDIOGRAPHIC REPORT

Tanggal : 12-9-23 Pukul : 11:50 wib

PHYSICAL DATE
Heigh : 167 Weight : 67 BP : 125/90 mmHg

AUSCULTATION AND OTHER TEST

Rhythm : Sinus
Position : P
QR : QRS Widht
ST : Q Wave
Transitional Zone :
QRS Rate : 80
T : 0
VAT :
R Wave :
QRS Axis : 44,6 Fs
Qt :
S.Wave :
T Axis :

CONCLUSIONS :

Remark :

Terima kasih,

(.....)

RUMAH SAKIT UMUM IMELDA PEKERJA INDONESIA
BAGIAN RADIOLOGI
Jl. Bilal No. 24 P. Brayan Darat I Medan 20239
Telp (061) 6610072-6611330 Fax (061) 6618457

MEDAN, 12/09/2023
Kepada Yth.
dr. Hidayat, M.Kes
Di Tempat

Bersama ini kami sampaikan hasil pemeriksaan Radiologi a/n :
No. : 7084.09.23.rad
Nama : S[illegible]
Medical : 002[illegible]
Tgl Lahir : 25/10/1986
Jenis : camamae

RADIOLOGI REPORT

THORAX (PA)

Gambaran : Cor : Ukuran normal
Sinus dan diafragma kanan terselubung,kiri normal
Trachea tampak simetris
Paru : Tampak bercak berupa infiltrat pada kedua parahiler disertai perselubungan pada lapangan bawah paru kanan. Corakan broncho vasculer bertambah.

Kesimpulan : Pneumonia disertai effusi pleura dextra.

Salam Sejahtera

dr. Robert Sinurat, Sp.Rad

Kasus 14

JL.BILAL NO. 24, PULO BRAYAN DARAT I
MEDAN - 20239
Telp : 061 6610072
Fax : 061 6618457

RINGKASAN PASIEN KELUAR (DISCHARGE SUMMARY)

Masuk	11/11/2023 05:20:00 WIB	No. RM	[illegible]
Keluar	13/11/2023 15:00:00 WIB	Nama	[illegible]
ng/ Kelas	Ruang Rawat Melati/ Kelas III	Usia	21 Tahun
		Jenis Kelamin	Perempuan

an Pasien Di Rawat : Nyeri perut hebat

nnese : Hal ini sudah dirasakan sejak ± 3 hari ini, semakin hebat. Hamil 12 minggu, perdarahan pervagina riwayat kusuk (+)

eriksaan Fisik : SP : N : 110 x/menit
TFU: tidak dapat dinilai
Palpasi : abdomen membesar sebesar kepala dewasa, nyeri tekan (+), nyeri lepas (+)

eriksaan Penunjang : Lab darah lengkap : dalam batas normal
USG: Kista ovarium permagna + Gravida (12 minggu) + A. Hidup

gnosa Masuk : Akut Abdomen Kista Ovarium Terpelintir + Gravida (12 Minggu)

gobatan dan dakan : Laparatomi Eksplorasi + Salfingooforektomi Sinistra

embangan selama at : Baik
Luka operasi : kering

gnosa Akhir : Akut Abdomen Kista Ovarium Terpelintir + Gravida (12 Minggu)

si Pasien dan Obatan Yang di Saat Pasien Pulang : Cefadroxil 2x500, Asam folat 1x1, Paracetamol 3x1

uksi Tindak Lanjut : PBJ
Kontrol ke poli perawatan luka tgl 16-11-2023

si : - Menjaga kebersihan luka operasi
- Asupan gizi seimbang

Medan, 13/11/2023
DPJP

dr. Rilie Ritonga, Sp.OG

Pasien/ Keluarga

Indah Rit

RSU IMELDA PEKERJA INDONESIA
LAPORAN PEMBEDAHAN DAN INSTRUKSI PASCA BEDAH

No. Rekam Medis	[illegible]
Nama Lengkap	[illegible]
Tgl. Lahir/ Umur	10/10/2002 / 21 Tahun
J. Kelamin	Perempuan
Asisten	: Str. Rosmawati
Instrumen	: Br. Ilham
Penata Anastesi	: Br. Alatan
Tanggal Pembedahan	: 11/11/2023
Mulai Jam	: 09:55
Selesai Jam	: 10:40
Lama Pembedahan	: 45 menit

Operator : dr. Rilie Ritonga, Sp.OG
Anastesi : dr. Qadri Fauzi Tanjung, Sp.An.KAKV

Diagnosis Pra Bedah :
Akut Abdomen Kista Ovarium Terpelintir + Gravida (12 Minggu)

Diagnosis Pasca Bedah :
Akut Abdomen Kista Ovarium Terpelintir + Gravida (12 Minggu)

Tindakan Pembedahan :
1 Laparatomi Eksplorasi + Salfingooforektomi Sinistra

[V] EMERGENSI [ ] ELEKTIF
[ ] KECIL [ ] SEDANG [V] BESAR [ ] KHUSUS

Uraian Pembedahan

A/antisepsis lapangan operasi, insisi midline sejajar pusat lapis demi lapis
Evaluasi kavum abdomen tampak uterus ukuran tinju dewasa
Ovarium kanan dalam batas normal dan ovarium kiri sebesar kepala dewasa, tampak tangkai terpelintir
Diputuskan untuk melakukan tindakan salfingooforektomi sinistra
Kavum abdomen dibersihkan
Evaluasi perdarahan TAA
Luka insisi ditutup lapis demi lapis, KU ibu stabil.

omplikasi Pembedahan :

Jaringan Ke Patologi			Cairan Yang Keluar		
[V] Ya, Tanggal 11/11/2023		[ ] Tidak	Darah	100.00	cc
ng Dikirim :			Urine	100.00	cc
ah Ditempel :	[V] Sudah	[ ] Belum	Dll	0	cc

INSTRUKSI PASCA BEDAH

di : - Tanda vital
- Perdarahan
a Parenteral (IVFD) : - RL 30 gtt/menit
Obat : - Obatan : - Ceftriaxone 1gr/12 jam
- Paracetamol 3x1000 (2 tablet)
Makan/ Minum (Oral) : - 4-6 jam Post Operasi
Instruksi Khusus : -

Operator Be

dr. Rilie Ritonga,

RSU IMELDA PEKERJA INDONESIA
Jl. Bilal No. 24
Pulo Brayan Darat I Medan Timur
Telp. (061) 6610072, 6631380, 6630196

Nama	[illegible]
Tgl lahir	10-10-2002
No RM	[illegible]
HR/TGL/BLN/THN	39-98-00

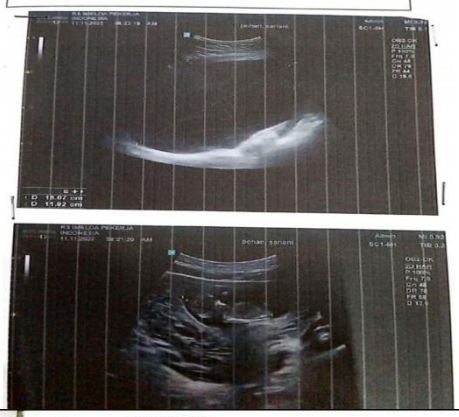

RSU IMELDA PEKERJA INDONESIA
JL.BILAL NO. 24, PULO BRAYAN DARAT I
MEDAN - 20239
Telp : 061 6610072
Fax : 061 6618457

PEMERIKSAAN LABORATORIUM

g/ No. RM	: RI0000482192 / 00[illegible]	Ruang Perawatan	: Ruang Rawat Melati
al Masuk	: 11/11/2023	Analis	: Fadilla Natasya Sudirman
Pasien	: [illegible]	Tgl. Periksa / Jam	: 11/11/2023 17:01:10
al Lahir	: 10/10/2002	Jam Penerimaan Spesimen	: 16.42
Pengirim	: dr. Rilie Ritonga, Sp.OG	Alamat	: PANYAMBUNGAN DOLOK SIGOMPULON PADANG LAAWAS UTARA

PEMERIKSAAN	HASIL	UNIT/ SATUAN	ANGKA NORMAL		METODE
OLOGI					
oglobin		g/dl	P: 13-18	W:12-16	Canggih
oglobin Post Transfusi					
oglobin Post Operasi	12.2	g/dl	P: 13-18	W:12-16	Canggih

asi Klinik :

MEDAN, 11/11/2023
Salam Sejawat

---

o. Reg / No. RM	: RJ0000482192 / 00[illegible]	Dokter Pengirim	: dr. Rilie Ritonga, Sp.OG
anggal Masuk	: 11/11/2023	Ruang Perawatan	: IGD Kebidanan
ama Pasien	: [illegible]	Analis	: MONICA NILA SARI TARIGAN
al. Periksa	: 11/11/2023 05:58:06	Jam Penerimaan Spesimen	: 05.40 WIB
al Lahir	: 10/10/2002 00:00:00	Alamat	: PANYAMBUNGAN DOLOK SIGOMPULON PADANG LAAWAS UTARA

JENIS PEMERIKSAAN	HASIL	UNIT/ SATUAN	ANGKA NORMAL	
ALISA URINE				
Urine Rutine				
Warna	Kuning Keruh		Kuning Jernih	
pH	7.0		5 - 7	
Berat Jenis (Bj)	1.010		1,005 - 1,030	
Reduksi	Negatif		Negatif	
Nitrit	Negatif		Negatif	
Protein	(+) Positif		Negatif	
Urobilinogen	Negatif		Negatif	
Bilirubin	Negatif		Negatif	
Darah	(+++) Positif		Negatif	
Leukosit	Negatif		Negatif	
Keton	Negatif		Negatif	
SEDIMEN :				
Leukosit	3 - 5		< 6	
Eritrosit	15 - 20		< 3	
pithel	2 - 4			
Crystal	-			
NO SEROLOGI				
V (Methode Rapid Test)				
andart Diagnostik (SD)	Non Reaktif		Non Reaktif	Rapid
ksa Anti HIV 1/2			Non Reaktif	
ka HIV 1/2			Non Reaktif	
nosprobe HIV 1/2			Non Reaktif	

retasi Klinik : Leukositosis + proteinuria + hemoglobinuria

MEDAN, 11/11/2
Salam Sejawat

dr. Fani Ade Irma,

RSU IMELDA PEKERJA INDONESIA
JL.BILAL NO. 24, PULO BRAYAN DARAT I
MEDAN - 20239
Telp : 061 6610072
Fax : 061 6618457

PEMERIKSA LABORATOR

Reg/ No. RM	: RJ0000482192 / 00[illegible]	Dokter Pengirim	: dr. Rilie Ritonga, Sp.OG
gal Masuk	: 11/11/2023	Ruang Perawatan	: IGD Kebidanan
a Pasien	: [illegible]	Analis	: MONICA NILA SARI TARIG.
Periksa	: 11/11/2023 05:57:57	Jam Penerimaan Spesimen	: 05.40 WIB
Lahir	: 10/10/2002 00:00:00	Alamat	: PANYAMBUNGAN DOLOK SIGOMPULON PADANG LAAWAS UTARA

JENIS PEMERIKSAAN	HASIL	UNIT/ SATUAN	ANGKA NORMAL	
ATOLOGI				
rah Lengkap				
Hemoglobin	12.9	g/dl	P: 13-18	W:12-16
Leukosit	12.0	10 *3/ uL	4 - 11	
Jumlah Trombosit	208.000	/ mm3	140.000 - 450.000	
Hematokrit	37.0	%	P: 42 - 56	W:36-47
Eritrosit	4.16	Juta / mm3	P:4.50 - 4.60 W: 4,10-5,10	
MCV	88	um3	81 - 99	
MCH	31.0	Pgr	27,0 - 31,0	
MCHC	34.9	g/ dl	32,0 - 36,0	
RDW	12.6	%	11,5 - 15.0	
PDW	10.4	%	10,0 - 18,0	
MPV	8.0	um3	6,5 - 11,0	
PCT	0.100	%	0,100 - 0,500	
Hitung Jenis Leukosit				
Eosinofil	2.2	%	1 - 3	
Basofil	0	%	0 - 1	
Netrofil (abs)	6.7	10 *3 / uL	1,56 - 6,13	
Neutrofil	55.8	%	50 - 70	
Limfosit	34.0	%	20 - 40	
Monosit	8.0	%	2 - 8	
Limfosit (abs)	4.1	10 *3 / uL	1,8 - 3,74	
AL HATI				
HBs Ag	Negatif		Negatif	

Kasus 15

RSU IMELDA PEKERJA INDONESIA
JL. BILAL NO. 24, PULO BRAYAN DARAT I
MEDAN - 20239
Telp : 061 6610072
Fax : 061 6618457

RINGKASAN PASIEN (DISCHARGE SUM

Tgl. Masuk	31/08/2023 15:40:00 WIB	No. RM	25[redacted]
Tgl. Keluar	04/09/2023 15:00:00 WIB	Nama	[redacted]
Ruang/ Kelas	Ruang Rawat Melati/ Kelas III	Usia	43 Tahun
		Jenis Kelamin	Perempuan

Keadaan Pasien Di Rawat : Perdarahan

Anamnese : Haid tidak teratur sakit dan banyak-banyak, perdarahan sudah 2 minggu

Pemeriksaan Fisik : Compos mentis, TD : 130/80 mmHg, N : 94 x/menit, P : 20 x/menit, paru normal
Abdomen massa ± 16 minggu, kenyal
Genetalia : Darah (+)
VT : uterus 16 minggu, mobilitas terbatas

Pemeriksaan Penunjang : HB : 10.4 g/dl
Thorax (PA) : Bronchopneumonia
USG : Mioma / Adenomiosis

Diagnosa Masuk : PUA Mioma / Adenomiosis

Pengobatan dan Tindakan : TAH BSO

Perkembangan selama Perawat : Membaik

Diagnosa Akhir : PUA Mioma / Adenomiosis Pasca TAH BSO

Kondisi Pasien dan Obat-Obatan Yang di Bawa Saat Pasien Pulang : Baik
Paracetamol, Hufabion, Vitamin C, Clindamycin, Antasida syr

Instruksi Tindak Lanjut : Kontrol luka operasi

Diet : Makan yang bergizi

Medan, 04/09/2023
DPJP

dr. Hedy Tan, MARS, MOG,Sp.OG

Pasien/ Ke

RSU IMELDA PEKERJA INDONESIA
LAPORAN PEMBEDAHAN DAN INSTRUKSI PASCA BEDAH

No. Rekam Medis	: 25[redacted]
Nama Lengkap	: E[redacted]
Tgl. Lahir/ Umur	: 31/07/1980 / 43 Tahu
J. Kelamin	: Perempuan
Operator	: dr. Hedy Tan, MARS, MOG,Sp.OG
Anastesi	: dr. Qadri Fauzi Tanjung, Sp.An.KAKV
Asisten	: Sr. Satriani
Instrumen	: Br. Seput
Penata Anastesi	: Br. Alatan
Tanggal Pembedahan	: 02/09/2023
Mulai Jam	: 09:45
Selesai Jam	: 11:15
Lama Pembedahan	: 90 menit

Diagnosis Pra Bedah :
PUA Mioma / Adenomiosis

Diagnosis Pasca Bedah :
PUA Mioma / Adenomiosis Pasca TAH BSO

Tindakan Pembedahan :
1 TAH BSO

[V] EMERGENSI
[ ] ELEKTIF

[ ] KECIL
[ ] SEDANG
[V] BESAR
[ ] KHUSUS

Uraian Pembedahan

Spinal supine A/antisepsis, Insisi Pfannenstil, Abdomen dibuka
Tampak uterus membesar miomatus (Adenomiosis)
Hidrosalfing di kedua tuba, kedua ovarium terdapat perlengketan ke uterus dan rectum (Kista)
Rectum terdapat perlengketan rectum ke posterior uterus
Dan dilakukan adesiolisis kemudian dilanjutkan dengan TAH BSO
Kontrol perdarahan dinding abdomen ditutup, perdarahan ± 400cc

Komplikasi Pembedahan :

Jaringan Ke Patologi		Cairan Yang Keluar		
[V] Ya, Tanggal 02/09/2023	[ ] Tidak	Darah	400.00	cc
Jenis Jaringan Yang Dikirim : TAH BSO		Urine	200.00	cc
Label Pasien Sudah Ditempel : [V] Sudah	[ ] Belum	Dll	0	cc

INSTRUKSI PASCA BEDAH

- Observasi : - Vital sign / 4 jam
- Cairan Parenteral (IVFD) : - RL = 20 tetes/menit
- Obat - Obatan : - Pronalges supp II (ok) 1x
  - Ibuprofen 400 mg 3x1
  - Paracetamol 500 mg 3x2
  - Hufabion 1x1
  - Vit C 3x1
  - Clindamycin 300 mg 3x1
- Makan/ Minum (Oral) : - 2 jam Post operasi boleh minum
  - Miring kanan / kiri --> boleh angkat kaki
- Instruksi Khusus : - 6 jam usahakan untuk duduk
  - 8 jam usahakan untuk aff kateter dan jalan

Operator Bed

dr. Hedy Tan, MARS,

RSU IMELDA PEKERJA INDONESIA
Jl. Bilal No. 24
Pulo Brayan Darat I Medan Timur
Telp : (061) 6610072, 6631380, 6636196

Nama	: [redacted]
Tgl lahir	: 31/07/1980
No RM	: 29.63.00
HR/TGL/BLN/THN	: KAMIS / 31 AGUSTUS 2023

RSU IMELDA PEKERJA INDONESIA
31/07/1980
RM 36

ELECTROCARDIOGRAPHIC REPORT

Tanggal : [illegible] Pukul : [illegible]

PHYSICAL DATE
Height : 155 Weight : 90 BP : 130/80 mmHg

AUSCULTATION AND OTHER TEST

Rhythm : ..... QRS Rate : ..... QRS Axis : ..... T Axis : .....
Position : ..... P : ..... T : ..... U : .....
QR : ..... QRS Wide : ..... VAT : ..... QT : .....
ST : ..... Q Wave : ..... R Wave : ..... S.Wave : .....
Transitional Zone : .....

CONCLUSIONS : Sinus Ritmi Regular / NORMAL AXIS
IVH (-), BVH (-) / HR: 64 x/i
Kesan: NORMAL EKG.

Remark : Terima kasih,

dr. Zulfahri, Sp.JP, KAKV

- UT >> BB
- Tanpa masa (+)

Susp Mioma Uteri

dr. Epitri, Sp.OG

RSU IMELDA PEKERJA INDONESIA
BAGIAN RADIOLOGI
Jl. Bilal No. 24 P. Brayan Darat I Medan 20239
Telp (061) 6610072-6631380 Fax (061)66 8457

MEDAN, 31/08/2023
Kepada Yth.
dr. Elisabeth Hasudungan Putri, Sp.OG
Di Tempat

kami sampaikan hasil pemeriksaan Radiologi a/n :
: 3273.08.23.rad
: [illegible]
: 0[illegible]
: 31/0r/19s0
: Mioma uteri.

RADIOLOGI REPORT

THORAX (PA)

: Cor : Ukuran normal
Sinus dan diafragma normal
Trachea tampak simetris
Paru : Tampak pebercakan pada kedua parahiler. Tidak tampak effusi pleura. Corakan broncho vasculer bertambah

: Bronchopneumonia.

No. RM	: RJ0000471306 / 0[illegible]	Dokter Pengirim	: dr. Elisabeth Hasudungan Putri, Sp.OG
Tgl Masuk	: 31/08/2023	Ruang Perawatan	: IGD Kebidanan
Nama Pasien	: [redacted]	Analis	: WINDA DAMANIK
Diperiksa	: 31/08/2023 16:36:33	Jam Penerimaan Spesimen	: 15 : 50 WIB
Tgl lahir	: 31/07/1980 00:00:00	Alamat	: MERDEKA BARU GG TIMOR 07

JENIS PEMERIKSAAN	HASIL	UNIT/ SATUAN	ANGKA NORMAL	METODE
GINJAL				
Urea/Urea-N	16	Mg/dl	13 - 50	
Kreatinin	0.76	Mg/dl	P : 0.7 - 1.4 W : 0.6 - 1.1	
ROLIT				
Elektrolit Lengkap				
Natrium	132	mmol/ L	135 - 150	ISE
Kalium	3.5	mmol/ L	3.6 - 5.5	
Klorida	100	mmol/ L	96 - 108	

Interpretasi Klinik :

MEDAN, 31/08/2023
Salam Sejahtera

dr. Fani [illegible], Sp.PK

PEMERIKSAAN LABORATORI

No. RM	: RJ0000471306 / 0[illegible]	Dokter Pengirim	: dr. Elisabeth Hasudungan Pu
Tgl Masuk	: 31/08/2023	Ruang Perawatan	: IGD Kebidanan
Nama Pasien	: [redacted]	Analis	: WINDA DAMANIK
Diperiksa	: 31/08/2023 16:35:37	Jam Penerimaan Spesimen	: 15 : 50 WIB
Tgl lahir	: 31/07/1980 00:00:00	Alamat	: MERDEKA BARU GG TIMOR

JENIS PEMERIKSAAN	HASIL	UNIT/ SATUAN	ANGKA NORMAL
HEMATOLOGI			
Darah Lengkap			
Hemoglobin	10.4	g/dl	P: 13-18 W:12-16
Leukosit	15.7	10 *3/ ul.	4 - 11
Jumlah Trombosit	294.000	/ mm3	140.000 - 450.000
Hematokrit	30.4	%	P: 42 - 56 W:36-47
Eritrosit	3.42	Juta / mm3	P:4.50 - 4.60 W: 4,10-5,10
MCV	88.9	um3	81 - 99
MCH	30.3	Pgr	27,0 - 31,0
MCHC	34.1	g/ dl	32,0 - 36,0
RDW	12.8	%	11,5 - 15.0
PDW	10.8	%	10,0 - 18,0
MPV	8.5	um3	6,5 - 11,0
PCT	0.200	%	0,100 - 0,500
Hitung Jenis Leukosit			
Eosinofil	3.9	%	1 - 3
Basofil	0	%	0 - 1
Netrofil (abs)	7.8	10 *3 / ul.	1,56 - 6,13
Neutrofil	49.3	%	50 - 70
Limfosit	36.8	%	20 - 40
Monosit	10.0	%	2 - 8
Limfosit (abs)	5.8	10 *3 / ul.	1,8 - 3,74
Waktu Pendarahan	4' 30"	Menit	2' - 6'
Waktu Pembekuan	8' 30"	Menit	6' - 12'
FUNGSI HATI			
SGOT	30	u/L	5 - 34
SGPT	23	u/L	0 - 40
GULA DARAH			
Glukosa Ad Random	89	Mg/ dl	<200

Kasus 16

RSU IMELDA PEKERJA INDONESIA

No Reg / RM	: 20734 / 3[illegible]
Nama Pasien	: [redacted]
Tgl Lahir	: 01/09/1983
Jenis Kelamin	: Perempuan

RINGKASAN PASIEN (DISCHARGE SUM[illegible]

[illegible]nggal Masuk	12/04/2024 / 06:40:00 WIB
[illegible]nggal Keluar	14/04/2024 / 14:00:00 WIB
[illegible]angan/Kelas	Ruang Rawat Melati / Kelas III
[illegible]san Pasien Di Rawat	Perdarahan
[illegible]mnese	Haid tidak teratur, banyak-banyak, lemah, perdarahan
[illegible]eriksaan Fisik	Anemis, Compos mentis, TD : 110/70 mmHg, N : 90 x/menit, P : 20 x/menit Uterus (-) Darah (+), serviks terbuka
[illegible]eriksaan Penunjang	HB : 9.5 g/dl USG (yang dibawa) : Suspect Hiperplasia
[illegible]osa Masuk	PUA Anemia Suspect Hiperplasia Endometrium
[illegible]obatan dan [illegible]an	D&C
[illegible]mbangan selama [illegible]	Membaik
[illegible]osa Akhir	PUA Anemia Suspect Hiperplasia Endometrium Pasca D&C
[illegible] Pasien	Baik
[illegible]at-Obatan Yang [illegible] Saat Pasien	Asam Traneksamat, Hufabion, Vitamin C
[illegible] Tindak Lanjut	Kontrol ke Poliklinik Kebidanan (Obgyn) Tgl 22-04-2024
[illegible]	Makan yang bergizi

Medan, 14/04/2024 / 14:00:00 WIB

DPJP

dr. Hedy Tan,MARS,MOG,Sp.OG
(Nama & Tanda Tangan)

Pasien / Keluarga

sri Julianti sirec
(Nama & Tanda Tangan)

Email : imeldagood2018@gmail.com - Telp : 061 6610072- Website : rsuimelda.com

RJ20734/30

HASIL PEMERIKSAAN LABORATORIUM

[illegible]Reg / No.RM	: RJ20734/30[illegible]	Dokter Pengirim	: dr. Hedy Tan,MARS,MOG,Sp.OG
[illegible]nggal Masuk	: 13/04/2024	Ruang Perawatan	: IGD Kebidanan
[illegible]ma Pasien	: S[illegible]	Analis	: Intan Putri Bruno, A. Md. kes
[illegible]nggal Lahir	: 01/09/1983	Tgl Periksa	: 13/04/2024
[illegible]ur	: 40 Tahun 7 Bulan	Jam Terima Specimen	: 06:45:00
[illegible]is Kelamin	: Perempuan	Jam Selesai Hasil	: 07:05:00
[illegible]mat	: JL PELITA VI GG WASPADA NO 1 KEC MEDAN PERJUANGAN		

JENIS PEMERIKSAAN	HASIL	SATUAN	ANGKA NORMAL
[illegible]MATOLOGI			
[illegible]arah Lengkap			
Hemoglobin	9.5	g/dl	P: 13-18 W:12-16
Leukosit	6.5	10 *3/ uL	4 - 11
[illegible]umlah Trombosit	274.000	/ mm3	140.000 - 450.000
Hematokrit	27.3	%	P: 42 - 56 W:36-47
Eritrosit	3.73	Juta / mm3	P:4.50 - 4.60 W: 4,10-5,10
MCV	73.1	um3	81 - 99
MCH	24.0	Pgr	27,0 - 31,0
MCHC	32.9	g/ dl	32,0 - 36,0
RDW	13.4	%	11,5 - 15,0
PDW	11.4	%	10,0 - 18,0
MPV	8.7	um3	6,5 - 11,0
PCT	0.240	%	0,100 - 0,500
[illegible]osinofil	2.5	%	1 - 3
[illegible]asofil	0	%	0 - 1
[illegible]eutrofil (abs)	3.3	10 *3 / uL	1,56 - 6,13
[illegible]eutrofil	49.3	%	50 - 70
[illegible]mfosit	40.2	%	20 - 40
[illegible]nosit	8.0	%	2 - 8
[illegible]mfosit (abs)	2.6	10 *3 / uL	1,8 - 3,74
[illegible]ongan Darah	B Rh(+)		
[illegible]O SEROLOGI			
[illegible]ndart Diagnostik (SD)	Non Reaktif		Non Reaktif
[illegible]HATI			
[illegible]B Ag	Negatif		Negatif
[illegible]ntat Klinik :			

Medan, 13/04/2024
Salam Sejahtera

dr. FANI ADE IRMA, SP.

Tanggal : 14/04/2024

TAS / TVS

Uterus : AV / RV : 97 x 57 mm

ET : 37,6 mm

Fibroid : Anterior : mm

Posterior : mm

Fundal : mm

Right Ovary : mm

Left Ovary : mm

Others :

Comments : Hiperplasia ?

Kasus 17

RSU IMELDA PEKERJA INDONESIA

ROMANA R.TANIDI		RM 7 Revisi 2
Tgl Lahir	: 30/07/1965	
Jenis Kelamin	: Perempuan	Halaman

RINGKASAN PASIEN KELU (DISCHARGE SUMMARY

Tanggal Masuk	22/04/2024 / 09:50:00 WIB
Tanggal Keluar	25/04/2024 / 15:00:00 WIB
Ruangan/Kelas	Ruang Rawat Melati / Kelas III
Alasan Pasien Di Rawat	Nyeri perut hebat
Anamnese	Hal ini disertai dengan adanya daging yang keluar dari kemaluan, perdarahan (+), keputihan (+)
Pemeriksaan Fisik	SP : dalam batas normal Inspekulo : tampak uterus keluar sebagian dari vagina, serviks erosi dan berdarah
Pemeriksaan Penunjang	Lab darah lengkap : dalam batas normal
Diagnosa Masuk	Prolapsus Uteri Gr IV + Perdarahan Pervaginam
Pengobatan dan Tindakan	Transvaginal Histerektomi + Colporafi Anterior
Perkembangan selama Dirawat	Baik Perdarahan berkurang
Diagnosa Akhir	Prolapsus Uteri Gr IV + Perdarahan Pervaginam
Kondisi Pasien dan Obat-Obatan Yang Di Bawa Saat Pasien Pulang	Cefadroxil 2x500, Ibuprofen 3x400, Paracetamol 3x1
Instruksi Tindak Lanjut	PBJ
Edukasi	- Vulva hygiene - Asupan Gizi yang seimbang

Medan, 25/04/2024 / 15:00:00 WIB

DPJP	Pasien / Keluarga
dr. Rilie Ritonga,Sp.OG	Romana R. Tanidi

RSU IMELDA PEKERJA INDONESIA

No Reg / RM	: 21985 / 3[illegible]
Nama Pasien	: R[illegible]
Tgl Lahir	: 30/07/1965
Jenis Kelamin	: Perempuan

LAPORAN PEMBEDAHAN DAN INSTRUKSI PASCA BEDAH

Operator	dr. Rilie Ritonga,Sp.OG	Asisten	: Str. Ratna
Anastesi	dr. David Marintua Raja Silalahi, Sp.An	Instrumen	: Str. Satriani
		Penata Anastesi	: Br. Alatan
Diagnosis Pra Bedah : Prolapsus Uteri Gr IV + Perdarahan Pervaginam		Tgl Pembedahan	: 23/04/2024
Diagnosis Pasca Bedah : Prolapsus Uteri Gr IV + Perdarahan Pervaginam		Mulai Jam Selesai Jam Lama Pembedahan	: 11:10:00 : 11:50:00 : 40 menit
Tindakan Pembedahan : Transvaginal Histerektomi + Colporafi Anterior		☐ Emergensi ☑ **Elektif**	☐ Kecil ☐ Sedang ☑ **Besar** ☐ Khusus
Transfusi	:	Jenis Implan	:

URAIAN PEMBEDAHAN

Ibu dibaringkan diatas meja ginekologi
A/Antisepsis vulva dan vagina
Insisi pada uterus melewati batas vesika urinaria
Vesika urinaria didorong sejauh mungkin, fundus tercapai
Dilakukan histerektomi, peritoneum dijahit
Dilanjutkan dengan colporafi anterior dan jahitan sirkular
Mukosa vagina dijahit, Evaluasi perdarahan TAA
KU ibu stabil.

Komplikasi Pembedahan :

Jaringan ke Patologi	Cairan yang Keluar	
☑ Tidak ☐ Ya Tanggal	Darah	: 50 cc
Jenis jaringan yang dikirim :	Urine	: 300 cc
Label Pasien Sudah Ditempel ☐ Sudah ☐ Belum	Lain-Lain	:

INSTRUKSI PASCA BEDAH

Observasi	- Tanda vital - Perdarahan
Cairan Parenteral (IVFD)	- RL 30 gtt/menit
Obat-Obatan	- Cefadroxil 2x500 - Ibuprofen 400 mg 3x1 - PCT 3x500
Makan/ minum (Oral)	- 4-6 jam Post Operasi
Instruksi Khusus	- Kateter menetap sampai pulang

Operator Bedah
dr. Rilie Ritonga,Sp.OG

HASIL PEMERIKSAAN LABORATORIUM

No.Reg / No.RM	: RI21985/30[illegible]	Dokter Pengirim	: dr. Rilie Ritonga,Sp.OG
Tanggal Masuk	: 22/04/2024	Ruang Perawatan	: IGD Kebidanan
Nama Pasien	: [illegible]	Analis	: Monika Arianty Sinaga, A.Md. Kes
Tanggal Lahir	: 30/07/1965	Tgl Periksa	: 22/04/2024
Umur	: 58 Tahun 8 Bulan	Jam Terima Spesimen	: 10:20:00
Jenis Kelamin	: Perempuan	Jam Selesai Hasil	: 10:50:00
Alamat	: DUSUN V A JL.SUMARSONO , HELVETIA , LABUHAN DELI , DELI SERDANG		

JENIS PEMERIKSAAN	HASIL	SATUAN	ANGKA NORMAL
HEMATOLOGI			
Darah Lengkap			
Hemoglobin	13.3	g/dl	P: 13-18 W:12-16
Leukosit	10.2	10 *3/ uL	4 - 11
Jumlah Trombosit	277.000	/ mm3	140.000 - 450.000
Hematokrit	38.5	%	P: 42 - 56 W:36-47
Eritrosit	4.48	Juta / mm3	P:4.50 - 4.60 W: 4,10-5,10
MCV	86.0	um3	81 - 99
MCH	29.7	Pgr	27,0 - 31,0
MCHC	34.5	g/ dl	32,0 - 36,0
RDW	12.5	%	11,5 - 15,0
PDW	11.3	%	10,0 - 18,0
MPV	8.7	um3	6,5 - 11,0
PCT	0.24	%	0,100 - 0,500
Eosinofil	2.5	%	1 - 3
Basofil	0	%	0 - 1
Netrofil (abs)	5.3	10 *3 / uL	1,56 - 6,13
Neutrofil	50.5	%	50 - 70
Limfosit	36.0	%	20 - 40
Monosit	11.0	%	2 - 8
Limfosit (abs)	3.6	10 *3 / uL	1,8 - 3,74
ELEKTROLIT			
Elektrolit Lengkap			
Natrium	132	mmoL/ L	135 - 150
Kalium	3.6	mmoL/ L	3.6 - 5.5
Chlorida	103	mmoL/ L	96 - 108
TEST GULA DARAH			
Glukosa Ad Random	86	Mg/ dl	<200
FAAL GINJAL			
Ureum/Urea-N	22	Mg/dl	13 - 50
Creatinin	0.67	Mg/dl	P : 0.7 - 1.4 W : 0.6 - 1.1
FAAL HATI			
SGPT	20	u/L	0 - 40
SGOT	25	u/L	5 - 34
Hbs Ag	Negatif		Negatif
IMUNO SEROLOGI			
Standar Diagnostik (SD)	Non Reaktif		Non Reaktif

Revisi

ELECTROCARDIOGRAPHIC REPORT

Tanggal : 22 - 04 - 2024 Pukul 11. 27 WIB

PHYSICAL DATE

Heigh : 150 Weight : 49 BP : 110/70 mmHg

AUSCULTATION AND OTHER TEST

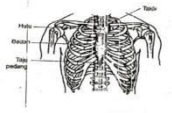

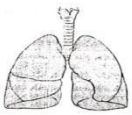

Rhythm	:	QRS Rate	:	QRS Axis	:	T Axis	: .....
Position	:	P	:	T	:	U	: .....
QR	:	QRS Widht	:	VAT	:	Qt	: .....
ST	:	Q Wave	:	R Wave	:	S.Wave	: .....

Transitional Zone : .....

CONCLUSIONS : SR, RBBB

Remark : .....

Terima kasih,

dr. Imam Kurniah [illegible]
M.Ked (Cardio), S[illegible]
2450/SIP/DPMPTSP/MDN/3.3/VIII/2020

Email : imeldagood2018@gmail.com - Telp : 061 6610072- Website : rsuimelda.com

RI21985-305451

HASIL PEMERIKSAAN LABORATORIUM

No.Reg / No.RM	: RI21985/30[illegible]	Dokter Pengirim	: dr. Rilie Ritonga,Sp.OG
Tanggal Masuk	: 22/04/2024	Ruang Perawatan	: Ruang Rawat Melati
Nama Pasien	: R[illegible]	Analis	: Ita Yunita, A.Md.kes
Tanggal Lahir	: 30/07/1965	Tgl Periksa	: 23/04/2024
Umur	: 58 Tahun 8 Bulan	Jam Terima Spesimen	: 16:50:00
Jenis Kelamin	: Perempuan	Jam Selesai Hasil	: 17:05:00
Alamat	: DUSUN V A JL.SUMARSONO , HELVETIA , LABUHAN DELI , DELI SERDANG		

JENIS PEMERIKSAAN	HASIL	SATUAN	ANGKA NORMAL	METODE
HEMATOLOGI				
Hemoglobin Post Operasi	12.0	g/dl	P: 13-18 W:12-16	Cangah

Interpretasi Klinik :

Medan, 23/04/2024
Salam Sejawat

RSU IMELDA PEKERJA INDONESIA
Jln. Bilal No.24, Pulo Brayan Darat I, Kec. Medan Timur, Sumut
Email : imeldagood2018@gmail.com - Telp : 061 6610072- Website : rsuimelda.com

RI21985

UNIT I

No.Reg / No.RM	: RI21985/3[illegible]	Dokter Pengirim	: dr. Rilie Ritonga,Sp.OG
Tanggal Masuk	: 22/04/2024	Ruang Perawatan	: Ruang Rawat Melati
Nama Pasien	: RO[illegible]	Tanggal Periksa	: 22/04/2024 - 10:44:06
Tanggal Lahir	: 30/[illegible]/1965 / 58 Tahun	Radiografer	: Nova Arisanti Itaras
Jenis Kelamin	: Perempuan		
Alamat	: DUSUN V A JL.SUMARSONO , HELVETIA , LABUHAN DELI , DELI SERDANG		
Data Klinis	: dx; prolapsus uteri, keluar lrahim dari kemaluan, nyeri +		

RADIOLOGI REPORT

THORAX (AP)

Keterangan
Cor : Ukuran normal
Sinus dan diafragma normal
Trachea tampak simetris
Paru : Tampak bercak infiltrat pada kedua paru dan parahiler
Tidak tampak effusi pleura
Corakan broncho vasculer bertambah

Kesimpulan
DD/TB Paru.

dr. Robert

Kasus 18

RSU IMELDA PEKERJA INDONESIA

No Reg / RM	: 15592 / [redacted]
Nama Pasien	: S[redacted]
Tgl Lahir	: 27/11/1962
Jenis Kelamin	: Perempuan

RM 7 Revisi 2

RINGKASAN PASIEN KELUAR (DISCHARGE SUMMARY)

Tanggal Masuk	06/03/2024 / 05:40:00 WIB
Tanggal Keluar	08/03/2024 / 16:00:00 WIB
Ruangan/Kelas	Ruang Rawat Kemuning / Kelas III
Alasan Pasien Di Rawat	Keluar benjolan dari kemaluan (+), nyeri (+)
Anamnese	Sakit di belakang pinggang, ada benjolan keluar dari kemaluan
Pemeriksaan Fisik	Compos mentis, sakit, TD : 110/700 mmHg, Nadi : 92 x/menit, P : 20 x/menit, paru (+) Abdomen (-)
Pemeriksaan Penunjang	HB : 12.1 g/dl
Diagnosa Masuk	Prolaps Uteri Grade III Sistokel Rektokel
Pengobatan dan Tindakan	TVH Anterior dan Posterior Kolporafi
Perkembangan selama dirawat	Membaik
Diagnosa Akhir	Prolaps Uteri Grade III Sistokel Rektokel Pasca TVH Anterior dan Posterior Kolporafi
Kondisi Pasien dan Obat-Obatan Yang di Bawa Saat Pasien Pulang	Baik Ibuprofen, Paracetamol, Hufabion, Vitamin C, Clindamycin
Instruksi Tindak Lanjut	Kontrol ulang tgl 15/03/2024
Edukasi	Makanan yang bergizi

Medan, 08/03/2024 / 16:00:00 WIB
DPJP

Pasien / Keluarga

RSU IMELDA PEKERJA INDONESIA
Jln. Bilal No.24, Pulo Brayan Darat I, Kec. Medan Timur, Sumut
Email : imeldagood2018@gmail.com - Telp : 061 6610072- Website : rsuimelda.com

RJ15592/30391

UNIT RADIOLOGI

No.Reg / No.RM	: RJ15592/3[redacted]	Dokter Pengirim	: dr. Hedy Tan,MARS,MOG,Sp.OG
Tanggal Masuk	: 06/03/2024	Ruang Perawatan	: IGD Kebidanan Kemuning
Nama Pasien	: SA[redacted]	Tanggal Periksa	: 06/03/2024 - 08:35:28
Tanggal Lahir	: 27/11/1962 / 61 Tahun	Radiografer	: Cut Tri Iadika
Jenis Kelamin	: Perempuan		
Alamat	: DUSUN TENGAH KEC. KERUMUTAN KAB. PELALAWAN		
Data Klinis	: prolapsus		

RADIOLOGI REPORT

THORAX (PA)

Keterangan
Cor : Ukuran membesar (CTR : +/- 52%),aorta : elongatio
Sinus dan diafragma normal
Trachea tampak simetris
Paru : Tampak pebercakan pada kedua parahiler. Tidak tampak effusi pleura. Corakan broncho vasculer bertambah

Kesimpulan
Cardiomegali.
Bronchopneumonia.

RSU IMELDA PEKERJA INDONESIA

Nama Pasien	: [redacted]
Tgl Lahir	: 27/11/1962
Jenis Kelamin	: Perempuan

LAPORAN PEMBEDAHAN DAN INSTRUKSI PASCA BEDAH

Operator	dr. Hedy Tan,MARS,MOG,Sp.OG	Asisten	
Anastesi	dr. David Marintua Raja Silalahi, Sp.An	Instrumen	: Str. Satriani
		Penata Anastesi	: Str. Rika
Diagnosis Pra Bedah : Prolaps Uteri Grade III Sistokel Rektokel		Tgl Pembedahan	: Br. Alatan : 07/03/2024
Diagnosis Pasca Bedah : Prolaps Uteri Grade III Sistokel Rektokel Pasca TVH Anterior dan Posterior Kolporafi		Mulai Jam Selesai Jam Lama Pembedahan	: 12:30:00 : 13:30:00 : 1 jam
Tindakan Pembedahan : TVH Anterior dan Posterior Kolporafi		☐ Emergensi ☑ Elektif	☐ Kecil ☐ Sedang ☑ Besar ☐ Khusus
Transfusi	:	Jenis Implan	:

URAIAN PEMBEDAHAN

Spinal, litotomy, A/antiseptik, kateter
Dilakukan suntikan pehacain di sekeliling serviks
Dilakukan insisi blass di sisihkan
Ke 2 ateriurina dan ligamentum kardinal diklem, potong dan dijahit
Uterus dilahirkan, ke2 ipl ligamen di klem, potong dan dijahit
Pertioneum ditutup blass disisihkan sampai seafisien mungkin
Kemudian blass di oventasi tiga tempat
Dilakukan kolporafi posterior, sisa jaringan dipotong
Operasi selesai.

Komplikasi Pembedahan :

Jaringan ke Patologi		Cairan yang Keluar
☑ Tidak ☐ Ya Tanggal	Darah	: 50 cc
Jenis jaringan yang dikirim :	Urine	: 200 cc
Label Pasien Sudah Ditempel ☐ Sudah ☐ Belum	Lain-Lain	:

INSTRUKSI PASCA BEDAH

Observasi	- Vital sign / 4 jam
Cairan Parenteral (IVFD)	- RL = 20 tetes/menit
Obat-Obatan	- Pronalges supp II (ok) 1x - Ibuprofen 400 mg 3x1 - Paracetamol 500 mg 3x2 - Hufablon 1x1 - Vit C 3x1 - Clindamycin 300 mg 3x1
Makan/ minum (Oral)	- 2 jam Post operasi boleh minum - Miring kanan / kiri --> boleh angkat kaki
Instruksi Khusus	- 6 jam usahakan untuk duduk - 8 jam usahakan untuk aff kateter dan jalan

---

RSU IMELDA PEKERJA INDONESIA
Jln. Bilal No.24, Pulo Brayan Darat I, Kec. Medan Timur, Sumut
Email : imeldagood2018@gmail.com - Telp : 061 6610072- Website : rsuimelda.com

RJ15592/30

HASIL PEMERIKSAAN LABORATORIUM

No.Reg / No.RM	: RJ15592/30[redacted]	Dokter Pengirim	: dr. Hedy Tan,MARS,MOG,Sp.OG
Tanggal Masuk	: 06/03/2024	Ruang Perawatan	: IGD Kebidanan
Nama Pasien	: S[redacted]	Analis	: Fadilla Natasya Sudirman, A.Md.
Tanggal Lahir	: 27/11/1962	Tgl Periksa	: 06/03/2024
Umur	: 61 Tahun 3 Bulan	Jam Terima Spesimen	: 06:10:00
Jenis Kelamin	: Perempuan	Jam Selesai Hasil	: 06:35:00
Alamat	: DUSUN TENGAH KEC. KERUMUTAN KAB. PELALAWAN		

JENIS PEMERIKSAAN	HASIL	SATUAN	ANGKA NORMAL
HEMATOLOGI			
Darah Lengkap			
Hemoglobin	12.1	g/dl	P: 13-18 W:12-16
Leukosit	8.1	10 *3/ uL	4 - 11
Jumlah Trombosit	195.000	/ mm3	140.000 - 450.000
Hematokrit	34.2	%	P: 42 - 56 W:36-47
Eritrosit	3.86	Juta / mm3	P:4.50 - 4.60 W: 4,10-5,10
MCV	88	um3	81 - 99
MCH	31.4	Pgr	27,0 - 31,0
MCHC	35.5	g/ dl	32,0 - 36,0
RDW	13.2	%	11,5 - 15,0
PDW	9.4	%	10,0 - 18,0
MPV	7.2	um3	6,5 - 11,0
PCT	0.100	%	0,100 - 0,500
Eosinofil	2.2	%	1 - 3
Basofil	0	%	0 - 1
Netrofil (abs)	6.0	10 *3 / uL	1,56 - 6,13
Neutrofil	73.1	%	50 - 70
Limfosit	20.7	%	20 - 40
Monosit	4.0	%	2 - 8
Limfosit (abs)	1.6	10 *3 / uL	1,8 - 3,74
Golongan Darah	A RH (+)		
IMUNO SEROLOGI			
Standart Diagnostik (SD)	Non Reaktif		Non Reaktif
HATI			
HBs Ag	Negatif		Negatif

Interpretasi Klinik :

Medan, 06/03/20
Salam Sejawat

dr. FANI ADE IRMA

RSU IMELDA PEKERJA INDONESIA

ELECTROCARDIOGRAPHIC REPORT

Tanggal : 06-03-2024 Pukul : 09.35 WIB

PHYSICAL DATE
Height : 154 Weight : 47 BP : 90/70 mmHg

AUSCULTATION AND OTHER TEST

Rhythm : ..... QRS Rate : 80 QRS Axis : ..... T Axis : .....
Position : ..... P : ..... T : ..... U : .....
QR : ..... QRS Width : ..... PAT : ..... QT : .....
ST : ..... Q Wave : ..... R Wave : ..... S Wave : .....
Transitional Zone : .....

CONCLUSIONS : Sinus rhythm

Remark : .....

Terima kasih

RSU IMELDA PEKERJA INDONESIA
Jln. Bilal No.24, Pulo Brayan Darat I, Kec. Medan Timur, Sumut
Email : imeldagood2018@gmail.com - Telp : 061 6610072- Website : rsuimelda.com

HASIL PEMERIKSAAN LABORATORIUM

No.Reg / No.RM	: RJ15592/30	Dokter Pengirim	: dr. Hedy Tan,
Tanggal Masuk	: 06/03/2024	Ruang Perawatan	: IGD Kebidanan
Nama Pasien	: S[redacted]	Analis	: Kiki Juliantik
Tanggal Lahir	: 27/11/1962	Tgl Periksa	: 06/03/2024
Umur	: 61 Tahun 3 Bulan	Jam Terima Spesimen	: 09:00:00
Jenis Kelamin	: Perempuan	Jam Selesai Hasil	: 09:30:00
Alamat	: DUSUN TENGAH KEC. KERUMUTAN KAB. PELALAWAN		

JENIS PEMERIKSAAN	HASIL	SATUAN	ANGI
ELEKTROLIT			
Elektrolit Lengkap			
Natrium	135	mmoL/ L	
Kalium	3.8	mmoL/ L	
Chlorida	102	mmoL/ L	
TEST GULA DARAH			
Glukosa Ad Random	110	Mg/ dl	
FUNGSI GINJAL			
Ureum/Urea-N	18	Mg/di	
Creatinin	0.64	Mg/di	P : 0.7
FUNGSI HATI			
SGOT	20	u/L	
SGPT	21	u/L	

Interpretasi Klinik :

Kasus 19

RSU IMELDA PEKERJA INDONESIA
JL.BILAL NO. 24, PULO BRAYAN DARAT I
MEDAN - 20239
Telp : 061 6610072
Fax : 061 6618457

RINGKASAN PASIEN KELUAR (DISCHARGE SUMMARY)

Masuk	08/12/2023 21:00:00 WIB	No. RM	30.
Keluar	11/12/2023 15:00:00 WIB	Nama	SI
ng/ Kelas	Ruang Rawat Melati/ Kelas III	Usia	43 Tahun
		Jenis Kelamin	Perempuan

an Pasien Di Rawat : Nyeri perut hebat

nnese : Hal ini dirasakan ± 1 minggu dan semakin hebat 2 hari SMRS, haid memanjang (+), mual (+), muntal (-), sesak (-), jalan sakit

eriksaan Fisik : SP : N: 100 x/menit
VT : cx licin, uterus BB, nyeri tekan (+)
P/A lemas ttb

eriksaan Penunjang : HB : 6.0 g/dl
HB post transfusi : 8.0 g/dl

nosa Masuk : Akut Abdomen ec Adenomiosis + Anemia berat

obatan dan akan : - Transfusi darah PRC 1 bag
- Ketorolac 1 amp /8 jam
- Mikrodiol 2x1

embangan selama at : Baik

nosa Akhir : Akut Abdomen ec Adenomiosis + Anemia berat

isi Pasien dan -Obatan Yang di Saat Pasien Pulang : Asam mefenamat 3x1, Hufabion 2x1, Paracetamol 3x1, Arcoxia 1x1, Mikrodiol 2x1

aksi Tindak Lanjut : PBJ

asi : - Vulva hygiene
- Asupan Gizi yang seimbang

Medan, 11/12/2023
DPJP

dr. Rilie Ritonga, Sp.OG

Pasien/ Keluarga

(SRI JULIANTI)

RSU IMELDA PEKERJA INDONESIA
JL.BILAL NO. 24, PULO BRAYAN DARAT I
MEDAN - 20239
Telp : 061 6610072
Fax : 061 6618457

PEMERIKSA LABORATORI

Reg/ No. RM : RI0000486137 / 00
nggal Masuk : 08/12/2023
ma Pasien : SI
ggal Lahir : 07/07/1980
ter Pengirim : dr. Rilie Ritonga, Sp.OG

Ruang Perawatan : Ruang Rawat Melati
Analis : Fadilla Natasya Sudirman
Tgl. Periksa / Jam : 09/12/2023 14:19:00
Jam Penerimaan Spesimen : 13.00 WIB
Alamat : DUSUN I JL SUKHARJO KEC L DELI SERDANG

IS PEMERIKSAAN	HASIL	UNIT/ SATUAN	ANGKA NORMAL	
ATOLOGI				
moglobin				
Hemoglobin Post Transfusi	8.0	g/dl	P: 13-18	W:12-16
Hemoglobin Post Operasi		g/dl	P: 13-18	W:12-16

etasi Klinik : Anemia

MEDAN, 09/12/
Salam Sejaw

dr. Fani Ade Irma

RSU IMELDA PEKERJA INDONESIA
JL.BILAL NO. 24, PULO BRAYAN DARAT I
MEDAN - 20239
Telp : 061 6610072
Fax : 061 6618457

PEMERIK LABORAT

Reg. No. RM : RI0000486137 / 00
ggal Masuk : 08.12.2023
ma Pasien : S
Periksa : 08.12.2023 21:36:00
Lahir : 07/07/1980 00:00:00

Dokter Pengirim : dr. Rilie Ritonga, Sp.
Ruang Perawatan : IGD Kebidanan
Analis : Fadilla Natasya Sudir
Jam Penerimaan Spesimen : 21.15.36
Alamat : DUSUN I JL SUKHAR DELI SERDANG

JENIS PEMERIKSAAN	HASIL	UNIT/ SATUAN	ANGKA NORMAL	
ATOLOGI				
arah Lengkap				
Hemoglobin	6.0	g/dl	P: 13-18	W:12-16
Leukosit	4.3	10 *3/ uL	4 - 11	
Jumlah Trombosit	292.000	/ mm3	140.000 - 450.000	
Hematokrit	18.6	%	P: 42 - 56	W:36-47
Eritrosit	3.33	Juta / mm3	P:4.50 - 4.60 W: 4,10-5,10	
MCV	55	um3	81 - 99	
MCH	16.7	Pgr	27,0 - 31,0	
MCHC	29.9	g/ dl	32,0 - 36,0	
RDW	17.2	%	11,5 - 15.0	
PDW	9.9	%	10,0 - 18,0	
MPV	7.5	um3	6,5 - 11,0	
PCT	0.200	%	0,100 - 0,500	
Hitung Jenis Leukosit				
Eosinofil	2.8	%	1 - 3	
Basofil	0	%	0 - 1	
Netrofil (abs)	2.5	10 *3 / uL	1,56 - 6,13	
Neutrofil	55.7	%	50 - 70	
Limfosit	31.5	%	20 - 40	
Monosit	10.0	%	2 - 8	
Limfosit (abs)	1.3	10 *3 / uL	1,8 - 3,74	
Golongan Darah	O Rh (+)			
L HATI				
HBs Ag	Negatif		Negatif	
IND SEROLOGI				
HIV (Metoda Rapid Test)				
Standart Diagnostik (SD)	Non Reaktif		Non Reaktif	
Fokus Anti HIV 1/2			Non Reaktif	
Virus HIV 1/2			Non Reaktif	
Gnostatan HIV 1/2			Non Reaktif	

erpretasi Klinik : Anemia hipokrom mikrositer

MEDAN, 0
Salam S

dr. Fani Ade

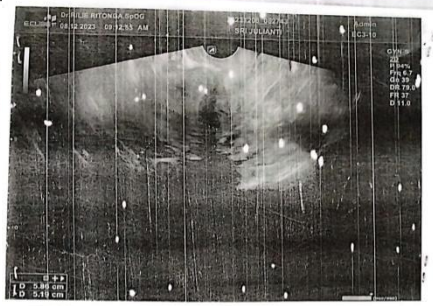

Utan AF ukuran 5,96 x 5,18 cm
Kun : dh
Ku : Adenomiosis

Tinggi : ..... Pukul : .....

PHYSICAL DATE

Heigh : 159 cm Weight : 54 kg BP : 110 /80 mmHg

AUSCULTATION AND OTHER TEST

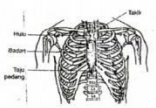

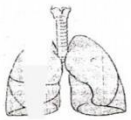

Rhythm	:	QRS Rate	:	QRS Axis	:	T Axis	: .....
Position	:	P	:	T	:	U	: .....
QR	:	QRS Widht	:	VAT	:	Qt	: .....
ST	:	Q Wave	:	R Wave	:	S.Wave	: .....

Transitional Zone : .....

CONCLUSIONS : .....

Remark : .....

Terima kasih

(.....)

Kasus 20

RSU IMELDA PEKERJA INDONESIA
Jl. BILAL NO. 24, PULO BRAYAN DARAT I
MEDAN - 20239
Telp : 061 6610072
Fax : 061 6618457

RINGKASAN PASIEN (DISCHARGE SUM

Tgl. Masuk	30/06/2021 18:25:00 WIB	No. RM	[redacted]
Tgl. Keluar	03/07/2021 15:07:55 WIB	Nama	[redacted]
Ruang/ Kelas	Ruang Rawat Melati/ Kelas I	Usia	38 Tahun
		Jenis Kelamin	Perempuan

Alasan Pasien Di Rawat	: Keluar darah dari kemaluan
Anamnese	: Keluar darah dari kemaluan ± 1 bulan ini Haid selama ini banyak, lemas, pucat
Pemeriksaan Fisik	: Abdomen : soepel, massa ttb VT : cx licin, uterus AF 10 cm massa adneksa (-)
Pemeriksaan Penunjang	: HB : 6.7 g/dl USG : Hiperplasia Endometrium Thorax (PA) : Bronchopneumonia
Diagnosa Masuk	: AUB Doe to Hiperplasia Endometrium + Anemia
Pengobatan dan Tindakan	: Kuretase Biopsi Endometrium Transfusi darah
Perkembangan selama dirawat	: Membaik
Diagnosa Akhir	: AUB Doe to Hiperplasia Endometrium + Anemia
Kondisi Pasien dan Obat-Obatan Yang di Bawa Saat Pasien Pulang	: Baik
Instruksi Tindak Lanjut	: Kontrol hasil PA
Edukasi	: Makan yang bergizi

Medan, 03/07/2021
DPJP

dr. M. Rizki Yaznil, Sp.OG, K.onk

RSU IMELDA PEKERJA INDONESIA

LAPORAN PEMBEDAHAN
DAN INSTRUKSI PASCA BEDAH

No. Rekam Medis	[redacted]
Nama Lengkap	: NL [redacted]
Tgl. Lahir/ Umur	: 06/11/1982 /
J. Kelamin	: Perempuan
Asisten	: -
Instrumen	: Br. Abdi
Penata Anastesi	: Br. Ingeten
Tanggal Pembedahan	: 02/07/20
Mulai Jam	: 07:10
Selesai Jam	: 07:50
Lama Pembedahan	: 40 menit

Operator : dr. M. Rizki Yaznil, Sp.OG, K.onk
Anastesi : dr.David,Sp.An

Diagnosis Pra Bedah :
AUB Doe to Hiperplasia Endometrium

Diagnosis Pasca Bedah :
AUB Doe to Hiperplasia Endometrium

Tindakan Pembedahan :
1 Kuretase Biopsi Endometrium

[ ] EMERGENSI [V] ELEKTIF

Uraian Pembedahan
Posisi litotomy spekulum atas dan bawah dipasang
Porsio dijepit dengan tena kulum
Dilakukan kuretase sistematis pada endometrium
Dilakukan histopatologi
Kuretase selesai.

Komplikasi Pembedahan :

Jaringan Ke Patologi		Cairan Yang Ke		
[V] Ya, Tanggal 02/07/2021	[ ] Tidak	Darah	50.00	cc
Jenis Jaringan Yang Dikirim : Kuretase Biopsi Endometrium		Urine	0.00	cc
Label Pasien Sudah Ditempel : [V] Sudah	[ ] Belum	Dll	0	cc

INSTRUKSI PASCA BEDAH

1. Observasi	:
2. Cairan Parenteral (IVFD)	: - RL 20 gtt / menit
3. Obat - Obatan	: - Amoxicillin 3x500 mg - Asam Mefenamat 3x500 mg - Asam Traneksamat 3x500 mg
4. Makan/ Minum (Oral)	:
5. Instruksi Khusus	:

RSU IMELDA PEKERJA INDONESIA
Jl. Bilal No. 24
Pulo Brayan Darat I Medan Timur
Telp : (061) 6610072, 6631380, 6630196

Nama	: [redacted]
Tgl lahir	: 06 - 11 - 1982
No RM	: 27 01 08
HR/TGL/BLN/THN	:

RSU IMELDA PEKERJA INDONESIA
Jl. BILAL NO. 24, PULO BRAYAN DARAT I
MEDAN - 20239
Telp : 061 6610072
Fax : 061 6618457

PEMERIKSAAN LABORATORIUM

No. Reg/ No. RM : RJ0000382400 / 00[redacted]
Tanggal Masuk : 30/06/2021
Nama Pasien : [redacted]
Tanggal Lahir : 06/11/1982
Dokter Pengirim : dr. M. Rizki Yaznil, Sp.OG, K.onk
Ruang Perawatan
Analis
Tgl. Periksa / Jam
Jam Penerimaan Spesimen
Alamat

JENIS PEMERIKSAAN	HASIL	UNIT/ SATUAN	ANGKA NORMAL	METODE
HEMATOLOGI				
Hemoglobin				
Hemoglobin Post Transfusi		g/dl	P: 13-18 W:12-16	
Hemoglobin Pre Operasi	8.5	g/dl	P: 13-18 W:12-16	Canggih

- Hb meningkat. 10,2 x 6,2 cm
- ordered 2 BS cm.
tgs. hyperplasia endometrium.

RSU IMELDA PEKERJA INDONESIA
Jl. BILAL NO. 24, PULO BRAYAN DARAT I
MEDAN - 20239
Telp : 061 6610072
Fax : 061 6618457

PEMERIKSAAN LABORATORIUM

No. Reg/ No. RM : RJ0000382400 / 002
Tanggal Masuk : 30/06/2021
Ruang Perawatan : IGD
Periksa : 30/06/2021 19:07:05
Tanggal Lahir : 06/11/1982 00:00:00
Dokter Pengirim : dr. M. Rizki Yaznil, Sp.OG, K.onk
Ruang Perawatan : IGD Kebidanan
Analis : KSM JULIANTIKA SARI
Jam Penerimaan Spesimen : 18:40
Alamat : JL.PLATINA V SIDORAME UJUNG LK XIII,TTT PAPAN,MEDAN DELI

JENIS PEMERIKSAAN	HASIL	UNIT/ SATUAN	ANGKA NORMAL	METODE
HEMATOLOGI				
Hemoglobin	6.7	g/dl	P: 13-18 W:12-16	Canggih
Leukosit	6.9	10 *3/ uL	4 - 11	
Jumlah Trombosit	250.000	/ mm3	140.000 - 450.000	
Hematokrit	18.5	%	P: 42 - 56 W:36-47	
Eritrosit	2.21	Juta / mm3	P:4.50 - 4.60 W: 4.10-5.10	
MCV	83	um3	81 - 99	
MCH	30.5	Pgr	27,0 - 31,0	
MCHC	36.4	g/ dl	32,0 - 36,0	
RDW	13.3	%	11,5 - 15,0	
PDW	10.6	%	10,0 - 18,0	
MPV	7.8	um3	6,5 - 11,0	
PCT	0.100	%	0,100 - 0,500	
Hitung Jenis Leukosit				
Eosinofil	1.4	%	1 - 3	
Basofil	0	%	0 - 1	
Netrofil (abs)	3.5	10 *3 / uL	1,56 - 6,13	
Neutrofil	49.2	%	50 - 70	
Limfosit	45.4	%	20 - 40	
Monosit	4.0	%	2 - 8	
Limfosit (abs)	3.4	10 *3 / uL	1,8 - 3,74	
Golongan Darah	O RH (+)			
FUNGSI HATI				
SGOT	26	u/L	5 - 34	
SGPT	33	u/L	0 - 40	
HbsAg	Negatif		Negatif	Canggih
GULA DARAH				
Glukosa Ad Random	83	Mg/ dl	<200	
FUNGSI GINJAL				
Ureum/Urea-N	14	Mg/dl	13 - 50	
Creatinin	0.60	Mg/dl	P : 0,7 - 1,4 W : 0,6 - 1,1	

Halaman 1 :

RSU IMELDA PEKERJA INDONESIA
Jl. BILAL NO. 24, PULO BRAYAN DARAT I
MEDAN - 20239
Telp : 061 6610072
Fax : 061 6618457

PEMERIKSAAN LABORATORIUM

No. Reg/ No. RM : RJ0000382400 / 00[redacted]
Tanggal Masuk : 30/06/2021
Nama Pasien : [redacted]
Tanggal Lahir : 06/11/1982
Dokter Pengirim : dr. M. Rizki Yaznil, Sp.OG, K.onk
Ruang Perawatan : Ruang Rawat Melati
Analis : NUR TRI WAHYUNI
Tgl. Periksa / Jam : 01/07/2021 09:38:51
Jam Penerimaan Spesimen : 08:30 WIB
Alamat : JL.PLATINA V SIDORAME UJ PAPAN,MEDAN DELI

PEMERIKSAAN	HASIL	UNIT/ SATUAN	ANGKA NORMAL	
Post Transfusi	8.5	g/dl	P: 13-18	W:12-16
Pre Operasi		g/dl	P: 13-18	W:12-16

MEDAN, 01/

Bersama ini kami sampaikan hasil pemeriksaan Radiologi a/n :
Reff. No. : 3097.06.21.rad
Nama : NUR[redacted]
No. Medical : 0[redacted]
Tanggal Lahir : 06/11/1982
Data Klinis : AUB + Anemia.

MEDAN, 30/06/2021
Kepada Yth.
dr. M. Rizki Yaznil, Sp.OG, K.onk
Di Tempat

RADIOLOGI REPORT
THORAX (PA)

Keterangan : Cor : Ukuran normal
Sinus dan diafragma normal
Trachea tampak simetris
Paru : Tampak pebercakan pada kedua parahiler
Tidak tampak effusi pleura
Corakan broncho vasculer bertambah
: Bronchopneumonia.

RSU IMELDA PEKERJA INDONESIA

ELECTROCARDIOGRAPHIC REPORT

Tanggal : 30-06-2021
No. Rekam Medis : [redacted]
Nama Pasien : [redacted]
Tanggal Lahir/ Umur : 84/AV1982
Pekerjaan : [redacted]
Alamat : [redacted]
No. Telepon/Hp :
J. Kelamin : L/P

PHYSICAL DATA
Heigh : 155 Weight : 60 BP : 116 / 80 mmHg

AUSCULTATION AND OTHER TEST

Rhythm		QRS Rate	91	QRS Axis	T Axis
Position		P	0.15	I	U
QR		QRS Width		VAT	QS
ST		Q Wave		R Wave	S Wave
Transitional Zone					

CONCLUSIONS
Remark

Terima kasih.

(.....)

RM - 42-/Rev01/2017 Halaman 1.

Kasus 21

RSU IMELDA PEKERJA INDONESIA
JL.BILAL NO. 24, PULO BRAYAN DARAT I
MEDAN - 20239
Telp : 061 6610072
Fax : 061 6618457

RINGKASAN PASIEN KELUAR (DISCHARGE SUMMARY)

. Masuk	27/03/2023 10:00:00 WIB	No. RM	2
. Keluar	31/03/2023 15:00:00 WIB	Nama	
ang/ Kelas	Ruang Rawat Melati/ Kelas II	Usia	40 Tahun
		Jenis Kelamin	Perempuan

isan Pasien Di Rawat : Benjolan diperut bawah

amnese : Haid banyak-banyak dan lama, nyeri (+), teraba benjolan diperut bawah, batuk (+), menikah 14 tahu P0A0. BAK dan BAB (+) normal

meriksaan Fisik : TD : 132/87 mmHg, HR : 90 x/i, RR : 20 x/i
Ronchi (+)
Abdomen : massa kistik 12 cm, fixed
VT : cx licin, uterus > BB, fixed
massa adneksa (+)

neriksaan Penunjang : HB : 11.5 g/dl
Glukosa Ad Random : 301 Mg/dl
HBA1C Buruk : 11.5 %
TORAX (PA) : Bronchopneumonia

gnosa Masuk : AUB Due to Adhenomiosis + Kista Endometriosis Bilateral + DM Tipe II + Bronkitis Akut

gobatan dan dakan : - Konsul Sp.PD dan Sp.P
- TAH BSO
- Adhesiolisis Tajam Tumpul dan Cauter

embangan selama wat : Membaik

gnosa Akhir : AUB Due to Adhenomiosis + Kista Endometriosis Bilateral + Deep Infiltrating Endometriosis + Adhes Berat Recto Sigmoid dan Dasar Panggul + DM Tipe II + Bronkitis Akut

disi Pasien dan t-Obatan Yang di a Saat Pasien Pulang : Baik

ruksi Tindak Lanjut : PA, Rawat luka

kasi : - Menjaga kebersihan luka operasi
- Asupan gizi seimbang

Medan, 31/03/2023
DPJP

dr. M. Rizki Yaznil, Sp.OG, K.onk

Pasien/ Keluarga

MHD SAYAN

RSU IMELDA PEKERJA INDONESIA
JL.BILAL NO. 24, PULO BRAYAN DARAT I
MEDAN - 20239
Telp : 061 6610072
Fax : 061 6618457

LAPORAN PEMBEDAHAN DAN INSTRUKSI PASCA BEDAH

perator : dr. M. Rizki Yaznil, Sp.OG, K.onk
nastesi : dr.David,Sp.An

No. Rekam Medis : 2
Nama Lengkap :
Tgl. Lahir/ Umur : 02/01/1983 / 40
J. Kelamin : Perempuan
Asisten : Str. Purnama
Instrumen : Str. Rika
Penata Anastesi : Br. Alatan
Tanggal Pembedahan : 28/03/2023

Mulai Jam : 07:45
Selesai Jam : 08:45
Lama Pembedahan : 1 jam

Diagnosis Pra Bedah :
AUB Due to Adhenomiosis + Kista Endometriosis Bilateral

Diagnosis Pasca Bedah :
AUB Due to Adhenomiosis + Kista Endometriosis Bilateral + Deep Infiltrating Endometriosis + Adhesi Berat Recto Sigmoid dan Dasar Panggul

Tindakan Pembedahan :
1 TAH BSO
2 Adhesiolisis Tajam Tumpul dan Cauter

[ ] EMERGENSI
[V] ELEKTIF

[ ] KECIL
[ ] SEDA
[ ] BESA
[V] KHUS

Uraian Pembedahan

Insisi Pfannenstil
Evaluasi massa kistik ovarium kanan ukuran 14 cm
Uterus adhenomiosis, adhesi dengan recto sigmoid dan dasar panggul
Ovarium kiri, endometriosisi ukuran 4 cm
Ada nodul di sakro uterina, kesan deep infiltrating endometriosis
Dilakukan adhesiolisis tajam tumpul dan cauter
Kista pecah keluar cairan kecoklatan
Dilakukan TAH BSO, haemostasis baik
Cavum abdomen dicuci dan pasang drain NGT No.16 dan ditutup lapis demi lapis
Operasi selesai.

Komplikasi Pembedahan :

Jaringan Ke Patologi		Cairan Yang Kel		
[V] Ya, Tanggal 28/03/2023	[ ] Tidak	Darah	100.00	cc
Jenis Jaringan Yang Dikirim : Uterus dan kedua ovarium		Urine	200.00	cc
Label Pasien Sudah Ditempel : [V] Sudah	[ ] Belum	Dll	0	cc

INSTRUKSI PASCA BEDAH

1. Observasi :
2. Cairan Parenteral (IVFD) : - Tramadol 200mg dalam 500cc RL ->14 tetes/menit
3. Obat - Obatan : - Ranitidin 1amp/12 jam
- Cefotaxime 1gr/12 jam
- Ketorolac 1amp/8 jam
- Ondansetron 4mg/8 jam
4. Makan/ Minum (Oral) :
5. Instruksi Khusus :

Operator

RSU IMELDA PEKERJA INDONESIA

ELECTROCARDIOGRAPHIC REPORT

Tanggal 27/3/23 Pukul 10 WIB

PHYSICAL DATE
Heigh : 156cm Weight : 85kg BP : 132/87 mmHg

AUSCULTATION AND OTHER TEST

Rhythm : Qr QRS Rate : 87 QRS Axis : Q T Axis :
Position : P : 0.12" T : Q U :
QR : QRS Widht : VAT : Qt :
ST : Q Wave : R Wave : S.Wave :
Transitional Zone :

CONCLUSIONS : Qr

Remark :

BAGIAN RADIOLOGI
JL Bilal No. 24 P. Brayan Darat I Medan 20239
Telp (061) 6610072-6611380 Fax (061)66 8457

MEDAN, 27/03/2023
Kepada Yth.
dr. M. Rizki Yaznil, Sp.OG, K.onk
Di Tempat

a ini kami sampaikan hasil pemeriksaan Radiologi a/n :
. : 1728.03.23.RAD.
:
lical : 00
Lahir : 02/01/1983
nis : Kista Endometriosis Bilateral.

RADIOLOGI REPORT

THORAX (PA)

gan : Cor : Ukuran normal
Sinus dan diafragma normal
Trachea tampak simetris
Paru : Tampak pebercakan pada kedua parahiler. Tidak tampak effusi pleura. Corakan broncho vasculer bertambah

ulan : Bronchopneumonia.

RSU IMELDA PEKERJA INDONESIA
JL.BILAL NO. 24, PULO BRAYAN DARAT I
MEDAN - 20239
Telp : 061 6610072
Fax : 061 6618457

PEMERIKSA LABORATOR

Reg/ No. RM : RI0000451347 / 0
ggal Masuk : 27/03/2023
na Pasien :
Periksa : 27/03/2023 10:27:55
Lahir : 02/01/1983 00:00:00

Dokter Pengirim : dr. M. Rizki Yaznil, Sp.OG
Ruang Perawatan : Poliklinik Onkologi dan G
Analis : NUR TRI WAHYUNI
Jam Penerimaan Spesimen : 10-00 WIB
Alamat : JL TM PAHLAWAN KEC

JENIS PEMERIKSAAN	HASIL	UNIT/ SATUAN	ANGKA NORMAL
HATOLOGI			
Darah Lengkap			
Hemoglobin	11.5	g/dl	P: 13-18 W:12-16
Leukosit	7.4	10 *3/ uL	4 - 11
Jumlah Trombosit	427.000	/ mm3	140.000 - 450.000
Hematokrit	34.9	%	P: 42 - 56 W:36-47
Eritrosit	4.41	Juta / mm3	P:4.50 - 4.60 W: 4,10-5,10
MCV	79.2	um3	81 - 99
MCH	26.1	Pgr	27,0 - 31,0
MCHC	33.0	g/ dl	32,0 - 36,0
RDW	10.4	%	11,5 - 15,0
PDW	10.7	%	10,0 - 18,0
MPV	9.1	um3	6,5 - 11,0
PCT	0.37	%	0,100 - 0,500
Hitung Jenis Leukosit			
Eosinofil	2.0	%	1 - 3
Basofil	1	%	0 - 1
Netrofil (abs)	3.9	10 *3 / uL	1,56 - 6,13
Neutrofil	51.6	%	50 - 70
Limfosit	42.2	%	20 - 40
Monosit	3.0	%	2 - 8
Limfosit (abs)	3.1	10 *3 / uL	1,8 - 3,74
Masa Pembekuan	8'30"	Menit	6' - 12'
Masa Pendarahan	3'30"	Menit	2' - 6'
AAL HATI			
Hbs Ag	Negatif		Negatif

MEDAN - 20239
Telp : 061 6610072
Fax : 061 6618457

PEMERIKSAAN LABORATORIUM

Reg/ No. RM : RI0000451347 /
ggal Masuk : 27/03/2023
na Pasien :
ggal Lahir : 02/01/1983
ter Pengirim : dr. M. Rizki Yaznil, Sp.OG, K.onk

Ruang Perawatan : Ruang Rawat Melati
Analis : KIKI JULIANTIKA SARI
Tgl. Periksa / Jam : 28/03/2023 12:28:22
Jam Penerimaan Spesimen : 0.00 WIB
Alamat : JL TM PAHLAWAN KEC MEDAN BELAWAN

IS PEMERIKSAAN	HASIL	UNIT/ SATUAN	ANGKA NORMAL	METODE
ATOLOGI				
emoglobin				
Hemoglobin Post Transfusi		g/dl	P: 13-18 W:12-16	Cangoh
Hemoglobin Post Operasi	10.8	g/dl	P: 13-18 W:12-16	Cangoh

retasi Klinik :

MEDAN, 28/03/2023
Salam Sejawat

dr. Fani Ade Irma. Sp.PK

---

ggal Masuk : 27/03/2023
a Pasien :
Periksa : 27/03/2023 10:28:49
Lahir : 02/01/1983 00:00:00

Ruang Perawatan : Poliklinik Onkologi da
Analis : NUR TRI WAHYUNI
Jam Penerimaan Spesimen : 10-00 WIB
Alamat : JL TM PAHLAWAN K

JENIS PEMERIKSAAN	HASIL	UNIT/ SATUAN	ANGKA NORMAL
ALISA URINE			
ine Rutine			
Warna	Kuning Pekat		Kuning Jernih
pH	6.0		5 - 7
Berat Jenis (Bj)	1.025		1,005 - 1,030
Reduksi	(+) Positif		Negatif
Nitrit	Negatif		Negatif
Protein	(+) Positif		Negatif
Urobilinogen	Negatif		Negatif
Bilirubin	Negatif		Negatif
Darah	(+++) Positif		Negatif
Leukosit	(+) Positif		Negatif
Keton	Negatif		Negatif
SEDIMEN :			
Leukosit	4 - 5		< 6
Eritrosit	6 - 8		< 3
Ephitel	5 - 6		
Crystal	-		
ST GULA DARAH			
Glukosa Ad Random	301	Mg/ dl	<200
AL GINJAL			
Ureum/Urea-N	18	Mg/dl	13 - 50
Creatinin	0.44	Mg/dl	P : 0.7 - 1.4 W : 0.6 - 1

terpretasi Klinik : Hiperglikemia

Kasus 22

RSU IMELDA PEKERJA INDONESIA
JL.BILAL NO. 24, PULO BRAYAN DARAT I
MEDAN - 20239
Telp : 061 6610072
Fax : 061 6618457

RINGKASAN PASIEN KELUAR (DISCHARGE SUMMARY)

Tgl. Masuk	16/06/2023 09:25:00 WIB	No. RM	2[redacted]
Tgl. Keluar	19/06/2023 14:00:00 WIB	Nama	S[redacted]
Ruang/ Kelas	Ruang Rawat Melati/ Kelas III	Usia	37 Tahun
		Jenis Kelamin	Perempuan

Alasan Pasien Di Rawat	: Nyeri perut bawah
Anamnese	: Hal ini sudah dirasakan ± 6 bulan, perut membesar (+) Rujukan RSUD Rantau Prapat, haid normal
Pemeriksaan Fisik	: SP : dalam batas normal Abdomen : teraba massa setinggi 2 jari bawah pusat VT : cx licin, massa ± sebesar kepala bayi
Pemeriksaan Penunjang	: Lab darah lengkap : dalam batas normal USG : Kista Ovarium Duplex
Diagnosa Masuk	: Kista Ovarium Duplex Suspect Malignancy
Pengobatan dan Tindakan	: - Laparatomi Surgical Staging (TAH BSO Omentektomi) - Adhesiolisis Tajam Tumpul dan Cauter
Perkembangan selama dirawat	: Baik Luka operasi : kering
Diagnosa Akhir	: Kista Ovarium Duplex Suspect Malignancy
Kondisi Pasien dan Obat-Obatan Yang di Bawa Saat Pasien Pulang	: Ciprofloxacin 2x500, Ibuprofen 3x400, Paracetamol 3x1, CTM 3x1
Instruksi Tindak Lanjut	: PBJ Kontrol ke poli perawatan luka tgl 22-06-2023
Edukasi	: - Menjaga kebersihan luka operasi - Asupan gizi seimbang

Medan, 19/06/2023
DPJP

dr. Rilie Ritonga, Sp.OG

Pasien/ Keluarga

MARINO

RSU IMELDA PEKERJA INDONESIA
LAPORAN PEMBEDAHAN DAN INSTRUKSI PASCA BEDAH

No. Rekam Medis	: 2[redacted]
Nama Lengkap	: S[redacted]
Tgl. Lahir/ Umur	: 05/07/1985 / 37 Tahun
J. Kelamin	: Perempuan
Operator	: dr. Rilie Ritonga, Sp.OG
Asisten Anastesi	: dr. Qadri Fauzi Tanjung, Sp.An.KAKV
Asisten	: Str. Satriani
Instrumen	: Str. Nurhalimah
Penata Anastesi	: Br. Alatan
Tanggal Pembedahan	: 17/06/2023
Mulai Jam	: 09:45
Selesai Jam	: 10:45
Lama Pembedahan	: 1 jam

Diagnosis Pra Bedah :
Kista Ovarium Duplex Suspect Malignancy

Diagnosis Pasca Bedah :
Kista Ovarium Duplex Suspect Malignancy

Tindakan Pembedahan :
1. Laparatomi Surgical Staging (TAH BSO Omentektomi)
2. Adhesiolisis Tajam Tumpul dan Cauter

[V] EMERGENSI [ ] ELEKTIF
[ ] KECIL [ ] SEDANG [V] BESAR [ ] KHUSUS

Uraian Pembedahan

Insisi midline 1 jari dibawah umbilicus, asites negatif
Tampak massa menyatuh dengan uterus ukuran 20 cm (kista ovarium kanan dan kiri mengalami adhesi)
Dengan seluruh kista multiple adhesi berat dengan recto sigmoid dan dasar panggul
Dilakukan adhesiolisis tajam tumpul dan cauter
Adhesi dilanjutkan sampai ovarium dan uterus dapat dibebaskan
Kemudian dilakukan TAH BSO, haemostasis baik
Kemudian evaluasi omentum dalam batas normal, adhesi minimal
Dilakukan omentektomi
Kavum abdomen dibersihkan, luka insisi ditutup lapis demi lapis
KU ibu stabil.

Komplikasi Pembedahan :

Jaringan Ke Patologi		Cairan Yang Keluar		
[V] Ya, Tanggal 17/06/2023	[ ] Tidak	Darah	150.00	cc
Jenis Jaringan Yang Dikirim : Ovarium (Kista), Uterus, Omentum		Urine	100.00	cc
Label Pasien Sudah Ditempel : [V] Sudah	[ ] Belum	Dll	0	cc

INSTRUKSI PASCA BEDAH

1. Observasi	: - Tanda vital - Perdarahan
2. Cairan Parenteral (IVFD)	: - RL 30 gtt/menit
3. Obat - Obatan	: - Ceftriaxone 1gr/12 jam - Ketorolac 1amp/8 jam
4. Makan/ Minum (Oral)	: - 4-6 jam Post Operasi
5. Instruksi Khusus	: - Kateter Aff besok

Operator Bedah

RSU IMELDA PEKERJA INDONESIA
JL.BILAL NO. 24, PULO BRAYAN DARAT I
MEDAN - 20239
Telp : 061 6610072
Fax : 061 6618457

PEMERIKSAAN LABORATORIUM

No. Reg/ No. RM	: RJ0000460987 / 00[redacted]	Dokter Pengirim	: dr. Rilie Ritonga, Sp.OG
Tanggal Masuk	: 16/06/2023	Ruang Perawatan	: Poliklinik Kebidanan & Kandungan
Nama Pasien	: S[redacted]	Analis	: KIKI JULIANTIKA SARI
Tgl. Periksa	: 16/06/2023 12:23:32	Jam Penerimaan Spesimen	: 12-10 WB
Tgl. Lahir	: 05/07/1985 00:00:00	Alamat	: JL DUSUN VI SIDORUKUN, KEC PANGKATAN

JENIS PEMERIKSAAN	HASIL	UNIT/ SATUAN	ANGKA NORMAL	METODE
ANALISA URINE				
Urine Rutine				
Warna	Kuning Jernih		Kuning Jernih	
pH	6.0		5 - 7	
Berat Jenis (Bj)	1.010		1,005 - 1,030	
Reduksi	Negatif		Negatif	
Nitrit	Negatif		Negatif	
Protein	Negatif		Negatif	
Urobilinogen	Negatif		Negatif	
Bilirubin	Negatif		Negatif	
Darah	(+)Positif		Negatif	
Leukosit	Negatif		Negatif	
Keton	Negatif		Negatif	
SEDIMEN :				
Leukosit	2 - 3		< 6	
Eritrosit	5 - 8		< 3	
Epitel	1 - 2			
Crystal	-			

Interpretasi Klinik : Hemoglobinuria

MEDAN, 16/06/2023
Salam Sejawat

RSU IMELDA PEKERJA INDONESIA
JL.BILAL NO. 24, PULO BRAYAN DARAT I
MEDAN - 20239
Telp : 061 6610072
Fax : 061 6618457

PEMERIKSAAN LABORATORIUM

No. Reg/ No. RM	: RJ0000460987 / 00[redacted]	Dokter Pengirim	: dr. Rilie Ritonga, Sp.OG
Tanggal Masuk	: 16/06/2023	Ruang Perawatan	: Poliklinik Kebidanan & Kandungan
Nama Pasien	: S[redacted]	Analis	: KIKI JULIANTIKA SARI
Tgl. Periksa	: 16/06/2023 11:43:43	Jam Penerimaan Spesimen	: 11 20 WB
Tgl. Lahir	: 05/07/1985 00:00:00	Alamat	: JL DUSUN VI SIDORUKUN, KEC PANGKATAN

JENIS PEMERIKSAAN	HASIL	UNIT/ SATUAN	ANGKA NORMAL	METODE
ELEKTROLIT				
Elektrolit Lengkap				
Natrium	133	mmoL/ L	135 - 150	ISE
Kalium	3.6	mmoL/ L	3.6 - 5.5	
Chlorida	100	mmoL/ L	96 - 108	

RSU IMELDA PEKERJA INDONESIA
JL.BILAL NO. 24, PULO BRAYAN DARAT I
MEDAN - 20239
Telp : 061 6610072
Fax : 061 6618457

PEMERIKSAAN LABORATORIUM

No. Reg/ No. RM	: RJ0000460987 / 00[redacted]	Dokter Pengirim	: dr. Rilie Ritonga, Sp.OG
Tanggal Masuk	: 16/06/2023	Ruang Perawatan	: Poliklinik Kebidanan & Kandungan
Nama Pasien	: S[redacted]	Analis	: KIKI JULIANTIKA SARI
Tgl. Periksa	: 16/06/2023 11:43:43	Jam Penerimaan Spesimen	: 11 20 WB
Tgl. Lahir	: 05/07/1985 00:00:00	Alamat	: JL DUSUN VI SIDORUKUN, KEC PANGKATAN

JENIS PEMERIKSAAN	HASIL	UNIT/ SATUAN	ANGKA NORMAL	METODE
HEMATOLOGI				
Darah Lengkap				
Hemoglobin	11.5	g/dl	P: 13-18 W:12-16	Canggih
Leukosit	12.3	10 *3/ uL	4 - 11	
Jumlah Trombosit	378.000	/ mm3	140.000 - 450.000	
Hematokrit	33.3	%	P: 42 - 56 W:36-47	
Eritrosit	4.09	Juta / mm3	P:4.50 - 4.60 W: 4,10-5,10	
MCV	81	um3	81 - 99	
MCH	28.3	Pgr	27,0 - 31,0	
MCHC	34.7	g/ dl	32,0 - 36,0	
RDW	13.7	%	11,5 - 15.0	
PDW	10.7	%	10,0 - 18,0	
MPV	8.4	um3	6,5 - 11,0	
PCT	0.300	%	0,100 - 0,500	
Hitung Jenis Leukosit				
Eosinofil	2.0	%	1 - 3	
Basofil	0	%	0 - 1	
Netrofil (abs)	6.8	10 *3 / uL	1,56 - 6,13	
Neutrofil	55.1	%	50 - 70	
Limfosit	38.9	%	20 - 40	
Monosit	4.0	%	2 - 8	
Limfosit (abs)	4.8	10 *3 / uL	1,8 - 3,74	
FUNGSI HATI				
HBs Ag	Negatif		Negatif	Canggih
SGOT	40	u/L	5 - 34	
SGPT	33	u/L	0 - 40	
FUNGSI GINJAL				
Ureum/Urea-N	21	Mg/dl	13 - 50	
Creatinin	0.62	Mg/dl	P : 0.7 - 1.4 W : 0.6 - 1.1	

RSU IMELDA PEKERJA INDONESIA
JL.BILAL NO. 24, PULO BRAYAN DARAT I
MEDAN - 20239
Telp : 061 6610072
Fax : 061 6618457

PEMERIKSAAN LABORATORIUM

No. Reg/ No. RM	: RI0000460987 / 00[redacted]	Ruang Perawatan	: Ruang Rawat Melati
Tanggal Masuk	: 16/06/2023	Analis	: Fadilla Natasya Sudirman
Nama Pasien	: S[redacted]	Tgl. Periksa / Jam	: 17/06/2023 15:33:03
Tanggal Lahir	: 05/07/1985	Jam Penerimaan Spesimen	: 15.15 WIB
Dokter Pengirim	: dr. Rilie Ritonga, Sp.OG	Alamat	: JL DUSUN VI SIDORUKUN, KEC PANGKATAN

JENIS PEMERIKSAAN	HASIL	UNIT/ SATUAN	ANGKA NORMAL	METODE
HEMATOLOGI				
Hemoglobin				
Hemoglobin Post Transfusi		g/dl	P: 13-18 W:12-16	Canggih
Hemoglobin Post Operasi	10.3	g/dl	P: 13-18 W:12-16	Canggih

Interpretasi Klinik :

MEDAN, 17/06/2023
Salam Sejawat

dr. Fani Ade Irma, Sp.PK

RUMAH SAKIT UMUM IMELDA PEKERJA INDONESIA
BAGIAN RADIOLOGI
Jl. Bilal No. 24 P. Brayan Barat I Medan 20239
Telp (061) 6610072-6621380 Fax (061)66 8457

MEDAN, 16/06/2023
Kepada Yth.
dr. Rilie Ritonga, Sp.OG
Di Tempat

ma ini kami sampaikan hasil pemeriksaan Radiologi a/n :

No.	:	4062.06.23.RAD
	:	S- [redacted]
Medical	:	002[redacted]
Lahir	:	05/07/1985
Jenis	:	Pre OP

RADIOLOGI REPORT

THORAX (PA)

angan : Cor : Ukuran normal
Sinus dan diafragma normal
Trachea tampak simetris
Paru : Tampak pebercakan pada kedua parahiler. Tidak tampak bayangan nodule opaq pada kedua lapangan paru. Tidak tampak effusi pleura. Corakan broncho vasculer bertambah

pulan : Bronchopneumonia.
Tidak tampak tanda - tanda proses metastase intrapulmonal.

RUMAH SAKIT UMUM IMELDA PEKERJA INDONESIA
BAGIAN RADIOLOGI
Jl. Bilal No. 24 P. Brayan Barat I Medan 20239
Telp (061) 6610072-6621380 Fax (061)66 8457

MEDAN, 16/06/2023
Kepada Yth.

RSU IM
Jl. Bilal
Pulo Bra
Telp : (0

Nama [redacted]
Tgl lahir 05/07/1985
No RM
HR/TGL/BLN/THN Jum'at, 16/6/2023

aq pada kedua

Ovarium kanan dan kiri :
Ø 8cm. Utm BN.
A : Kista ovarium duplex

dr. Rilie R. Sp OG

at

at. Sp.Rad

RSU IMELDA PEKERJA INDONESIA

No. R. Medis	:	29..
Nama	:	-
Tgl. Lahir	:	05 - 07 - 1985

RM 36
Revisi 02/2019

ELECTROCARDIOGRAPHIC REPORT

Tanggal : 16 - 06 - 2023 Pukul 18.09 WIB

PHYSICAL DATE
Heigh : 156 cm Weight : 69 BP : 130/90 mmHg

AUSCULTATION AND OTHER TEST

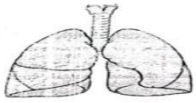

Rhythm	:	QRS Rate	:	QRS Axis	:	T Axis	:
Position	:	P	:	T	:	U	:
QR	:	QRS Widht	:	VAT	:	Qt	:
ST	:	Q Wave	:	R Wave	:	S.Wave	:

Transitional Zone :

CONCLUSIONS : Sinus Rithm 90x/I

Remark :

Terima kasih.

(dr. [illegible] Sp. JP)

Kasus 23

RSU IMELDA PEKERJA INDONESIA

No Reg / RM	: 12044 / 20
Nama Pasien	: [redacted]
Tgl Lahir	: 10/08/1978
Jenis Kelamin	: Perempuan

RINGKASAN PAS (DISCHARGE S

Tanggal Masuk	11/02/2024 / 22:50:00 WIB
Tanggal Keluar	13/02/2024 / 15:00:00 WIB
Ruangan/Kelas	Ruang Rawat Melati / Kelas I
Alasan Pasien Di Rawat	Haid memanjang
Anamnese	Hal ini dirasakan sejak ± 2 bulan, haid tidak stop-stop, riwayat campur bardarah
Pemeriksaan Fisik	SP : dalam batas normal VT : cx licin, uterus > biasa, sebesar tinju dewasa P/A lemas tib
Pemeriksaan Penunjang	Lab darah lengkap : dalam batas normal USG : Hiperplasia endometrium
Diagnosa Masuk	PUD + Hiperplasia
Pengobatan dan Tindakan	Rawat ekspektatif Pasien menolak Histerektomi
Perkembangan selama dirawat	Baik Perdarahan berkurang
Diagnosa Akhir	PUD + Hiperplasia
Kondisi Pasien dan Obat-Obatan Yang di Bawa Saat Pasien Pulang	Asam traneksamat 3x1, Paracetamol 3x1, Mikrodiol 2x1
Instruksi Tindak Lanjut	PBJ
Edukasi	- Vulva hygiene - Asupan Gizi yang seimbang

Medan, 13/02/2024 / 15:00:00 WIB
DPJP

dr. Rilie Ritonga,Sp.OG
(Nama & Tanda Tangan)

Pasien / Keluarga

(Nama & Tanda Tangan)

rsuimelda.com

HASIL PEMERIKSAAN LABORATORIUM

NESIA
10/08/1978
530196

HR/TGL/BLN/THN : Senin 1-12-2024

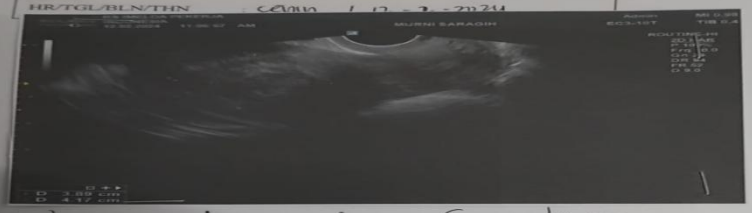

Uterus tampak Gambar penebal di Kavum uteri

Ken : Hiperplasia endometrium

dr. Rilie R Sp OG

RSU IMELDA PEKERJA INDONESIA
Jln. Bilal No.24, Pulo Brayan Darat I, Kec. Medan Timur, Sumut
Email : imeldagood2018@gmail.com - Telp : 061 6610072- Website : rsuimelda.com

RJ12044/209591

HASIL PEMERIKSAAN LABORATORIUM

No.Reg / No.RM	: RJ12044/	Dokter Pengirim	: dr. Rilie Ritonga,Sp.OG
Tanggal Masuk	: 11/02/2024	Ruang Perawatan	: IGD Kebidanan
Nama Pasien	: M	Analis	: Kiki Juliantika Sari, A.Md. AK
Tanggal Lahir	: 10/08/1978	Tgl Periksa	: 11/02/2024
Umur	: 45 Tahun 6 Bulan	Jam Terima Spesimen	: 22:36:00
Jenis Kelamin	: Perempuan	Jam Selesai Hasil	: 22:50:00
Alamat	: JL. GN KRAKATAU NO 128 ,GLUGUR DARAT I ,KEC.MEDAN TIMUR		

JENIS PEMERIKSAAN	HASIL	SATUAN	ANGKA NORMAL	METODE
HEMATOLOGI				
Darah Rutin				
Hemoglobin	11.4	g/dl	P: 13-18 W:12-16	Canggih
Leukosit	16.700	/ mm3	4.000 - 11.000	
Jumlah Trombosit	312.000	/ mm3	150.000 - 450.000	
Hematokrit	32.9	%	P: 42 - 56 W:36-47	
Eritrosit	3.70	Juta / mm3	P:4.50 - 4.60 W: 4,10-5,10	

Interpretasi Klinik :
Leukositosis

Medan, 11/02/2024
Salam Sejawat

dr. FANI ADE IRMA, SP.PK

Kasus 24

IMELDA PEKERJA INDONESIA

No Reg / RM	: 14435 / 30
Nama Pasien	: L
Tgl Lahir	: 27/12/1980
Jenis Kelamin	: Perempuan

RM 77
Revisi 2023
Halaman - 1

RINGKASAN PASIEN KELUAR (DISCHARGE SUMMARY)

Masuk	27/02/2024 / 17:25:00 WIB
Keluar	29/02/2024 / 15:00:00 WIB
/Kelas	Ruang Rawat Melati / Kelas III
asien Di Rawat	Nyeri haid hebat
e	Hal ini dirasakan sejak ± 5 tahun, perut membesar (+), infertil 18 tahun
aan Fisik	SP: dalam batas normal VT :cx licin, teraba massa keras setinggi pusat, immobile (+)
aan Penunjang	HB : 9.3 g/dl USG : Mioma uteri + Endometrioma
Masuk	Mioma uteri + Endometrioma
an dan	- Rawat - IVFD RL 20 gtt/i - Asam mefenamat 3x500 - Paracetamol 3x1 - Hufabion 2x1
ngan selama	Baik
Akhir	Mioma uteri + Endometrioma
asien /Obatan Yang ast Pasien	Asam mefenamat 3x500, Paracetamol 3x1, Hufabion 2x1
Tindak Lanjut	PBJ
	- Vulva hygiene - Asupan Gizi yang seimbang

Medan, 29/02/2024 / 15:00:00 WIB
DPJP

dr. Rilie Ritonga,Sp.OG
(Nama & Tanda Tangan)

Pasien / Keluarga

(Nama & Tanda Tangan)

RSU IMELDA PEKERJA INDONESIA
Jl. Bilal No. 24
Pulo Brayan Darat I Medan Timur
Telp : (061) 6610072, 6631380, 6630196

Nama
Tgl lahir : 27-12-1980
No RM : 30-36-01
HR/TGL/BLN/THN

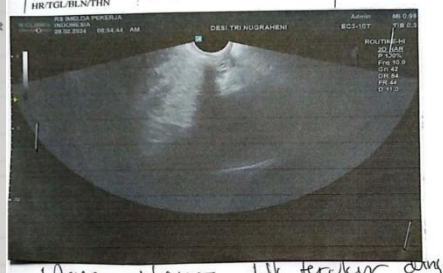

Uterus ukuran tak teraba dengan
Cadangan
Ku : Mioma uteri + endometrioma

RSU IMELDA PEKERJA INDONESIA
Jln. Bilal No.24, Pulo Brayan Darat I, Kec. Medan Timur, Sumut
Email : imeldagood2018@gmail.com - Telp : 061 6610072- Website : rsuimelda.com

RI14435-30360

HASIL PEMERIKSAAN LABORATORIUM

o.Reg / No.RM	: RI14435/30	Dokter Pengirim	: dr. Rilie Ritonga,Sp.OG
anggal Masuk	: 27/02/2024	Ruang Perawatan	: Ruang Rawat Melati
ama Pasien	: L	Analis	: Ita Yunita, A Md.kes
anggal Lahir	: 27/12/1980	Tgl Periksa	: 27/02/2024
Umur	: 43 Tahun 2 Bulan	Jam Terima Spesimen	: 17:15:00
enis Kelamin	: Perempuan	Jam Selesai Hasil	: 17:30:00
lamat	: JL. SIDOMULYO NO 18-A KEL. PULO BRAYAN DARAT I KEC. MEDAN TIMUR KOTA MEDAN		

JENIS PEMERIKSAAN	HASIL	SATUAN	ANGKA NORMAL
EMATOLOGI			
Golongan Darah	O RH (+)		
Darah Lengkap			
Hemoglobin	9.3	g/dl	P: 13-18 W:12-16
Leukosit	13.8	10 *3/ uL	4 - 11
Jumlah Trombosit	443.000	/ mm3	140.000 - 450.000
Hematokrit	28.0	%	P: 42 - 56 W:36-47
Eritrosit	4,45	Juta / mm3	P:4.50 - 4.60 W: 4,10-5,10
MCV	62.8	um3	81 - 99
MCH	20.4	Pgr	27,0 - 31,0
MCHC	32.5	g/ dl	32,0 - 36,0
RDW	17.5	%	11,5 - 15.0
PDW	9.6	%	10,0 - 18,0
MPV	7.3	um3	6,5 - 11,0
PCT	0.32	%	0,100 - 0,500
Eosinofil	2.8	%	1 - 3
Basofil	0	%	0 - 1
Netrofil (abs)	9.5	10 *3 / uL	1,56 - 6,13
Neutrofil	68.3	%	50 - 70
Limfosit	24.9	%	20 - 40
Monosit	4.0	%	2 - 8
Limfosit (abs)	3.4	10 *3 / uL	1,8 - 3,74

nterpretasi Klinik :

Medan, 27/02/2024
Salam Sejawat

dr. FANI ADE IRMA, SP.I

RSU IMELDA PEKERJA INDONESIA
Jln. Bilal No.24, Pulo Brayan Darat I, Kec. Medan Timur, Sumut
Email : imeldagood2018@gmail.com - Telp : 061 6610072- Website : rsuimelda.com

RI14435-303601

HASIL PEMERIKSAAN LABORATORIUM

No.Reg / No.RM	: RI14435/30	Dokter Pengirim	: dr. Rilie Ritonga,Sp.OG
Tanggal Masuk	: 27/02/2024	Ruang Perawatan	: Ruang Rawat Melati
Nama Pasien	: DE[redacted]	Analis	: Ita Yunita, A Md.kes
Tanggal Lahir	: 27/12/1980	Tgl Periksa	: 27/02/2024
Umur	: 43 Tahun 2 Bulan	Jam Terima Spesimen	: 22:35:00
Jenis Kelamin	: Perempuan	Jam Selesai Hasil	: 22:55:00
Alamat	: JL. SIDOMULYO NO 18-A KEL. PULO BRAYAN DARAT I KEC. MEDAN TIMUR KOTA MEDAN		

JENIS PEMERIKSAAN	HASIL	SATUAN	ANGKA NORMAL	METOD
FAAL HATI				
HBs Ag	Negatif		Negatif	Canggih
IMUNO SEROLOGI				
Standart Diagnostik (SD)	Non Reaktif		Non Reaktif	Rapid Test ICT

nterpretasi Klinik :

Medan, 27/02/2024
Salam Sejawat

dr. FANI ADE IRMA, SP.PK

Kasus 25

RSU IMELDA PEKERJA INDONESIA
JL.BILAL NO. 24, PULO BRAYAN DARAT I
MEDAN - 20239
Telp : 061 6610072
Fax : 061 6618457

RINGKASAN PASIEN KELUAR (DISCHARGE SUMMARY)

Tgl. Masuk	08/08/2023 08:50:00 WIB	No. RM	29
Tgl. Keluar	11/08/2023 12:00:00 WIB	Nama	NF
Ruang/ Kelas	Ruang Rawat Tulip/ Kelas II	Usia	27 Tahun
Alasan Pasien Di Rawat	: nyeri di buah zakar bagian kiri, Badan lemas (+)	Jenis Kelamin	Laki - Laki

Anamnese	: Pasien mengeluh nyeri di buah zakar bagian kiri, keluhan 2-3 hari menjalar ke perut kiri bawah, lemas. riwayat penyakit sinusitis, nyeri buah zakar kiri.
Pemeriksaan Fisik	: Sensorium : cm, TD : 130/80 mmHg, Nadi : 90 x/i, Nafas : 22 x/i, Suhu : 36.6 C, BB : 68 kg, TB : 160 cm, Abdomen : peristaltik (+) soepel (+), Ekstremitas Superior : akral hangat, Genitalia & Anus : buah zakar bagian kiri, nyeri tekan (+), Ekstremitas Inferior : akral hangat, Skala nyeri : 5.
Pemeriksaan Penunjang	: Tgl 08/08/2023 - Darah Lengkap -> Leukosit : 11.4 *3/uL, Eritrosit : 4.91 Juta/mm3, Natrium : 122 mmoL/L, Kalium : 3.3 mmoL/L - THORAX (AP) Kesimpulan : Bronchopneumonia. - USG TESTIS Kesimpulan : Orchitis dengan minimal Hydrocele sinistra.
Diagnosa Masuk	: Akut Testis Sinistra + Hiponatremia
Pengobatan dan Tindakan	: - Terapi : NACL 3% INF; KETOROLAC 30 MG INJ; TRAMADOL 100 MG/2ML INJ.
Perkembangan selama dirawat	: - tgl 08/08/2023 -> pasien baru dari igd tiba diruangan tulip pukul 12.30 wib dengan keluhan nyeri di buah zakar bagaian kiri (+), menjalar ke perut kiri bawah, badan lemas (+), skala nyeri : 3, TD : 144/79 mmHg, HR : 86 x/i, RR : 20 x/i, T : 37.9 C, anjur dari dr sp.u -> paracetamol tab 4x500 mg, ceftriaxone 2 gr/12 jam, dexametason 1 amp/12 jam, - tgl 09/08/2023 -> nyeri pada buah zakar di bagain kiri (+), nyeri menjalar ke perut kiri bawah, skala nyeri : 3, TD : 134/81 mmHg, HR : 92 x/i, RR : 20 x/i, T : 36.8 C, Elektrolit Lengkap -> Natrium : 131 mmoL/L, - tgl 10/08/2023 -> nyeri pada buah zakar (+), nyeri menjalar ke perut kiri bawah (+), skala nyeri : 2, TD : 134/84 mmHg, HR : 89 x/i, RR : 20 x/i, T : 36.7 C - tgl 11/08/2023 -> nyeri pada buah zakar (-), nyeri menjalar ke perut kanan bawah (-), skala nyeri : 1, TD : 130/74 mmHg, HR : 86 x/i, RR : 20 x/i, T : 36.5 C, call dr sp.u lapor nyeri buah zakar (-), os sudah boleh pbj dengan terapi cefixime 2x200 mg, keterolac 2x1, omeprazole 2x1 mg.
Diagnosa Akhir	: Orchitis Sinistra + Hiponatremia
Kondisi Pasien dan Obat-Obatan Yang di Bawa Saat Pasien Pulang	: Pbj dengan membaik Obat pulang:>- - CEFIXIME 200 MG CAP - KETOROLAC 10MG TAB - OMEPRAZOLE 20 MG TAB.
Instruksi Tindak Lanjut	: Kontrol ulang ke Poliklinik Urologi Tgl 21/08/2023
Edukasi	: Anjuran yang diberikan untuk pasien - istirahat yang cukup - makan makanan yang bergizi - minum obat secara rutin - kontrol ulang sesuai jadwal

RSU IMELDA PEKERJA INDONESIA
02/04/1996
RM 36

ELECTROCARDIOGRAPHIC REPORT

Tanggal : 9/8/23 Pukul : 10 WW

PHYSICAL DATE

Heigh : ..... Weight : ..... BP : ..... mmHg

AUSCULTATION AND OTHER TEST



Rhythm	: SR	QRS Rate	: 92	QRS Axis	: N	T Axis	: .....
Position	:	P	:	T	:	U	: .....
QR	:	QRS Widht	:	VAT	:	Qt	: .....
ST	:	Q Wave	:	R Wave	:	S.Wave	: .....

Transitional Zone : .....

CONCLUSIONS : .....

Remark : .....

Terima kasih

Fax : 061 6618457

PEMERIKSAAN LABORATORIUM

No. Reg/ No. RM : RJ0000467988 / 0
Tanggal Masuk : 08/08/2023
Nama Pasien : N - F TU
Tgl. Periksa : 08/08/2023 09:10:44
Tgl Lahir : 02/04/1996 00:00:00

Dokter Pengirim : dr. Rinaldo Sitepu
Ruang Perawatan : Instalasi Gawat Darurat (IGD)
Analis : MONICA NILA SARI TARIGAN
Jam Penerimaan Spesimen : 09.50 WIB
Alamat : JL PLATINA III LK XIII KEC MEDAN DELI KOTA MEDAN

JENIS PEMERIKSAAN	HASIL	UNIT/ SATUAN	ANGKA NORMAL	METODE
EMATOLOGI				
Darah Lengkap				
Hemoglobin	14.4	g/dl	P: 13-18 W:12-16	Cangggih
Leukosit	11.4	10 *3/ uL	4 - 11	
Jumlah Trombosit	394.000	/ mm3	140.000 - 450.000	
Hematokrit	42.2	%	P: 42 - 56 W:36-47	
Eritrosit	4.91	Juta / mm3	P:4.50 - 4.60 W: 4.10-5.10	
MCV	85	um3	81 - 99	
MCH	29.3	Pgr	27,0 - 31,0	
MCHC	34.1	g/ dl	32,0 - 36,0	
RDW	12.2	%	11,5 - 15.0	
PDW	9.4	%	10,0 - 18,0	
MPV	7.2	um3	6,5 - 11,0	
PCT	0.200	%	0,100 - 0,500	
Hitung Jenis Leukosit				
Eosinofil	2.3	%	1 - 3	
Basofil	0	%	0 - 1	
Netrofil (abs)	7.7	10 *3 / uL	1,56 - 6,13	
Neutrofil	66.4	%	50 - 70	
Limfosit	23.3	%	20 - 40	
Monosit	8.0	%	2 - 8	
Limfosit (abs)	2.6	10 *3 / uL	1,8 - 3,74	
EST GULA DARAH				
Glukosa Ad Random	97	Mg/ dl	<200	
ELEKTROLIT				
Elektrolit Lengkap				
Natrium	122	mmoL/ L	135 - 150	
Kalium	3.3	mmoL/ L	3.6 - 5.5	
Chlorida	100	mmoL/ L	96 - 108	

Interpretasi Klinik : Leukositosis + hiponatremia + hipokalemia

MEDAN, 08/08
Salam Seja
dr. Fani Ade I

NATANAEL M. M 1 2 Th 1 4 L6-12
ADM 08.23.USG, Age 27 Abdomen2

NATANAEL M. M 1 2 Th 1 4 L6-12
ADM 08.23.USG, Age 27 Abdomen2

RSU IMELDA PEKERJA INDONESIA
JL.BILAL NO. 24, PULO BRAYAN DARAT I
MEDAN - 20239
Telp : 061 6610072
Fax : 061 6618457

PEMERIKSAAN LABORATORIUM

No. Reg/ No. RM : RJ0000467988 / 0
Tanggal Masuk : 08/08/2023
Nama Pasien : N A
Tgl. Periksa : 08/08/2023 12:48:42
Tgl Lahir : 02/04/1996 00:00:00

Dokter Pengirim : dr. Rinaldo Sitepu
Ruang Perawatan : Instalasi Gawat Darurat (IGD)
Analis : MONICA NILA SARI TARIGAN
Jam Penerimaan Spesimen : 12.00 WIB
Alamat : JL PLATINA III LK XIII KEC MEDAN DELI KOTA MEDAN

JENIS PEMERIKSAAN	HASIL	UNIT/ SATUAN	ANGKA NORMAL	METODE
FAAL GINJAL				
Ureum/Urea-N	18	Mg/dl	13 - 50	
Creatinin	0.86	Mg/dl	P : 0.7 - 1.4 W : 0.6 - 1.1	

Interpretasi Klinik :

MEDAN, 08/08/2023
Salam Sejawat
dr. Fani Ade Irma, Sp.PK

RSU IMELDA PEKERJA INDONESIA
JL.BILAL NO. 24, PULO BRAYAN DARAT I
MEDAN - 20239
Telp : 061 6610072
Fax : 061 6618457

PEMERIKSAAN LABORATORIUM

No. Reg/ No. RM	: RI0000467988 / 00	Ruang Perawatan	: Ruang Rawat Tulip
Tanggal Masuk	: 08/08/2023	Analis	: WINDA DAMANIK
Nama Pasien	: NA	Tgl. Periksa / Jam	: 09/08/2023 04:17:06
Tanggal Lahir	: 02/04/1996	Jam Penerimaan Spesimen	: 04:00
Dokter Pengirim	: dr. Endi Prilansa Mahadi, Sp.U	Alamat	: JL PLATINA III LK XIII KEC MEDAN DELI KOTA MEDAN

JENIS PEMERIKSAAN	HASIL	UNIT/ SATUAN	ANGKA NORMAL	METODE
ELEKTROLIT				ISE
Elektrolit Lengkap				
Natrium	131	mmoL/ L	135 - 150	
Kalium	4.4	mmoL/ L	3.6 - 5.5	
Chlorida	100	mmoL/ L	96 - 108	

Interpretasi Klinik :

MEDAN, 09/08/2023
Salam Sejawat,

dr. Fani Ade Irma, Sp.PK

RUMAH SAKIT UMUM IMELDA PEKERJA INDONESIA
BAGIAN RADIOLOGI
Jl. Bilal No. 24 P. Brayan – Medan 20239
Telp (061) 6610072-6631380 Fax (061)6618457

MEDAN, 08/08/2023
Kepada Yth.
dr. Rinaldo Sitepu
Di Tempat

Bersama ini kami sampaikan hasil pemeriksaan Radiologi a/n :

Reff. No.	: 5308.08.23.RAD
Nama	: P 21
No. Medical	: 00
Tgl Lahir	: 02/04/1996
Data Klinis	: Akut testis

RADIOLOGI REPORT

THORAX (AP)

Keterangan : Cor : Ukuran normal
Sinus dan diafragma normal
Trachea tampak simetris
Paru : Tampak pebercakan pada parahiler kanan. Tidak tampak effusi pleura. Corakan broncho vasculer bertambah

Kesimpulan : Bronchopneumonia.

Salam Sejawat

dr. Robert Sinurat, Sp.Rad

RSU IMELDA PEKERJA INDONESIA
JL.BILAL NO. 24, PULO BRAYAN DARAT I
MEDAN - 20239
Telp : 061 6610072
Fax : 061 6618457

PEMERIKSAAN LABORATORIUM

No. Reg/ No. RM	: RI0000467988 / 0	Ruang Perawatan	: Ruang Rawat Tulip
Tanggal Masuk	: 08/08/2023	Analis	: KIKI JULIANTIKA SARI
Nama Pasien	: N	Tgl. Periksa / Jam	: 08/08/2023 22:22:18
Tanggal Lahir	: 02/04/1996	Jam Penerimaan Spesimen	: 22:05:48
Dokter Pengirim	: dr. Endi Prilansa Mahadi, Sp.U	Alamat	: JL PLATINA III LK XIII KEC MEDAN DELI KOTA MEDAN

JENIS PEMERIKSAAN	HASIL	UNIT/ SATUAN	ANGKA NORMAL	METODE
ANALISA URINE				
Urine Rutine				
Warna	Kuning Jernih		Kuning Jernih	
pH	6.0		5 - 7	
Berat Jenis (Bj)	1.020		1.005 - 1.030	
Reduksi	Negatif		Negatif	
Nitrit	Negatif		Negatif	
Protein	Negatif		Negatif	
Urobilinogen	Negatif		Negatif	
Bilirubin	Negatif		Negatif	
Darah	Negatif		Negatif	
Leukosit	Negatif		Negatif	
Keton	Negatif		Negatif	
SEDIMEN :				
Leukosit	1 - 2		< 6	
Eritrosit	0 - 1		< 3	
Ephitel	2 - 3			
Crystal	-			

Interpretasi Klinik :

MEDAN, 08/08/20
Salam Sejawat

dr. Fani Ade Irma

RUMAH SAKIT UMUM IMELDA PEKERJA INDONESIA
BAGIAN RADIOLOGI
Jl. Bilal No. 24 P. Brayan – Medan 20239
Telp (061) 6610072-6631380 Fax (061)6618457

MEDAN, 08/08/2023
Kepada Yth.
dr. Rinaldo Sitepu
Di Tempat

Bersama ini kami sampaikan hasil pemeriksaan Radiologi a/n :

Reff. No.	: 0823.08.23.USG
Nama	: NA
No. Medical	: 0
Tgl Lahir	: 02/04/1996
Data Klinis	: Akut testis sinistra

RADIOLOGI REPORT

USG TESTIS

Keterangan : Testis kanan : Ukuran normal,parenchym homogen,tidak tampak coleksi cairan maupun massa didalamnya.
Testis kiri : Ukuran normal,parenchym sedikit meningkat dan inhomogen disertai coleksi cairan pada kantong skrotum,tidak tampak adanya massa.

Kesimpulan : Orchitis dengan minimal Hydrocele sinistra.

Salam Sejawat

dr. Robert Sinurat, Sp.Rad

Lampiran 6 Lembar Konsultasi

***PLANNING OF ACTION* (POA)**

Nama : Rahmat Jaini Hasibuan

Nim : 2113462090

Prodi : D-III Perekam dan Informasi Kesehatan

Judul KTI : Studi Kasus Pengkodingan Sistem Reproduksi

Dosen Pembimbing : Dr. dr. Imelda Liana Ritonga, S.Kp.,M.Pd.,MN

NO	Rencana Kegiatan	Waktu pelaksanaan	Keterangan
1.	Penentuan Judul Studi Kasus dan sistem setiap kelompok	20 Maret 2024	Sudah terlaksana
2.	Pembuatan Teori Pengkodingan	28 Maret 2024	Sudah terlaksana
3.	Pengumpulan BAB 1 dan BAB 2	3 April 2024	Sudah terlaksana
4.	Revisi BAB 1 dan BAB 2	10 April 2024	Sudah terlaksana
5.	Revisi BAB 1 dan BAB 2	30 April 2024	Sudah terlaksana
6.	Presentasi BAB 2	02 Mei 2024	Sudah terlaksana
7.	Presentasi BAB 3 dan BAB 4	04 Juni 2024	Sudah terlaksana
8.	Revisi BAB 3 dan BAB 4	06 Juni 2024	Sudah terlaksana
9.	Pengumpulan BAB 1 - BAB 5	12 September 2024	Sudah terlaksana
10.	ACC	12 September 2024	Sudah terlaksana

Diketahui oleh :

Dosen Pembimbing :

Dr. dr. Imelda Liana Ritonga, S.Kp.,M.Pd.,MN
NIDN. 0119117403

Penulis,

Rahmat Jaini Hasibuan

Lampiran 7 Lembar Berita Acara

BERITA ACARA PERBAIKAN STUDI KASUS

Pada hari Rabu, tanggal 10 Juli 2024 bertempat di Prodi D-III Perekam dan Informasi Kesehatan Universitas Imelda Medan telah dilaksanakan Ujian Studi Kasus terhadap mahasiswa :

Nama : **Rahmat Jaini Hasibuan**

NIM : **2113462090**

Judul : **Studi Kasus Pengkodingan Pada Sistem Reproduksi Periode Februari – Oktober 2023 di Rumah Sakit Imelda Pekerja Indonesia Medan**

Dosen Pembimbing : **Dr. dr. Imelda Liana Ritonga S.Kp., M.Pd., MN**

Revisi Karya Tulis Ilmiah

No	Nama Dosen	Hal yang Diperbaiki	Hasil Perbaikan	Paraf
1.	Dr. dr. Imelda Liana Ritonga S.Kp., M.Pd., MN	Penambahan keterangan pada Diagnosa Akhir dan Pengkodingan pada kasus 5	Telah diperbaiki	
2.	Dr. dr. Imelda Liana Ritonga S.Kp., M.Pd., MN	Penambahan kode tindakan ICD-9 pada kasus 17	Telah diperbaiki	

Diketahui Dosen Pembimbing

Dr. dr. Imelda Liana Ritonga S.Kp., M.Pd., MN

Lampiran 8 Lembar Bukti Revisi

BUKTI REVISI

Saya yang bertanda tangan di bawah ini :

Nama	:	Rahmat Jaini Hasibuan
NIM	:	2113462090
Tingkat/Prodi	:	III-C/D-III Perekam dan Informasi Kesehatan

Benar telah melakukan revisi Studi Kasus saya yang berjudul **"Studi Kasus Pengkodingan Pada Sistem Reproduksi Periode Februari – Oktober 2023 Di Rumah Sakit Imelda Pekerja Indonesia Medan"**

Kepada Dosen	: Dr. dr. Imelda Liana Ritonga S.Kp., M.Pd., MN
NIDN	: 0119117403

Demikian surat ini saya perbuat untuk di pergunakan seperlunya. Atas perhatian Bapak/Ibu saya ucapkan terimakasih.

Medan, Oktober 2024

Diketahui Oleh

Dr. dr. Imelda Liana Ritonga
S.Kp., M.Pd., MN
NIDN : 0119117403

Yang Menyatakan

Rahmat Jaini Hasibuan