UNIVERSITAS IMELDA MEDAN (UIM)

Jln. Bilal No. 52 Kelurahan Pulo Brayan Darat I Kecamatan Medan Timur
Kode Pos 20239, Telepon (061) 6645670 Fax. (061) 6618457
E-mail : univ.imeldamedan@gmail.com

SURAT KEPUTUSAN REKTOR UNIVERSITAS IMELDA MEDAN

NOMOR : 278 / SK / UIM / III / 2024

TENTANG

PENGANGKATAN DOSEN PEMBIMBING STUDI KASUS
PROGRAM STUDI D-III PEREKAM DAN INFORMASI KESEHATAN UNIVERSITAS IMELDA MEDAN
TAHUN AJARAN 2023 - 2024

REKTOR UNIVERSITAS IMELDA MEDAN

MENIMBANG :

1. Bahwa dalam rangka pencapaian tujuan pendidikan tenaga kesehatan guna menghasilkan Sumber Daya Manusia sesuai dengan kebutuhan perlu ditetapkan Studi Kasus Program Studi D-III Perekam dan Informasi Kesehatan Universitas Imelda Medan;
2. Bahwa untuk terlaksananya kegiatan sebagaimana yang dimaksud pada butir a tersebut perlu ditetapkan dengan Keputusan Rektor;
3. Bahwa nama yang tercantum pada Surat Keputusan ini dipandang cakap dan mampu untuk melaksanakan tugas-tugas yang diembannya.

MENGINGAT :

1. Undang-Undang Republik Indonesia Nomor 12 Tahun 2012 tentang Pendidikan Tinggi (Lembaran Negara Republik Indonesia Tahun 2012 Nomor 158, Tambahan Lembaran Negara Republik Indonesia Nomor 5336);
2. Peraturan Pemerintah Nomor 4 Tahun 2014 tentang Penyelenggaraan Pendidikan Tinggi dan Pengelolaan Perguruan Tinggi (Lembaran Negara Republik Indonesia Tahun 2014 Nomor 16, Tambahan Lembaran Negara Republik Indonesia Nomor 5500);
3. Permendikbud Nomor 3 Tahun 2020 merupakan perubahan dari Permenristek Nomor 44 tahun 2015 tentang Standar Nasional Pendidikan Tinggi;
4. SK Menteri Kesehatan dan Kesejahteraan Sosial no 3/ Menkes & Sos/ SK/ I/ 2001/ tanggal 21 Januari 2001 tentang Pendidikan Diploma Kesehatan;
5. Keputusan Rektor No. 100/SK/UIM/I/2020 tentang Penetapan Buku Panduan Peraturan Akademik.

M E M U T U S K A N:

MENETAPKAN : KEPUTUSAN REKTOR UNIVERSITAS IMELDA MEDAN TENTANG PEMBIMBING STUDI KASUS TAHUN 2024

Pertama : Mengangkat Saudari / **Dr.dr. Imelda Liana Ritonga, S.Kp., M.pd. MN**

Sebagai	: Dosen Pembimbing
Atas Nama	: Natalia Mai Bina Sitepu
Nim	: 2113462053
Judul Studi Kasus	: Studi Kasus Pengkodingan Pada Sistem Reproduksi Periode Februari 2023 - Maret 2024 di Rumah Sakit Imelda Pekerja Indonesia Medan
Program Studi	: D-III Perekam dan Informasi Kesehatan

Kedua : Dosen Pembimbing bertanggung jawab kepada Rektor Universitas Imelda Medan dan kepada yang bersangkutan diberikan penghasilan sesuai dengan jabatan yang dipangkunya.

Ketiga : Surat keputusan ini berlaku sejak ditetapkan dengan ketentuan apabila di kemudian hari ternyata terdapat kekeliruan dalam Surat Keputusan ini akan diadakan perbaikan sebagaimana mestinya.

Petikan surat keputusan ini diberikan kepada yang bersangkutan untuk diketahui dan dilaksanakan sebagaimana mestinya.

Ditetapkan di : Medan
Tanggal : 21 Maret 2024
Rektor

Dr.dr. Imelda Liana Ritonga, S.Kp., M.Pd., MN

UNIVERSITAS IMELDA MEDAN (UIM)

Jln. Bilal No. 52 Kelurahan Pulo Brayan Darat I Kecamatan Medan Timur
Kode Pos 20239, Telepon (061) 6645670 Fax. (061) 6618457
E-mail : univ.imeldamedan@gmail.com

Nomor : 589.03/B/UIM/V/2024
Lampiran : -
Hal : Permohonan Izin Penelitian

Kepada Yth, :
Bapak Direktur Rumah Sakit Umum Imelda Pekerja Indonesia
Jl. Bilal No. 24 Pulo Brayan Darat I
Medan

Dengan Hormat,

Bersama ini kami memohon kepada Bapak Direktur untuk berkenan memberikan izin bagi mahasiswa/i atas :

Nama	:	Natalia Mai Bina Sitepu
NIM	:	2113462053
Program Studi	:	D-III Perekam dan Informasi Kesehatan
Judul Penelitian	:	Studi Kasus Pengkodingan Sistem Reproduksi di Rumah Sakit Umum Imelda Pekerja Indonesia Medan Tahun 2024

Untuk melakukan penelitian di Rumah Sakit Umum Imelda Pekerja Indonesia dengan tujuan penelitian Karya Tulis Ilmiah (KTI)

Demikian surat permohonan ini kami sampaikan, atas bantuan dan kerjasama yang diberikan, kami ucapkan terima kasih.

Medan, 22 Mei 2024
Rektor,

UNIVERSITAS IMELDA MEDAN ★UIM★ JL. BILAL

Dr. dr. Imelda Elbani Ritonga, S.Kp.,M.Pd.,MN

Cc : File

PT. IMELDA PEKERJA INDONESIA
RSU. IMELDA PEKERJA INDONESIA
Jl. Bilal No. 24, Telp. (061) 6610072 - 6631380 - 6630196 Fax. (061) 6618457
Pulo Brayan Darat I Kec. Medan Timur Pos 20239
Email : ritonga.imelda@gmail.com
Website : http://rsuimelda.co.id

Medan, 03 Juli 2024

No : 0573/RSU.IPI/VII/2024

Lamp : -
Hal : **Ijin Melakukan Penelitian**

Kepada Yth,

Rektor Universitas Imelda Medan (UIM)

Di -

Tempat

Dengan hormat,

Sesuai dengan surat saudara nomor : 589.03/B/UIM/VII/2024, tanggal 03 Juli 2024, perihal Permohonan Izin Penelitian, maka dengan ini kami sampaikan bahwa nama yang tersebut di bawah ini disetujui untuk melakukan Izin Penelitian di RSU Imelda Pekerja Indonesia Medan. Adapun nama mahasiswa/i tersebut adalah sebagai berikut :

Nama : Natalia Mai Bina Sitepu

NIM : 2113462053

Judul : Studi Kasus Pengkodian Sistem Reproduksi di Rumah Sakit Umum Imelda Pekerja Indonesia Medan Tahun 2024

Demikian hal ini kami sampaikan, atas kerjasama yang baik kami ucapkan terima kasih.

Hormat saya,
RSU Imelda Pekerja Indonesia

dr. Hedy Tan, MARS, MOG, SpOG
Direktur

Cc. File

Kasus 1

1. Pemeriksaan Laboratorium

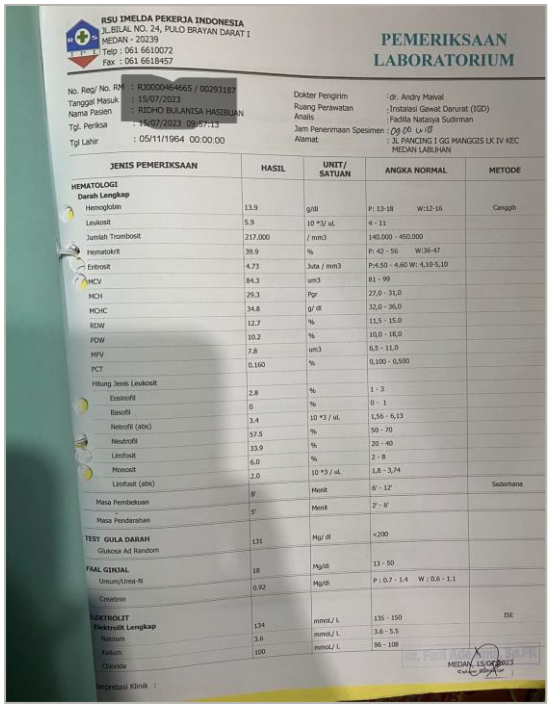

RSU IMELDA PEKERJA INDONESIA
JL.BILAL NO. 24, PULO BRAYAN DARAT I
MEDAN - 20239
Telp : 061 6610072
Fax : 061 6618457

PEMERIKSAAN LABORATORIUM

No. Reg/ No. RM : RJ0000464665 / 00293187
Tanggal Masuk : 15/07/2023
Nama Pasien : RIDHO BULANISA HASIBUAN
Tgl. Periksa : 15/07/2023 09:57:13
Tgl Lahir : 05/11/1964 00:00:00

Dokter Pengirim : dr. Andry Maival
Ruang Perawatan : Instalasi Gawat Darurat (IGD)
Analis : Fadilla Nataniya Sudirman
Jam Penerimaan Spesimen : 09:00 Lx IGD
Alamat : JL PANCING I GG MANGGIS LK IV KEC MEDAN LABUHAN

JENIS PEMERIKSAAN	HASIL	UNIT/ SATUAN	ANGKA NORMAL	METODE
HEMATOLOGI				
Darah Lengkap				
Hemoglobin	13.9	g/dl	P: 13-18 W:12-16	Cangah
Leukosit	5.9	10 *3/ uL	4 - 11	
Jumlah Trombosit	217.000	/ mm3	140.000 - 450.000	
Hematokrit	39.9	%	P: 42 - 56 W:36-47	
Eritrosit	4.73	Juta / mm3	P:4.50 - 4.60 W: 4.10-5.10	
MCV	84.3	um3	81 - 99	
MCH	29.3	Pgr	27,0 - 31,0	
MCHC	34.8	g/ dl	32,0 - 36,0	
RDW	12.7	%	11,5 - 15.0	
PDW	10.2	%	10,0 - 18,0	
MPV	7.8	um3	6,5 - 11,0	
PCT	0.160	%	0,100 - 0,500	
Hitung Jenis Leukosit				
Eosinofil	2.8	%	1 - 3	
Basofil	0	%	0 - 1	
Netrofil (abs)	3.4	10 *3 / uL	1,56 - 6,13	
Netrofil	57.5	%	50 - 70	
Neutrofil	33.9	%	20 - 40	
Limfosit	6.0	%	2 - 8	
Monosit	2.0	10 *3 / uL	1,8 - 3,74	
Limfosit (abs)				
Masa Pembekuan	8'	Menit	6' - 12'	Sederhana
Masa Pendarahan	5'	Menit	2' - 6'	
TEST GULA DARAH				
Glukosa Ad Random	131	Mg/ dl	<200	
FAAL GINJAL				
Ureum/Urea-N	18	Mg/dl	13 - 50	
Creatinin	0.92	Mg/dl	P : 0.7 - 1.4 W : 0.6 - 1.1	
ELEKTROLIT				
Elektrolit Lengkap				
Natrium	134	mmol/ L	135 - 150	ISE
Kalium	3.6	mmol/ L	3.6 - 5.5	
Chloride	100	mmol/ L	96 - 108	

Interpretasi Klinik :

MEDAN, 15/07/2023
Dr. Fadli Hendrianto, M.Ked(PA),Sp.PA

2. Pemeriksaan Radiologi Report

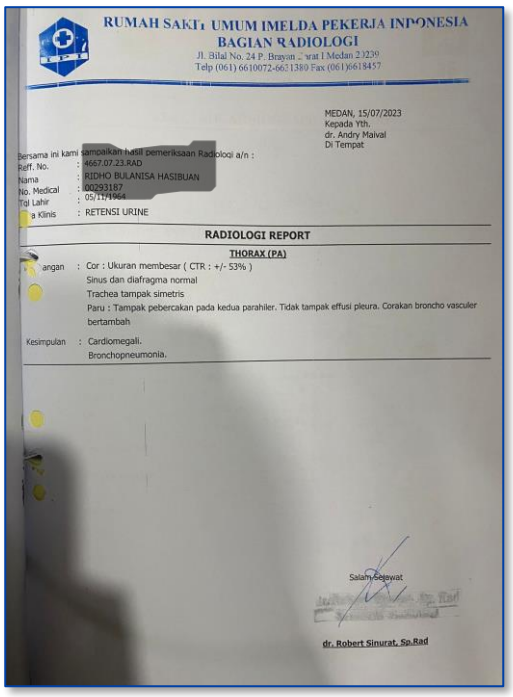

RUMAH SAKIT UMUM IMELDA PEKERJA INDONESIA
BAGIAN RADIOLOGI
Jl. Bilal No. 24 P. Brayan Darat I Medan 20239
Telp (061) 6610072-6621380 Fax (061)6618457

MEDAN, 15/07/2023
Kepada Yth.
dr. Andry Maival
Di Tempat

Bersama ini kami sampaikan hasil pemeriksaan Radiologi a/n :
Reff. No. : 4667.07.23.RAD
Nama : RIDHO BULANISA HASIBUAN
No. Medical : 00293187
Tgl Lahir : 05/11/1964
a Klinis : RETENSI URINE

RADIOLOGI REPORT

THORAX (PA)

angan : Cor : Ukuran membesar (CTR : +/- 53%)
Sinus dan diafragma normal
Trachea tampak simetris
Paru : Tampak pebercakan pada kedua parahiler. Tidak tampak effusi pleura. Corakan broncho vasculer bertambah

Kesimpulan : Cardiomegali.
Bronchopneumonia.

Salam Sejawat

dr. Robert Sinurat, Sp.Rad

3. Pemeriksaan Histopatologi

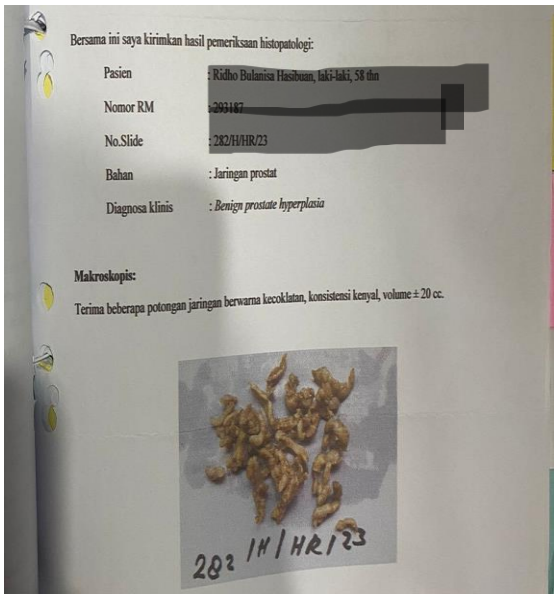

Bersama ini saya kirimkan hasil pemeriksaan histopatologi:

Pasien : Ridho Bulanisa Hasibuan, laki-laki, 58 thn
Nomor RM : [redacted]
No.Slide : 282/H/HR/23
Bahan : Jaringan prostat
Diagnosa klinis : *Benign prostate hyperplasia*

Makroskopis:

Terima beberapa potongan jaringan berwarna kecoklatan, konsistensi kenyal, volume ± 20 cc.

282 IH/HR/23

4. Hasil Pemeriksaan Histopatologi

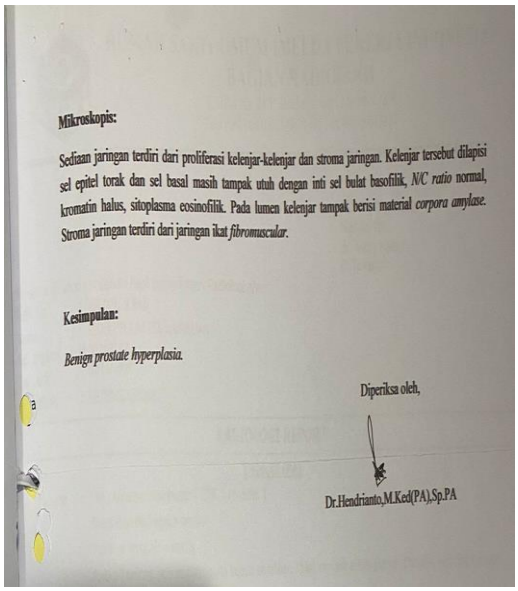

Mikroskopis:

Sediaan jaringan terdiri dari proliferasi kelenjar-kelenjar dan stroma jaringan. Kelenjar tersebut dilapisi sel epitel torak dan sel basal masih tampak utuh dengan inti sel bulat basofilik, *N/C ratio* normal, kromatin halus, sitoplasma eosinofilik. Pada lumen kelenjar tampak berisi material *corpora amylase*. Stroma jaringan terdiri dari jaringan ikat *fibromuscular*.

Kesimpulan:

Benign prostate hyperplasia.

Diperiksa oleh,

Dr.Hendrianto,M.Ked(PA),Sp.PA

5. Ringkasan Pasien Keluar (Resume)

RSU IMELDA PEKERJA INDONESIA
JL.BILAL NO. 24, PULO BRAYAN DARAT I
MEDAN - 20239
Telp : 061 6610072
Fax : 061 6618457

RINGKASAN PASIEN KELUAR (DISCHARGE SUMMARY)

Tgl. Masuk	15/07/2023 08:50:00 WIB	No. RM	293187
Tgl. Keluar	20/07/2023 15:00:00 WIB	Nama	RIDHO BULANISA HASIBUAN
Ruang/ Kelas	Ruang Rawat Sakura/ Kelas III	Usia	58 Tahun
		Jenis Kelamin	Laki - Laki

Alasan Pasien Di Rawat : Sullit BAK

Anamnese : Sullit BAK os px dr.Endi Sp.U rencana TUR-P

Pemeriksaan Fisik :
- Sens ; CM
- TD : 138/88mmHg
- HR ; 72x/i
- RR ; 18x/i
- Temp ; 36.8°C
- Abdomen : Soepel peristaltik(+)
- Ekstremitas Inferior : Akral hangat(+)
- Ekstremitas Superior : Akral hangat(+)

Pemeriksaan Penunjang : Tgl. 15/07/2023 ;
- THORAX (PA)
Kesimpulan : Cardiomegali.
Bronchopneumonia.

Diagnosa Masuk : BPH retensi + HT

Pengobatan dan Tindakan : Pengobatan : RINGER LACTAT 500 MG INF,
- TINDAKAN : TUR - P

Perkembangan selama dirawat : Tgl. 15/07/2023 Sullit BAK os px dr.Endi Sp.U rencana TUR-P, os riwayat hypertensi, TD ; 138/88mmHg, HR : 72x/i, RR ; 18x/i, Temp ; 36.8°C. R/tindakan->TUR-P.
Tgl. 16/07/2023 BAK tersendat - sendat, nyeri(+), TD : 135/77mmHg, HR ; 80x/i, RR ; 20x/i, Temp : 36.5°C.
Tgl. 17/07/2023 BAK tersendat - sendat(+), TD ; 121/71mmHg, HR ; 71x/i, RR ; 20x/i, Temp ; 36.7°C.
Tgl. 18/07/2023 Nyeri post op(+), demam(-), TD : 120/70mmHg, HR : 86x/i, RR : 20x/i, Temp : 36.5°C, Skala nyeri 3.
Tgl. 19/07/2023 Nyeri post op(+), demam(-), TD : 138/83mmHg, HR : 86x/i, RR : 20x/i, Temp : 36.4°C, Skala nyeri 2.
Tgl. 20/07/2023 Nyeri post op ber(-), demam(-), TD : 139/85mmHg, HR : 72x/i, RR : 20x/i, Temp : 36°C. Pasien boleh PBJ.

Diagnosa Akhir : BPH retensi + Hypertensi terkendali

Kondisi Pasien dan Obat-Obatan Yang di Bawa Saat Pasien Pulang : PBJ membaik : Cefixime 200 Mg Cap, Harnal Ocas Tab/Tamsulosin Tab, Methylprednisolon 4 Mg Tab, Paracetamol Tab

Instruksi Tindak Lanjut : Kontrol Ke Poliklinik Spesialis Urologi Tgl : 27/07/2023

Edukasi :
- Makan makanan yang bergizi
- Banyak istrihat
- Hindari sitres
- Konsumsi obat sesuai aturan dokter
- Kontrol sesuai jadwal

Halaman 1/2

RM - 13/Revisi04/2019

6. Laporan Operasi

RSU IMELDA PEKERJA INDONESIA
LAPORAN PEMBEDAHAN DAN INSTRUKSI PASCA BEDAH

No. Rekam Medis : 293187
Nama Lengkap : RIDHO BULANISA HASIBUAN
Tgl. Lahir/ Umur : 05/11/1964 / 58 Tahun
J. Kelamin : Laki - Laki

Operator : dr. Endi Prilansa Mahadi, Sp.U
Anastesi : dr.David,Sp.An

Asisten : -
Instrumen : Str. Nurhalimah
Penata Anastesi : Br. Alatan
Tanggal Pembedahan : 17/07/2023

Diagnosis Pra Bedah :
BPH Retensi

Diagnosis Pasca Bedah :
BPH Retensi

Tindakan Pembedahan :
1 TUR-P

Mulai Jam : 15:25
Selesai Jam : 16:55
Lama Pembedahan : 90 menit

[ ] EMERGENSI
[V] ELEKTIF

[ ] KECIL
[ ] SEDANG
[ ] BESAR
[V] KHUSUS

Uraian Pembedahan

1. Slo, antibiotik profilaksis, spinal, litotomy, drapping
2. Sistoskopi : prostat kissing 3cm, trabekulasi berat, batu (-), massa (-)
3. TUR-P, PA, kontrol bleeding, balon 75cc
4. Selesai

Komplikasi Pembedahan :

Jaringan Ke Patologi
[V] Ya, Tanggal 17/07/2023 [ ] Tidak
Jenis Jaringan Yang Dikirim : Prostat
Label Pasien Sudah Ditempel : [V] Sudah [ ] Belum

Cairan Yang Keluar

Darah	100.00	cc
Urine	300.00	cc
Dll	0	cc

INSTRUKSI PASCA BEDAH

1. Observasi	:	- Kesadaran dan tanda vital
2. Cairan Parenteral (IVFD)	:	- RL 20gtt/menit
3. Obat - Obatan	:	- Ceftriaxone 2gr/12 jam - Ketorolac 1amp/8 jam - Ranitidin 1amp/12 jam - Kalnex 500mg/8 jam
4. Makan/ Minum (Oral)	:	- Bebas
5. Instruksi Khusus	:	- Irigasi Nacl 0,9% COR, jika jernih 40gtt/menit

Operator Bedah

dr. Endi Prilansa Mahadi, Sp.U

RM - 23 /Rev01/2017

Kasus 2

1. Pemeriksaan Laboratorium

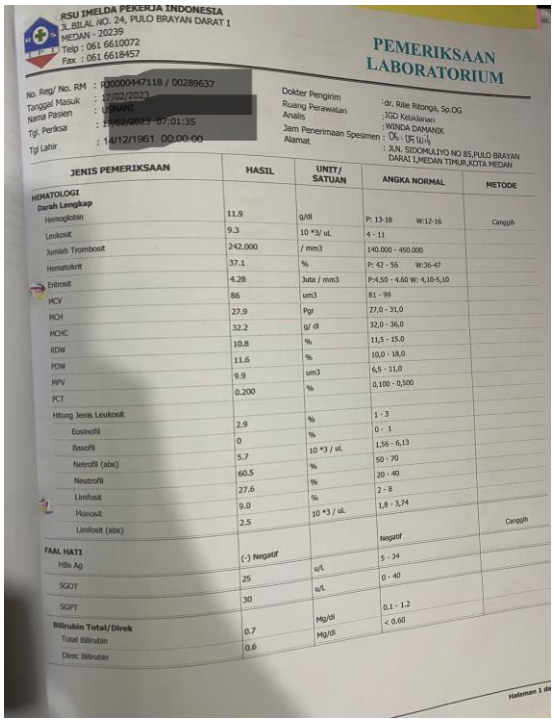

RSU IMELDA PEKERJA INDONESIA
Jl. BILAL NO. 24, PULO BRAYAN DARAT I
MEDAN - 20239
Telp : 061 6610072
Fax : 061 6618457

PEMERIKSAAN LABORATORIUM

No. Reg/ No. RM : R00000447118 / 00289637
Tanggal Masuk : 17/02/2023
Nama Pasien : USNANI
Tgl. Periksa : 17/02/2023 07:01:35
Tgl Lahir : 14/12/1961 00:00:00

Dokter Pengirim : dr. Rilie Ritonga, Sp.OG
Ruang Perawatan : IGD Kebidanan
Analis : WINDA DAMANIK
Jam Penerimaan Spesimen : 05 : 05 ١٨/٠٢
Alamat : JLN. SIDOMULYO NO 85,PULO BRAYAN DARAI I,MEDAN TIMUR,KOTA MEDAN

JENIS PEMERIKSAAN	HASIL	UNIT/ SATUAN	ANGKA NORMAL	METODE
HEMATOLOGI				
Darah Lengkap				
Hemoglobin	11.9	g/dl	P: 13-18 W:12-16	Cangah
Leukosit	9.3	10 *3/ uL	4 - 11	
Jumlah Trombosit	242.000	/ mm3	140.000 - 450.000	
Hematokrit	37.1	%	P: 42 - 56 W:36-47	
Eritrosit	4.28	Juta / mm3	P:4,50 - 4,60 W: 4,10-5,10	
MCV	86	um3	81 - 99	
MCH	27.9	Pgr	27,0 - 31,0	
MCHC	32.2	g/ dl	32,0 - 36,0	
RDW	10.8	%	11,5 - 15.0	
PDW	11.6	%	10,0 - 18,0	
MPV	9.9	um3	6,5 - 11,0	
PCT	0.200	%	0,100 - 0,500	
Hitung Jenis Leukosit				
Eosinofil	2.9	%	1 - 3	
Basofil	0	%	0 - 1	
Netrofil (abs)	5.7	10 *3 / uL	1,56 - 6,13	
Neutrofil	60.5	%	50 - 70	
Limfosit	27.6	%	20 - 40	
Monosit	9.0	%	2 - 8	
Limfosit (abs)	2.5	10 *3 / uL	1,8 - 3,74	Cangah
FAAL HATI				
HBs Ag	(-) Negatif		Negatif	
SGOT	25	u/L	5 - 34	
SGPT	30	u/L	0 - 40	
Bilirubin Total/Direk				
Total Bilirubin	0.7	Mg/dl	0.1 - 1.2	
Direc Bilirubin	0.6	Mg/dl	< 0.60	

Halaman 1 da

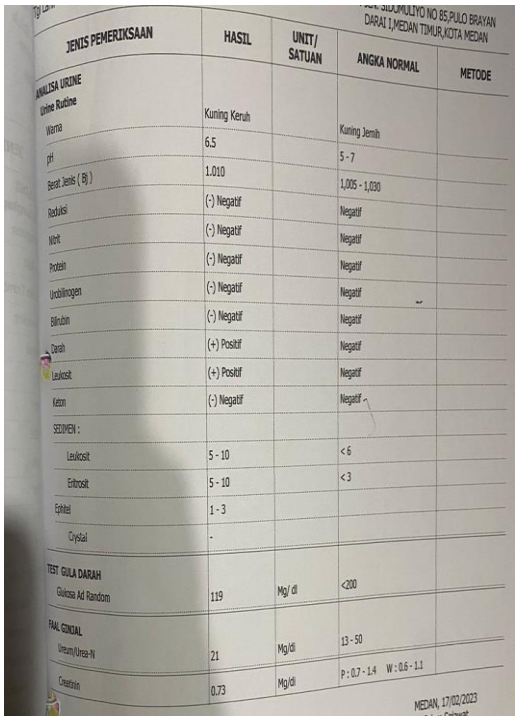

JL. SIDOMULYO NO 85,PULO BRAYAN DARAI I,MEDAN TIMUR,KOTA MEDAN

JENIS PEMERIKSAAN	HASIL	UNIT/ SATUAN	ANGKA NORMAL	METODE
ANALISA URINE				
Urine Rutine				
Warna	Kuning Keruh		Kuning Jernih	
pH	6.5		5 - 7	
Berat Jenis (Bj)	1.010		1,005 - 1,030	
Reduksi	(-) Negatif		Negatif	
Nitrit	(-) Negatif		Negatif	
Protein	(-) Negatif		Negatif	
Urobilinogen	(-) Negatif		Negatif	
Bilirubin	(-) Negatif		Negatif	
Darah	(+) Positif		Negatif	
Leukosit	(+) Positif		Negatif	
Keton	(-) Negatif		Negatif	
SEDIMEN :				
Leukosit	5 - 10		< 6	
Eritrosit	5 - 10		< 3	
Epitel	1 - 3			
Crystal	-			
TEST GULA DARAH				
Glukosa Ad Random	119	Mg/ dl	<200	
FAAL GINJAL				
Urea/Urea-N	21	Mg/dl	13 - 50	
Creatinin	0.73	Mg/dl	P : 0.7 - 1.4 W : 0.6 - 1.1	

MEDAN, 17/02/2023

2. Pemeriksaan Laboratorium

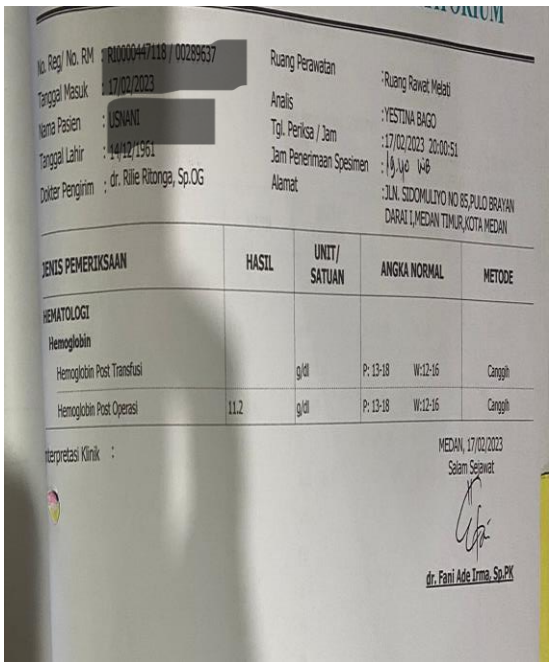

No. Reg/ No. RM : R00000447118 / 00289637
Tanggal Masuk : 17/02/2023
Nama Pasien : USNANI
Tanggal Lahir : 14/12/1961
Dokter Pengirim : dr. Rilie Ritonga, Sp.OG

Ruang Perawatan : Ruang Rawat Melati
Analis : YESTINA BAGO
Tgl. Periksa / Jam : 17/02/2023 20:00:51
Jam Penerimaan Spesimen : ١٨/٠٢ ١٠٤٥
Alamat : JLN. SIDOMULYO NO 85,PULO BRAYAN DARAI I,MEDAN TIMUR,KOTA MEDAN

JENIS PEMERIKSAAN	HASIL	UNIT/ SATUAN	ANGKA NORMAL	METODE
HEMATOLOGI				
Hemoglobin				
Hemoglobin Post Transfusi		g/dl	P: 13-18 W:12-16	Cangah
Hemoglobin Post Operasi	11.2	g/dl	P: 13-18 W:12-16	Cangah

Interpretasi Klinik :

MEDAN, 17/02/2023
Salam Sejawat

dr. Fani Ade Irma, Sp.PK

3. Pemeriksaan Radiologi Report

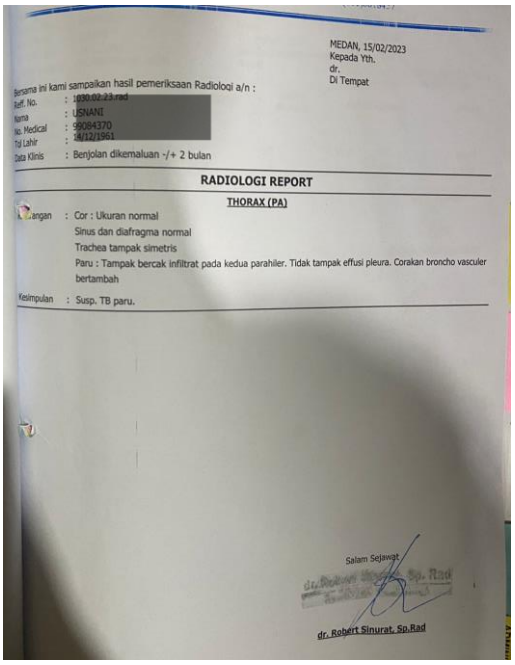

MEDAN, 15/02/2023
Kepada Yth.
dr.
Di Tempat

Bersama ini kami sampaikan hasil pemeriksaan Radiologi a/n :
Reff. No. : 1030.02.23.rad
Nama : USNANI
No. Medical : 99084370
Tgl Lahir : 14/12/1961
Data Klinis : Benjolan dikemaluan -/+ 2 bulan

RADIOLOGI REPORT

THORAX (PA)

Gambaran : Cor : Ukuran normal
Sinus dan diafragma normal
Trachea tampak simetris
Paru : Tampak bercak infiltrat pada kedua parahiler. Tidak tampak effusi pleura. Corakan broncho vasculer bertambah

Kesimpulan : Susp. TB paru.

Salam Sejawat

dr. Robert Sinurat, Sp.Rad

4. Laporan Operasi

RSU IMELDA PEKERJA INDONESIA

LAPORAN PEMBEDAHAN DAN INSTRUKSI PASCA BEDAH

Operator : dr. Rilie Ritonga, Sp.OG	No. Rekam Medis : 289637
Anastesi : dr.David,Sp.An	Nama Lengkap : USNANI
	Tgl. Lahir/ Umur : 14/12/1961 / 61 Tahun
	J. Kelamin : Perempuan
Diagnosis Pra Bedah : Prolapsus Uteri GR IV	Asisten : Str. Ratna
	Instrumen : Str. Nurida
Diagnosis Pasca Bedah : Prolapsus Uteri GR IV	Penata Anastesi : Br. Alatan
	Tanggal Pembedahan : 17/02/2023
Tindakan Pembedahan : 1 Transvaginal Histerektomi 2 Colporafi Posterior + Anterior	Mulai Jam : 11:00
	Selesai Jam : 12:00
	Lama Pembedahan : 1 jam
	[V] EMERGENSI [ ] ELEKTIF
	[ ] KECIL [ ] SEDANG [V] BESAR [ ] KHUSUS

Uraian Pembedahan

A/antisepsis vulva dan vagina
Dilakukan pengosongan kandung kemih dan identifikasi vesika urinaria
Insisi vagina dilanjutkan membebaskan vesika urinaria sejauh mungkin
Dilakukan histerektomi, peritoneum dijahit colporafi anterior dan posterior
Dinding vagina dijahit
KU Ibu Stabil

Komplikasi Pembedahan :

Jaringan Ke Patologi		Cairan Yang Keluar		
[ ] Ya, Tanggal	[V] Tidak	Darah	20.00	cc
Jenis Jaringan Yang Dikirim :		Urine	200.00	cc
Label Pasien Sudah Ditempel : [ ] Sudah	[V] Belum	Dll	0	cc

INSTRUKSI PASCA BEDAH

1. Observasi	:	- Tanda vital - Perdarahan
2. Cairan Parenteral (IVFD)	:	- RL 30 gtt/menit
3. Obat - Obatan	:	- Pronalges sup II 1x pemberian - Ketorolac inj 1amp /8 jam mulai pukul 17.00 WIB - Cefadroxil 2x500 - Asam mefenamat 3x500 - PCT 3x2
4. Makan/ Minum (Oral)	:	- 4-6 jam Post SC
5. Instruksi Khusus	:	-

Operator Bedah

dr. Rilie Ritonga, Sp.OG

Kasus 3

1. Pemeriksaan Laboratorium

Reg/ No. RM : RJ0000463256 / 00294005
ggal Masuk : 04/07/2023
ma Pasien : DINA KUMALA SARI
Periksa : 04/07/2023 21:45:20
Lahir : 27/11/1990 00:00:00

Dokter Pengirim : dr. Hidayat, M.Kes
Ruang Perawatan : Instalasi Gawat Darurat (IGD)
Analis : Fadilla Natasya Sudirman
Jam Penerimaan Spesimen : 21-25 4/7/23
Alamat : KP TENGAH TANJUNG PASIR PASIR, KEC KUALA SELATAN

JENIS PEMERIKSAAN	HASIL	UNIT/ SATUAN	ANGKA NORMAL
MATOLOGI			
arah Lengkap			
Hemoglobin	13.4	g/dl	P: 13-18 W:12-16
Leukosit	11.0	10 *3/ uL	4 - 11
Jumlah Trombosit	334.000	/ mm3	140.000 - 450.000
Hematokrit	39.5	%	P: 42 - 56 W:36-47
Eritrosit	4.30	Juta / mm3	P:4.50 - 4.60 W: 4,10-5,10
MCV	92.0	um3	81 - 99
MCH	31.3	Pgr	27,0 - 31,0
MCHC	34.1	g/ dl	32,0 - 36,0
RDW	12.8	%	11,5 - 15.0
PDW	10.7	%	10,0 - 18,0
MPV	8.3	um3	6,5 - 11,0
PCT	0.200	%	0,100 - 0,500
Hitung Jenis Leukosit			
Eosinofil	3.5	%	1 - 3
Basofil	0	%	0 - 1
Netrofil (abs)	5.2	10 *3 / uL	1,56 - 6,13
Neutrofil	46.0	%	50 - 70
Limfosit	40.5	%	20 - 40
Monosit	10.0	%	2 - 8
Limfosit (abs)	4.4	10 *3 / uL	1,8 - 3,74
EST GULA DARAH			
Glukosa Ad Random	90	Mg/ dl	<200
AL GINJAL			
Ureum/Urea-N	15	Mg/dl	13 - 50
Creatinin	0.70	Mg/dl	P : 0.7 - 1.4 W : 0.6 - 1.1
LEKTROLIT			
Elektrolit Lengkap			
Natrium	136	mmoL/ L	135 - 150
Kalium	3.5	mmoL/ L	3.6 - 5.5
Chlorida	102	mmoL/ L	96 - 108

MEDAN

2. Ringkasan Pasien Keluar (Resume)

RSU IMELDA PEKERJA INDONESIA
JL.BILAL NO. 24, PULO BRAYAN DARAT I
MEDAN - 20239
Telp : 061 6610072
Fax : 061 6618457

RINGKASAN PASIEN KELUAR
(DISCHARGE SUMMARY)

Masuk	04/07/2023 20:54:16 WIB	No. RM	294005
Keluar	09/07/2023 15:58:00 WIB	Nama	DINA KUMALA SARI
Ruang/ Kelas	Ruang Rawat Sakura/ Kelas III	Umur	32 Tahun
		Jenis Kelamin	Perempuan

Masalah Pasien Di Rawat : Benjolan dipayudara kiri

Anamnese : Benjolan dipayudara kiri. Benjolan keras sebesar telur bebek, dirasakan sudah 3 tahun. Mulai berdenyut dalam 3 hari ini, makin berdenyut bila os beraktivitas, demam meriang(-), muntah(-), sesak nafas(-), batuk(-), BAB dan BAK normal.

Pemeriksaan Fisik : - Sens : CM
- TD : 116/78mmHg
- HR : 78x/i
- RR : 20x/i
- Temp : 36.5°C
- Kepala dan leher : Benjolan sebesar telur ayam(+), denyut(+)
- Abdomen : Soepel peristaltik(+)

Pemeriksaan Penunjang : Tgl. 04/07/2023 ;
- THORAX (PA)
Kesimpulan : Saat ini cor - pulmo dalam batas normal.
Tidak tampak tanda - tanda proses metastase intrapulmonal.

Diagnosa Masuk : FAM sinistra + Lipoma occipital

Pengobatan dan Tindakan : Pengobatan : Ketorolac 30 mg inj, ranitidin 25 mg/ml inj, ringer lactat 500 mg inf,
- TINDAKAN : MULTIPLE EKSISI + BIOPSI

Perkembangan selama dirawat : Tgl. 04/07/2023 Benjolan dipayudara kiri. Benjolan keras sebesar telur bebek, dirasakan sudah 3 tahun. Mulai berdenyut dalam 3 hari ini, makin berdenyut bila os beraktivitas, demam meriang(-), muntah(-), sesak nafas(-), batuk(-), TD : 116/78mmHg, HR : 78x/i, RR : 20x/i, Temp : 36.5°C.
Tgl. 05/07/2023 Teraba benjolan dipayudara kiri(+), sebesar telur bebek, nyeri(+), benjolan dikepala(+), TD : 148/76mmHg, HR : 81x/i, RR : 20x/i, Temp : 36.1°C, Skala nyeri 2.
Tgl. 06/07/2023 Nyeri post op(+), lemas(+), TD : 122/85mmHg, HR : 89x/i, RR : 20x/i, Temp : 36.3°C.
Tgl. 07/07/2023 Nyeri post op(+), lemas(+), TD : 120/90mmHg, HR : 78x/i, RR : 20x/i, Temp : 36.6°C, Skala nyeri 3.
Tgl. 08/07/2023 Nyeri post op(+), badan lemas(+), TD : 117/60mmHg, HR : 80x/i, RR : 20x/i, Temp : 36.5°C.
Tgl. 09/07/2023 Nyeri post op ber(-), TD : 112/70mmHg, HR : 80x/i, RR : 20x/i, Temp : 36.8°C. Pasien boleh PBJ.

Diagnosa Akhir : Fibroadenoma Mammae + Epidermal Cyst

Kondisi Pasien dan Obat-Obatan Yang di Bawa Saat Pasien Pulang : PBJ membaik : Cefixime 200 Mg Cap, Methylprednisolon 8 Mg Tab, Cetirizine 10 Mg Tab, Paracetamol Tab

Instruksi Tindak Lanjut : Kontrol Ke Poliklinik Spesialis Bedah Tgl : 14/07/2023

Edukasi : - Makan makanan yang bergizi
- Banyak istrihat
- Hindari stres
- Konsumsi obat sesuai aturan dokter
- Kontrol sesuai jadwal

3. Pemeriksaan Radiologi Report

RADIOLOGI REPORT
THORAX (PA)

erangan : Cor : Ukuran normal
Sinus dan diafragma normal
Trachea tampak simetris
Paru : Tidak tampak bercak infiltrat pada lapangan kedua paru. Tidak tampak effusi pleura. Corakan broncho vasculer normal. Tidak tampak nodule pada kedua lapangan paru.

impulan : Saat ini cor - pulmo dalam batas normal.
Tidak tampak tanda - tanda proses metastase intrapulmonal.

4. Pemeriksaan Histopatologi

Klinis : FAM sinistra + Limpoma occipital

Makroskopis : I. Terima 1 potong jaringan massa dari payudara kiri, ukuran 7 x 6 x 5,5 cm. Warna putih keabuan, konsistensi kenyal padat.

Mikroskopi : Pada sediaan jaringan tampak struktur kelenjar yang proliferasi, sebagian berbentuk celah dan tubuler, pelapis epitel kuboid berlapis. Inti sel bentuk bulat, kromatin halus, sitoplasma eosinofilik. Pada bagian basal dijumpai sel mioepitel. Basal membran utuh. Stroma terdiri dari jaringan ikat padat yang proliferasi dan Sebagian miksoid.
Tidak dijumpai tanda keganasan pada sediaan ini.

Kesimpulan : Gambaran histopatologi sediaan ini sesuai dengan Fibroadenoma mammae sinistra.

dr. FITRIANI LUMONGGA, Sp.PA
SIP : 4947/SIP/DKK/TSP/DINKES/2022
NIP : 19691221 200312 2 001

Terimakasih dan salam sejawat,

(Dr.dr.Fitriani Lumongga, Sp.PA)

5. Pemeriksaan Histopatologi

Klinis : FAM sinistra + Limpoma occipital

Makroskopis : Terima 1 potong jaringan dari occipital beserta kulit, ukuran 6 x 5,5 x 3 cm. Kulit ukuran 7 x 4 cm. Permukaan luar licin. Pada pemotongan tampak massa ukuran 5 x 3 cm berisi massa seperti bubur warna putih keabuan

Mikroskopi : Sediaan jaringan menunjukkan struktur kulit dilapisi epitel stratified squamous dan glandula sebacea dengan morfologi sel dalam batas normal. Tampak kista dengan kapsul yang dilapisi oleh epitel stratified squamous dengan morfologi dalam batas normal. Lumen kista berisi massa keratin dan debris nekrotik. Tidak dijumpai tanda-tanda keganasan pada sediaan ini.

Kesimpulan : Gambaran histopatologi sediaan ini sesuai dengan Epidermal Cyst

dr. FITRIANI LUMONGGA, Sp.PA
SIP : 4947/SIP/DKK/TSP/DINKES/2022
NIP : 19691221 200312 2 001

Terimakasih dan salam sejawat,

(Dr.dr.Fitriani Lumongga, Sp.PA)

Kasus 4

1. Pemeriksaan Laboratorium Pertama

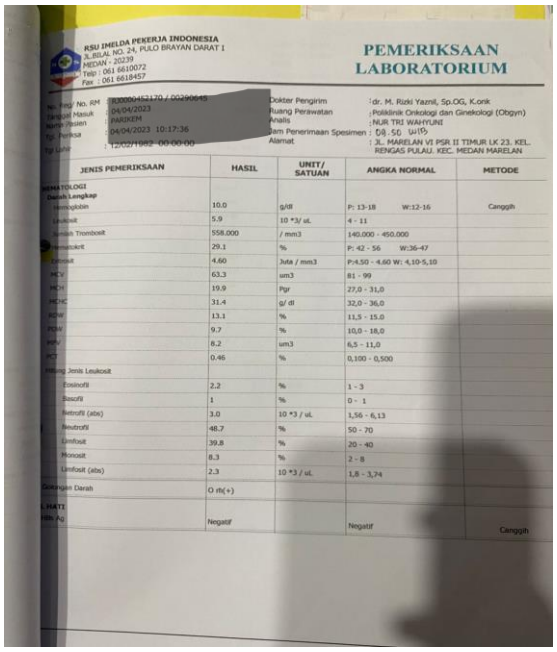

RSU IMELDA PEKERJA INDONESIA
JL.BILAL NO. 24, PULO BRAYAN DARAT I
MEDAN - 20239
Telp : 061 6610072
Fax : 061 6618457

PEMERIKSAAN LABORATORIUM

No. Reg/ No. RM : R00004452170 / 00290645
Tanggal Masuk : 04/04/2023
Nama Pasien : PARIKEM
Tgl. Periksa : 04/04/2023 10:17:36
Tgl Lahir : 12/02/1982 00:00:00

Dokter Pengirim : dr. M. Rizki Yazmil, Sp.OG, K.onk
Ruang Perawatan : Poliklinik Onkologi dan Ginekologi (Obgyn)
Analis : NUR TRI WAHYUNI
Jam Penerimaan Spesimen : 04/04/2023 10:18:12
Alamat : JL. MARELAN VI PSR II TIMUR LK 23. KEL. RENGAS PULAU. KEC. MEDAN MARELAN

JENIS PEMERIKSAAN	HASIL	UNIT/ SATUAN	ANGKA NORMAL	METODE
HEMATOLOGI				
Darah Lengkap				
Hemoglobin	10.0	g/dl	P: 13-18 W:12-16	Cangglh
Leukosit	5.9	10 *3/ uL	4 - 11	
Jumlah Trombosit	558.000	/ mm3	140.000 - 450.000	
Hematokrit	29.1	%	P: 42 - 56 W:36-47	
Eritrosit	4.60	Juta / mm3	P:4.50 - 4.60 W: 4,10-5,10	
MCV	63.3	um3	81 - 99	
MCH	19.9	Pgr	27,0 - 31,0	
MCHC	31.4	g/ dl	32,0 - 36,0	
RDW	13.1	%	11,5 - 15.0	
PDW	9.7	%	10,0 - 18,0	
MPV	8.2	um3	6,5 - 11,0	
PCT	0.46	%	0,100 - 0,500	
Hitung Jenis Leukosit				
Eosinofil	2.2	%	1 - 3	
Basofil	1	%	0 - 1	
Netrofil (abs)	3.0	10 *3 / uL	1,56 - 6,13	
Neutrofil	48.7	%	50 - 70	
Limfosit	39.8	%	20 - 40	
Monosit	8.3	%	2 - 8	
Limfosit (abs)	2.3	10 *3 / uL	1,8 - 3,74	
Golongan Darah	O rh(+)			
HATI				
HbsAg	Negatif		Negatif	Cangglh

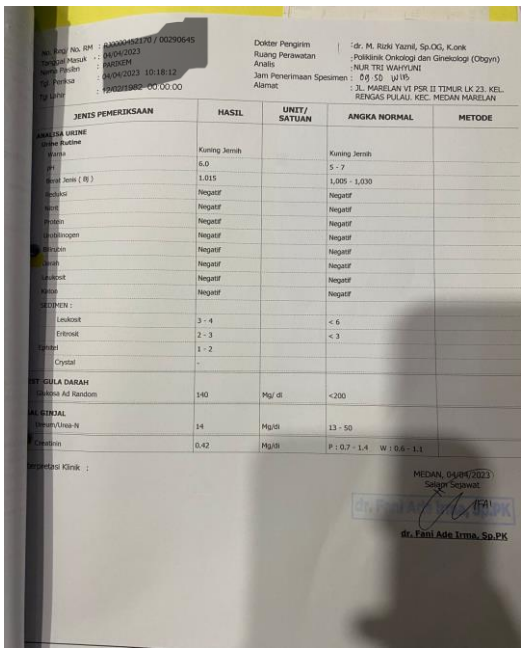

No. Reg/ No. RM : R00004452170 / 00290645
Tanggal Masuk : 04/04/2023
Nama Pasien : PARIKEM
Tgl. Periksa : 04/04/2023 10:18:12
Tgl Lahir : 12/02/1982 00:00:00

Dokter Pengirim : dr. M. Rizki Yazmil, Sp.OG, K.onk
Ruang Perawatan : Poliklinik Onkologi dan Ginekologi (Obgyn)
Analis : NUR TRI WAHYUNI
Jam Penerimaan Spesimen : 04/04/2023 10:18:12
Alamat : JL. MARELAN VI PSR II TIMUR LK 23. KEL. RENGAS PULAU. KEC. MEDAN MARELAN

JENIS PEMERIKSAAN	HASIL	UNIT/ SATUAN	ANGKA NORMAL	METODE
ANALISA URINE				
Urine Rutine				
Warna	Kuning Jernih		Kuning Jernih	
pH	6.0		5 - 7	
Berat Jenis (Bj)	1.015		1,005 - 1,030	
Reduksi	Negatif		Negatif	
Nitrit	Negatif		Negatif	
Protein	Negatif		Negatif	
Urobilinogen	Negatif		Negatif	
Bilirubin	Negatif		Negatif	
Keton	Negatif		Negatif	
Leukosit	Negatif		Negatif	
Darah	Negatif		Negatif	
SEDIMEN :				
Leukosit	3 - 4		< 6	
Eritrosit	2 - 3		< 3	
Epitel	1 - 2			
Crystal	-			
TEST GULA DARAH				
Glukosa Ad Random	140	Mg/ dl	<200	
FAL GINJAL				
Ureum/Urea-N	14	Mg/dl	13 - 50	
Creatinin	0.42	Mg/dl	P : 0,7 - 1,4 W : 0,6 - 1,1	

Interpretasi Klinik :

MEDAN, 04/04/2023
Salam Sejawat

dr. Fani Ade Irma, Sp.PK

2. Pemeriksan Laboratorium Kedua

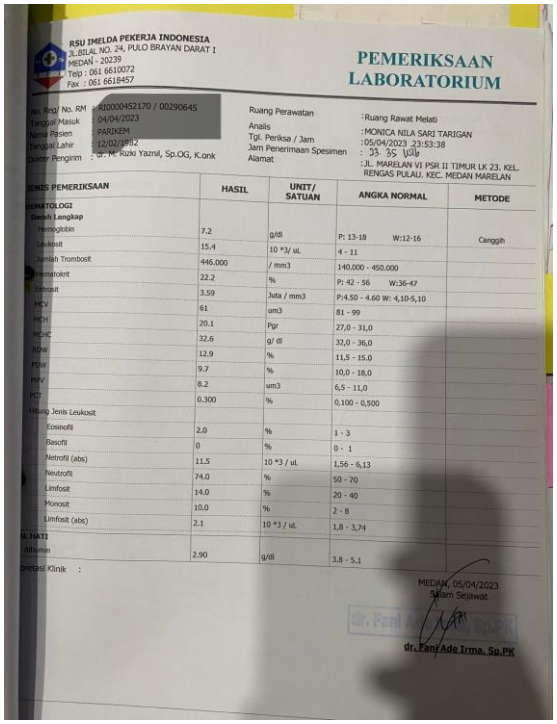

RSU IMELDA PEKERJA INDONESIA
JL.BILAL NO. 24, PULO BRAYAN DARAT I
MEDAN - 20239
Telp : 061 6610072
Fax : 061 6618457

PEMERIKSAAN LABORATORIUM

No. Reg/ No. RM : R00004452170 / 00290645
Tanggal Masuk : 04/04/2023
Nama Pasien : PARIKEM
Tanggal Lahir : 12/02/1982
Dokter Pengirim : dr. M. Rizki Yazmil, Sp.OG, K.onk

Ruang Perawatan : Ruang Rawat Melati
Analis : MONICA NILA SARI TARIGAN
Tgl. Periksa / Jam : 05/04/2023 23:53:38
Jam Penerimaan Spesimen : 05/04/2023 23:53:38
Alamat : JL. MARELAN VI PSR II TIMUR LK 23. KEL. RENGAS PULAU. KEC. MEDAN MARELAN

JENIS PEMERIKSAAN	HASIL	UNIT/ SATUAN	ANGKA NORMAL	METODE
HEMATOLOGI				
Darah Lengkap				
Hemoglobin	7.2	g/dl	P: 13-18 W:12-16	Cangglh
Leukosit	15.4	10 *3/ uL	4 - 11	
Jumlah Trombosit	446.000	/ mm3	140.000 - 450.000	
Hematokrit	22.2	%	P: 42 - 56 W:36-47	
Eritrosit	3.59	Juta / mm3	P:4.50 - 4.60 W: 4,10-5,10	
MCV	61	um3	81 - 99	
MCH	20.1	Pgr	27,0 - 31,0	
MCHC	32.6	g/ dl	32,0 - 36,0	
RDW	12.9	%	11,5 - 15.0	
PDW	9.7	%	10,0 - 18,0	
MPV	8.2	um3	6,5 - 11,0	
PCT	0.300	%	0,100 - 0,500	
Hitung Jenis Leukosit				
Eosinofil	2.0	%	1 - 3	
Basofil	0	%	0 - 1	
Netrofil (abs)	11.5	10 *3 / uL	1,56 - 6,13	
Neutrofil	74.0	%	50 - 70	
Limfosit	14.0	%	20 - 40	
Monosit	10.0	%	2 - 8	
Limfosit (abs)	2.1	10 *3 / uL	1,8 - 3,74	
HATI				
Albumin	2.90	g/dl	3.8 - 5.1	

Interpretasi Klinik :

MEDAN, 05/04/2023
Salam Sejawat

dr. Fani Ade Irma, Sp.PK

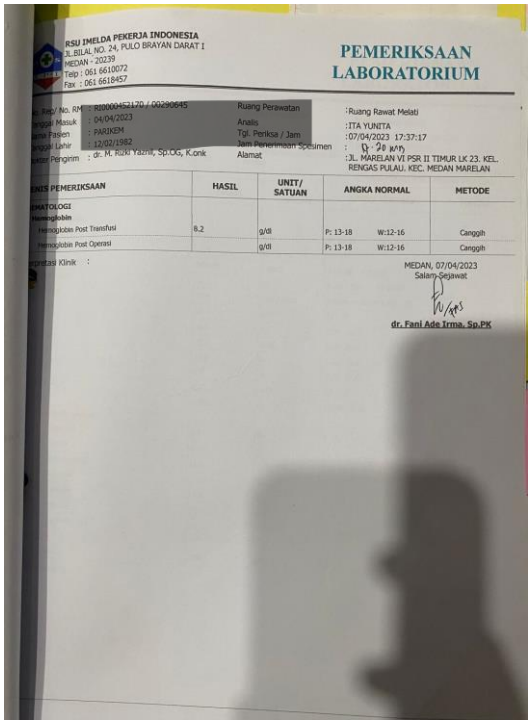

RSU IMELDA PEKERJA INDONESIA
JL.BILAL NO. 24, PULO BRAYAN DARAT I
MEDAN - 20239
Telp : 061 6610072
Fax : 061 6618457

PEMERIKSAAN LABORATORIUM

No. Reg/ No. RM : R00004452170 / 00290645
Tanggal Masuk : 04/04/2023
Nama Pasien : PARIKEM
Tanggal Lahir : 12/02/1982
Dokter Pengirim : dr. M. Rizki Yazmil, Sp.OG, K.onk

Ruang Perawatan : Ruang Rawat Melati
Analis : ITA YUNITA
Tgl. Periksa / Jam : 07/04/2023 17:37:17
Jam Penerimaan Spesimen : 07/04/2023 17:37:17
Alamat : JL. MARELAN VI PSR II TIMUR LK 23. KEL. RENGAS PULAU. KEC. MEDAN MARELAN

JENIS PEMERIKSAAN	HASIL	UNIT/ SATUAN	ANGKA NORMAL	METODE
HEMATOLOGI				
Hemoglobin				
Hemoglobin Post Transfusi	8.2	g/dl	P: 13-18 W:12-16	Cangglh
Hemoglobin Post Operasi		g/dl	P: 13-18 W:12-16	Cangglh

Interpretasi Klinik :

MEDAN, 07/04/2023
Salam Sejawat

dr. Fani Ade Irma, Sp.PK

3. Laporan Operasi

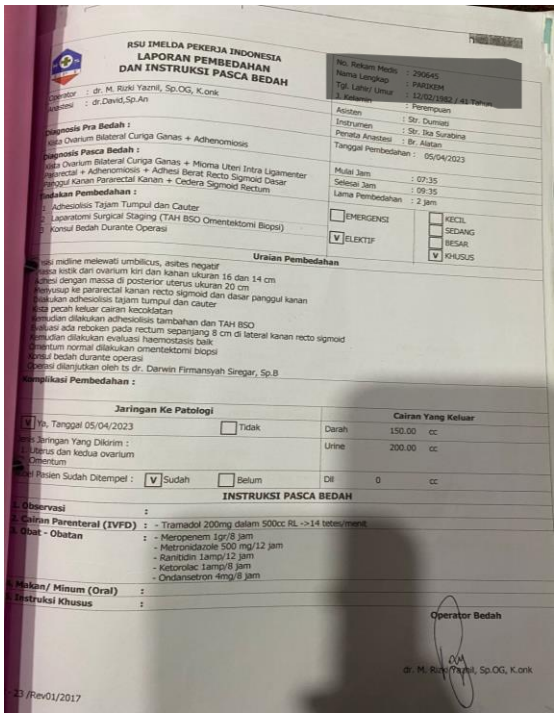

RSU IMELDA PEKERJA INDONESIA
LAPORAN PEMBEDAHAN
DAN INSTRUKSI PASCA BEDAH

No. Rekam Medis : 290645
Nama Lengkap : PARIKEM
Tgl. Lahir/ Umur : 12/02/1982 / 41 Tahun
Kelamin : Perempuan

Operator : dr. M. Rizki Yaznil, Sp.OG, K.onk
Anestesi : dr.David,Sp.An
Asisten :
Instrumen : Sfr. Dumiati
Penata Anastesi : Sfr. Ika Surabina
Tanggal Pembedahan : Br. Alatan
Mulai Jam : 05/04/2023
Selesai Jam : 07:35
Lama Pembedahan : 09:35 : 2 jam

Diagnosis Pra Bedah :
Kista Ovarium Bilateral Curiga Ganas + Adhenomiosis

Diagnosis Pasca Bedah :
Kista Ovarium Bilateral Curiga Ganas + Mioma Uteri Intra Ligamenter
Pararectal + Adhenomiosis + Adhesi Berat Recto Sigmoid Dasar
Panggul Kanan Pararectal Kanan + Cedera Sigmoid Rectum

Tindakan Pembedahan :
1. Adhesiolisis Tajam Tumpul dan Cauter
2. Laparatomi Surgical Staging (TAH BSO Omentektomi Biopsi)
3. Konsul Bedah Durante Operasi

☐ EMERGENSI ☐ KECIL
☑ ELEKTIF ☐ SEDANG
☐ BESAR
☑ KHUSUS

Uraian Pembedahan
Insisi midline melewati umbilicus, asites negatif
Massa kistik dari ovarium kiri dan kanan ukuran 16 dan 14 cm
Adhesi dengan massa di posterior uterus ukuran 20 cm
Menyusup ke pararectal kanan recto sigmoid dan dasar panggul kanan
Dilakukan adhesiolisis tajam tumpul dan cauter
Kista pecah keluar cairan kecoklatan
Kemudian dilakukan adhesiolisis tambahan dan TAH BSO
Evaluasi ada reboken pada rectum sepanjang 8 cm di lateral kanan recto sigmoid
Kemudian dilakukan evaluasi haemostasis baik
Omentum normal dilakukan omentektomi biopsi
Konsul bedah durante operasi
Operasi dilanjutkan oleh ts dr. Darwin Firmansyah Siregar, Sp.B

Komplikasi Pembedahan :

Jaringan Ke Patologi
☑ Ya, Tanggal 05/04/2023 ☐ Tidak
Jenis Jaringan Yang Dikirim :
1. Uterus dan kedua ovarium
2. Omentum
Label Pasien Sudah Ditempel : ☑ Sudah ☐ Belum

Cairan Yang Keluar

Darah	150.00	cc
Urine	200.00	cc
Dll	0	cc

INSTRUKSI PASCA BEDAH

1. **Observasi** :
2. **Cairan Parenteral (IVFD)** : - Tramadol 200mg dalam 500cc RL ->14 tetes/menit
3. **Obat - Obatan** :
   - Meropenem 1gr/8 jam
   - Metronidazole 500 mg/12 jam
   - Ranitidin 1amp/12 jam
   - Ketorolac 1amp/8 jam
   - Ondansetron 4mg/8 jam
4. **Makan/ Minum (Oral)** :
5. **Instruksi Khusus** :

Operator Bedah

dr. M. Rizki Yaznil, Sp.OG, K.onk

FR-ID-23 /Rev01/2017

4. Pemeriksaan Histopatologi

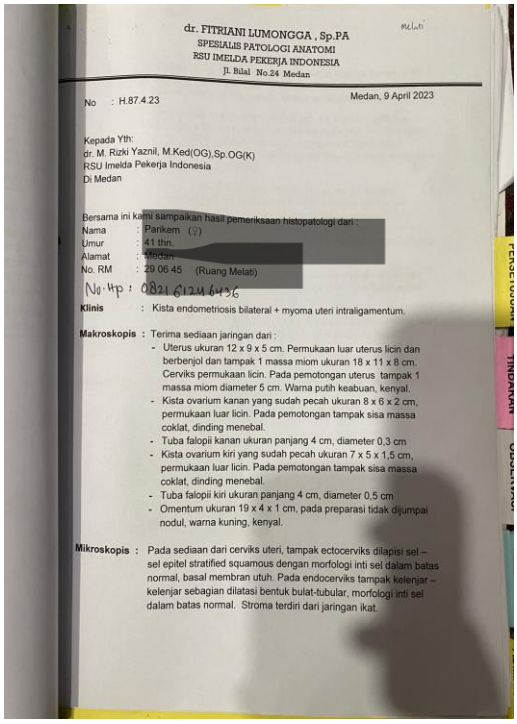

dr. FITRIANI LUMONGGA , Sp.PA
SPESIALIS PATOLOGI ANATOMI
RSU IMELDA PEKERJA INDONESIA
Jl. Bilal No.24 Medan

No : H.87.4.23 Medan, 9 April 2023

Kepada Yth:
dr. M. Rizki Yaznil, M.Ked(OG),Sp.OG(K)
RSU Imelda Pekerja Indonesia
Di Medan

Bersama ini kami sampaikan hasil pemeriksaan histopatologi dari :
Nama : Parikem (♀)
Umur : 41 thn.
Alamat : Medan
No. RM : 29 06 45 (Ruang Melati)
No. Hp : 0821 6124 6436

Klinis : Kista endometriosis bilateral + myoma uteri intraligamentum.

Makroskopis : Terima sediaan jaringan dari :
- Uterus ukuran 12 x 9 x 5 cm. Permukaan luar uterus licin dan berbenjol dan tampak 1 massa miom ukuran 18 x 11 x 8 cm. Cerviks permukaan licin. Pada pemotongan uterus tampak 1 massa miom diameter 5 cm. Warna putih keabuan, kenyal.
- Kista ovarium kanan yang sudah pecah ukuran 8 x 6 x 2 cm, permukaan luar licin. Pada pemotongan tampak sisa massa coklat, dinding menebal.
- Tuba falopii kanan ukuran panjang 4 cm, diameter 0,3 cm
- Kista ovarium kiri yang sudah pecah ukuran 7 x 5 x 1,5 cm, permukaan luar licin. Pada pemotongan tampak sisa massa coklat, dinding menebal.
- Tuba falopii kiri ukuran panjang 4 cm, diameter 0,5 cm
- Omentum ukuran 19 x 4 x 1 cm, pada preparasi tidak dijumpai nodul, warna kuning, kenyal.

Mikroskopis : Pada sediaan dari cerviks uteri, tampak ectocerviks dilapisi sel – sel epitel stratified squamous dengan morfologi inti sel dalam batas normal, basal membran utuh. Pada endocerviks tampak kelenjar – kelenjar sebagian dilatasi bentuk bulat-tubular, morfologi inti sel dalam batas normal. Stroma terdiri dari jaringan ikat.

5. Hasil Pemeriksaan Histopatologi

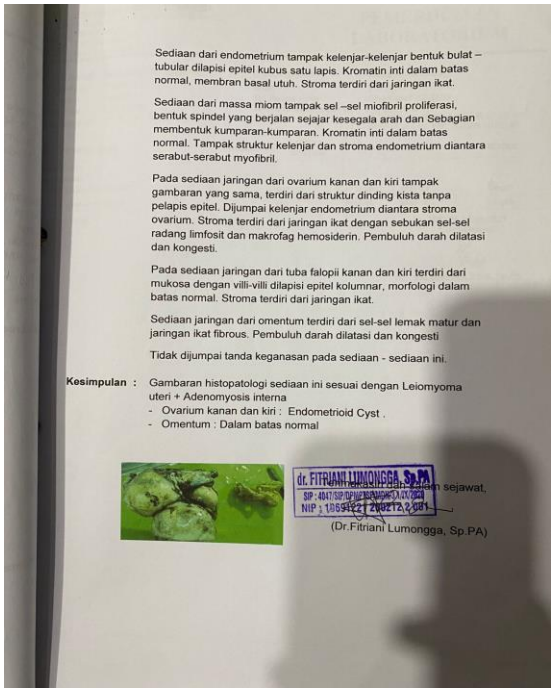

Sediaan dari endometrium tampak kelenjar-kelenjar bentuk bulat – tubular dilapisi epitel kubus satu lapis. Kromatin inti dalam batas normal, membran basal utuh. Stroma terdiri dari jaringan ikat.

Sediaan dari massa miom tampak sel –sel miofibril proliferasi, bentuk spindel yang berjalan sejajar kesegala arah dan Sebagian membentuk kumparan-kumparan. Kromatin inti dalam batas normal. Tampak struktur kelenjar dan stroma endometrium diantara serabut-serabut myofibril.

Pada sediaan jaringan dari ovarium kanan dan kiri tampak gambaran yang sama, terdiri dari struktur dinding kista tanpa pelapis epitel. Dijumpai kelenjar endometrium diantara stroma ovarium. Stroma terdiri dari jaringan ikat dengan sebukan sel-sel radang limfosit dan makrofag hemosiderin. Pembuluh darah dilatasi dan kongesti.

Pada sediaan jaringan dari tuba falopii kanan dan kiri terdiri dari mukosa dengan villi-villi dilapisi epitel kolumnar, morfologi dalam batas normal. Stroma terdiri dari jaringan ikat.

Sediaan jaringan dari omentum terdiri dari sel-sel lemak matur dan jaringan ikat fibrous. Pembuluh darah dilatasi dan kongesti

Tidak dijumpai tanda keganasan pada sediaan - sediaan ini.

Kesimpulan : Gambaran histopatologi sediaan ini sesuai dengan Leiomyoma uteri + Adenomyosis interna
- Ovarium kanan dan kiri : Endometrioid Cyst .
- Omentum : Dalam batas normal

dr. FITRIANI LUMONGGA, Sp.PA
SP : 4047/SP/DPMPTSP/XI/2021
NIP : 196911222002122001

Demikian hasil dapat sejawat,

(Dr.Fitriani Lumongga, Sp.PA)

6. Pemeriksaan Radiologi Report

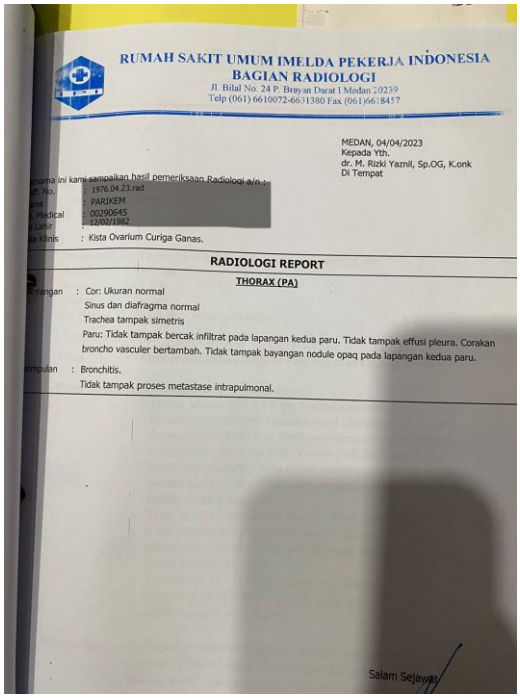

RUMAH SAKIT UMUM IMELDA PEKERJA INDONESIA
BAGIAN RADIOLOGI
Jl. Bilal No. 24 P. Brayan Darat I Medan 20239
Telp (061) 6610072-6631380 Fax (061)6618457

MEDAN, 04/04/2023
Kepada Yth.
dr. M. Rizki Yaznil, Sp.OG, K.onk
Di Tempat

Bersama ini kami sampaikan hasil pemeriksaan Radiologi a/n :
No. : 1976.04.23 rad
: PARIKEM
Medical : 00290645
Lahir : 12/02/1982
Klinis : Kista Ovarium Curiga Ganas.

RADIOLOGI REPORT
THORAX (PA)

Gambaran : Cor: Ukuran normal
Sinus dan diafragma normal
Trachea tampak simetris
Paru: Tidak tampak bercak infiltrat pada lapangan kedua paru. Tidak tampak effusi pleura. Corakan broncho vasculer bertambah. Tidak tampak bayangan nodule opaq pada lapangan kedua paru.

Kesimpulan : Bronchitis.
Tidak tampak proses metastase intrapulmonal.

Salam Sejawat,

Kasus 5

1. Pemeriksaan Laboratorium

Telp : 061 6610072
Fax : 061 6618457

PEMERIKSAAN LABORATORIUM

No. Reg/ No. RM : RJ0000471919 / 00296515
Tanggal Masuk : 05/09/2023
Nama Pasien : PUTRI RAHMADANI
Tgl. Periksa : 05/09/2023 04:59:41
Tgl Lahir : 23/09/2006 00:00:00

Dokter Pengirim : dr. Hidayat, M.Kes
Ruang Perawatan : Instalasi Gawat Darurat (IGD)
Analis : WINDA DAMANIK
Jam Penerimaan Spesimen : 04:00 wib
Alamat : TANJUNG PASIR KUALUH SELATAN

JENIS PEMERIKSAAN	HASIL	UNIT/ SATUAN	ANGKA NORMAL	METODE
HEMATOLOGI				
Darah Lengkap				
Hemoglobin	10.4	g/dl	P: 13-18 W:12-16	
Leukosit	5.5	10 *3/ uL	4 - 11	Canggih
Jumlah Trombosit	251.000	/ mm3	140.000 - 450.000	
Hematokrit	31.0	%	P: 42 - 56 W:36-47	
Eritrosit	4.14	Juta / mm3	P:4.50 - 4.60 W: 4,10-5,10	
MCV	75.0	um3	81 - 99	
MCH	25.2	Pgr	27,0 - 31,0	
MCHC	33.7	g/ dl	32,0 - 36,0	
RDW	13.9	%	11,5 - 15.0	
PDW	10.9	%	10,0 - 18,0	
MPV	8.5	um3	6,5 - 11,0	
PCT	0.210	%	0,100 - 0,500	
Hitung Jenis Leukosit				
Eosinofil	1.6	%	1 - 3	
Basofil	0	%	0 - 1	
Netrofil (abs)	3.3	10 *3 / uL	1,56 - 6,13	
Neutrofil	58.3	%	50 - 70	
Limfosit	35.1	%	20 - 40	
Monosit	5.0	%	2 - 8	
Limfosit (abs)	1.9	10 *3 / uL	1,8 - 3,74	
Masa Pendarahan	4'	Menit	2' - 6'	
Masa Pembekuan	8'	Menit	6' - 12'	Sederhana
FAAL HATI				
HBs Ag	(-) Negatif		Negatif	Canggih
TEST GULA DARAH				
Glukosa Ad Random	91	Mg/ dl	<200	
FAAL GINJAL				
Ureum/Urea-N	15	Mg/dl	13 - 50	
Creatinin	0.54	Mg/dl	P : 0.7 - 1.4 W : 0.6 - 1.1	

2. Pemeriksaan Radiologi Report

RUMAH SAKIT UMUM IMELDA PEKERJA INDONESIA
BAGIAN RADIOLOGI
Jl. Bilal No. 24 P. Brayan Darat I Medan 20239
Telp (061) 6610072-6631380 Fax (061)66 8457

MEDAN, 05/09/2023
Kepada Yth.
dr. Hidayat, M.Kes
Di Tempat

...ama ini kami sampaikan hasil pemeriksaan Radiologi a/n :
No. : 6884.09.23.Rad
...a : PUTRI RAHMADANI
...Medical : 00296515
...ahir : 23/09/2006
Klinis : FAM

RADIOLOGI REPORT

THORAX (PA)

...rangan : Cor : Ukuran normal
Sinus dan diafragma normal
Trachea tampak simetris
Paru : Tidak tampak bercak infiltrat pada lapangan kedua paru
Tidak tampak effusi pleura
Corakan broncho vasculer normal

...pulan : Saat ini Cor-Pulmo dalam batas normal.

3. Pemeriksaan Hitopatologi

Medan, 8 September 2023

Kepada

Yth.Dr.Darwin,Sp.B

di RSU.Imelda Pekerja Indonesia

No Slide : 98/S/HR/23
Pasien : Putri Rahmadani (296515), perempuan, 16 thn
Bahan : Cairan kista di payudara kiri
Lokasi : *Breast cyst sinistra*

Makroskopis:

Terima bahan berupa cairan berwarna kekuningan, volume ± 2 cc (1 spuit).

Mikroskopis:

Sediaan hapusan cairan kista di payudara kiri terdiri dari kelompokan sel-sel epitel bentuk bulat dengan inti sel dalam batas normal. Latarbelakang hapusan terdiri dari sebaran sel-sel makrofag, limfosit dan eritrosit.

Kesimpulan:

C2 (benign smear), kesan fibrocystic changes with inflammation.

4. Laporan Operasi

RSU IMELDA PEKERJA INDONESIA
LAPORAN PEMBEDAHAN DAN INSTRUKSI PASCA BEDAH

No. Rekam Medis : 296515
Nama Lengkap : PUTRI RAHMADANI
Tgl. Lahir/ Umur : 23/09/2006 / 16 Tahun
J. Kelamin : Perempuan

Operator : dr. Darwin Firmansyah Siregar, Sp.B
Anastesi : dr.David,Sp.An
Asisten : -
Instrumen : Str. Martupa
Penata Anastesi : Br. Alatan
Tanggal Pembedahan : 06/09/2023

Diagnosis Pra Bedah :
Abses Mamae Sinistra

Diagnosis Pasca Bedah :
Abses Mamae Sinistra + Cyst

Mulai Jam : 14:10
Selesai Jam : 14:55
Lama Pembedahan : 45 menit

Tindakan Pembedahan :
1. Debridement + Drainase

☐ EMERGENSI
☑ ELEKTIF
☐ KECIL
☐ SEDANG
☑ BESAR
☐ KHUSUS

Uraian Pembedahan

Pasien posisi supine
Insisi semilunar periareolar mamae kiri
Keluar pus bercampur cairan serous
Jaringan nekrotik di eksisi
Diambil sampel untuk pemeriksaan citologi cairan
Kontrol perdarahan, luka dirawat terbuka
Operasi selesai.

Komplikasi Pembedahan :

Jaringan Ke Patologi
☑ Ya, Tanggal 06/09/2023 ☐ Tidak
Jenis Jaringan Yang Dikirim : Citologi cairan mamae sinistra
Label Pasien Sudah Ditempel : ☑ Sudah ☐ Belum

Cairan Yang Keluar
Darah 5.00 cc
Urine 0.00 cc
Dll 0 cc

INSTRUKSI PASCA BEDAH

1. Observasi : -
2. Cairan Parenteral (IVFD) : - RL 20 gtt/menit
3. Obat - Obatan : - Cefotaxone 1 gr/12 jam
- Ketorolac 30 mg /8 jam
- Ranitidine 50 mg /12 jam
4. Makan/ Minum (Oral) : - MB
5. Instruksi Khusus : -

Operator Bedah

dr. Darwin Firmansyah Siregar, Sp.B

5. Ringkasan Pasien Keluar (Resume)

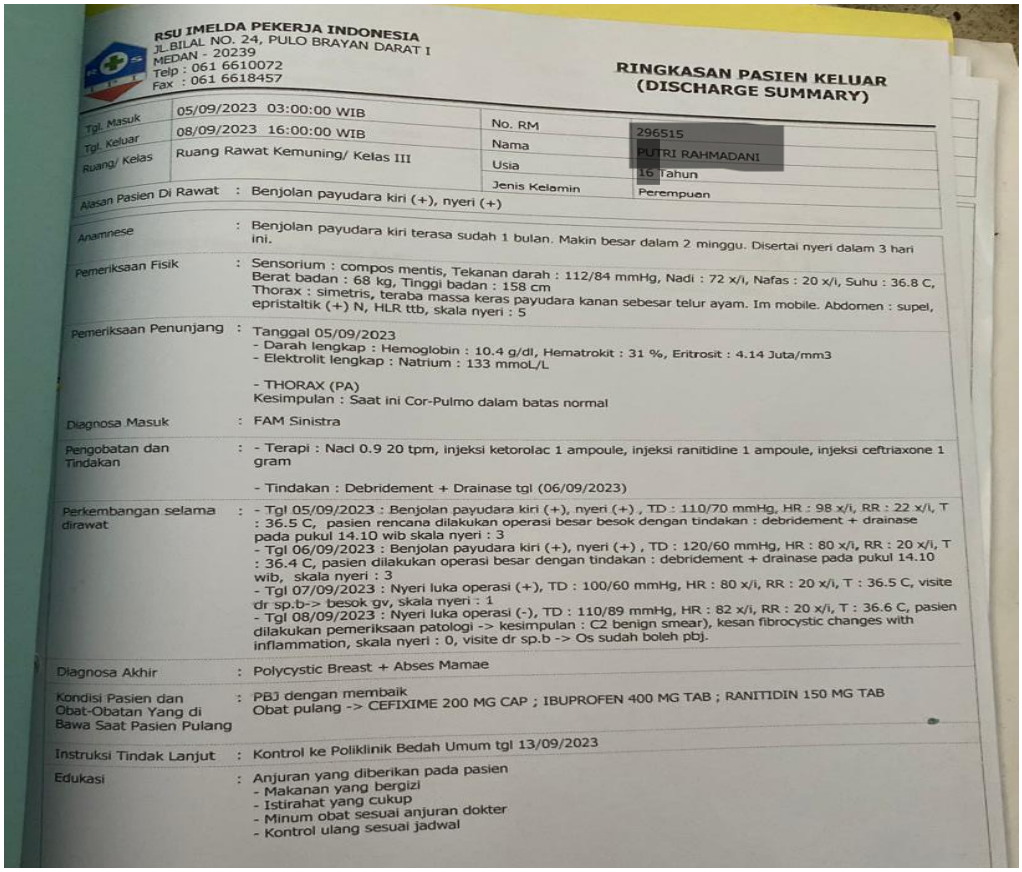

RSU IMELDA PEKERJA INDONESIA
JL.BILAL NO. 24, PULO BRAYAN DARAT I
MEDAN - 20239
Telp : 061 6610072
Fax : 061 6618457

RINGKASAN PASIEN KELUAR
(DISCHARGE SUMMARY)

Tgl. Masuk	05/09/2023 03:00:00 WIB	No. RM	296515
Tgl. Keluar	08/09/2023 16:00:00 WIB	Nama	PUTRI RAHMADANI
Ruang/ Kelas	Ruang Rawat Kemuning/ Kelas III	Usia	16 Tahun
		Jenis Kelamin	Perempuan

Alasan Pasien Di Rawat	: Benjolan payudara kiri (+), nyeri (+)
Anamnese	: Benjolan payudara kiri terasa sudah 1 bulan. Makin besar dalam 2 minggu. Disertai nyeri dalam 3 hari ini.
Pemeriksaan Fisik	: Sensorium : compos mentis, Tekanan darah : 112/84 mmHg, Nadi : 72 x/i, Nafas : 20 x/i, Suhu : 36.8 C, Berat badan : 68 kg, Tinggi badan : 158 cm Thorax : simetris, teraba massa keras payudara kanan sebesar telur ayam. Im mobile. Abdomen : supel, epristaltik (+) N, HLR ttb, skala nyeri : 5
Pemeriksaan Penunjang	: Tanggal 05/09/2023 - Darah lengkap : Hemoglobin : 10.4 g/dl, Hematrokit : 31 %, Eritrosit : 4.14 Juta/mm3 - Elektrolit lengkap : Natrium : 133 mmoL/L - THORAX (PA) Kesimpulan : Saat ini Cor-Pulmo dalam batas normal
Diagnosa Masuk	: FAM Sinistra
Pengobatan dan Tindakan	: - Terapi : Nacl 0.9 20 tpm, injeksi ketorolac 1 ampoule, injeksi ranitidine 1 ampoule, injeksi ceftriaxone 1 gram - Tindakan : Debridement + Drainase tgl (06/09/2023)
Perkembangan selama dirawat	: - Tgl 05/09/2023 : Benjolan payudara kiri (+), nyeri (+) , TD : 110/70 mmHg, HR : 98 x/i, RR : 22 x/i, T : 36.5 C, pasien rencana dilakukan operasi besar besok dengan tindakan : debridement + drainase pada pukul 14.10 wib skala nyeri : 3 - Tgl 06/09/2023 : Benjolan payudara kiri (+), nyeri (+) , TD : 120/60 mmHg, HR : 80 x/i, RR : 20 x/i, T : 36.4 C, pasien dilakukan operasi besar dengan tindakan : debridement + drainase pada pukul 14.10 wib, skala nyeri : 3 - Tgl 07/09/2023 : Nyeri luka operasi (+), TD : 100/60 mmHg, HR : 80 x/i, RR : 20 x/i, T : 36.5 C, visite dr sp.b-> besok gv, skala nyeri : 1 - Tgl 08/09/2023 : Nyeri luka operasi (-), TD : 110/89 mmHg, HR : 82 x/i, RR : 20 x/i, T : 36.6 C, pasien dilakukan pemeriksaan patologi -> kesimpulan : C2 benign smear), kesan fibrocystic changes with inflammation, skala nyeri : 0, visite dr sp.b -> Os sudah boleh pbj.
Diagnosa Akhir	: Polycystic Breast + Abses Mamae
Kondisi Pasien dan Obat-Obatan Yang di Bawa Saat Pasien Pulang	: PBJ dengan membaik Obat pulang -> CEFIXIME 200 MG CAP ; IBUPROFEN 400 MG TAB ; RANITIDIN 150 MG TAB
Instruksi Tindak Lanjut	: Kontrol ke Poliklinik Bedah Umum tgl 13/09/2023
Edukasi	: Anjuran yang diberikan pada pasien - Makanan yang bergizi - Istirahat yang cukup - Minum obat sesuai anjuran dokter - Kontrol ulang sesuai jadwal

Kasus 6

1. Pemeriksaan Laboratorium Pertama

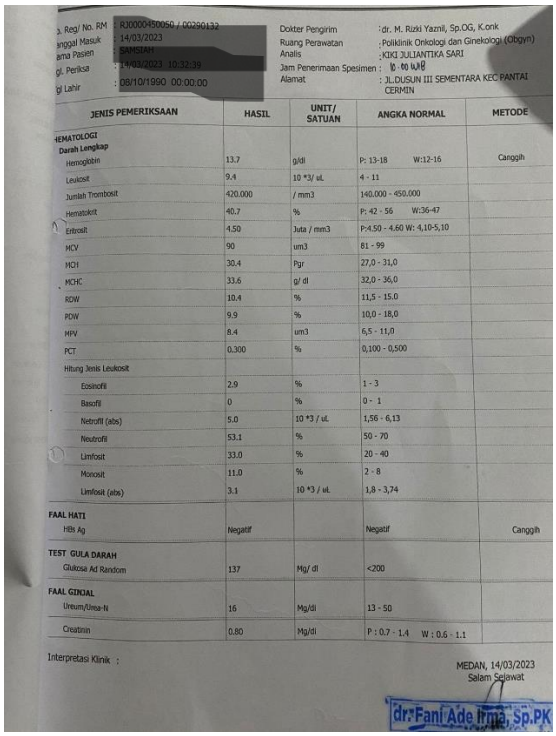

JENIS PEMERIKSAAN	HASIL	UNIT/ SATUAN	ANGKA NORMAL	METODE
HEMATOLOGI				
Darah Lengkap				
Hemoglobin	13.7	g/dl	P: 13-18 W:12-16	Cangglh
Leukosit	9.4	10 *3/ uL	4 - 11	
Jumlah Trombosit	420.000	/ mm3	140.000 - 450.000	
Hematokrit	40.7	%	P: 42 - 56 W:36-47	
Eritrosit	4.50	Juta / mm3	P:4.50 - 4.60 W: 4,10-5,10	
MCV	90	um3	81 - 99	
MCH	30.4	Pgr	27,0 - 31,0	
MCHC	33.6	g/ dl	32,0 - 36,0	
RDW	10.4	%	11,5 - 15,0	
PDW	9.9	%	10,0 - 18,0	
MPV	8.4	um3	6,5 - 11,0	
PCT	0.300	%	0,100 - 0,500	
Hitung Jenis Leukosit				
Eosinofil	2.9	%	1 - 3	
Basofil	0	%	0 - 1	
Netrofil (abs)	5.0	10 *3 / uL	1,56 - 6,13	
Neutrofil	53.1	%	50 - 70	
Limfosit	33.0	%	20 - 40	
Monosit	11.0	%	2 - 8	
Limfosit (abs)	3.1	10 *3 / uL	1,8 - 3,74	
FAAL HATI				
Hbs Ag	Negatif		Negatif	Cangglh
TEST GULA DARAH				
Glukosa Ad Random	137	Mg/ dl	<200	
FAAL GINJAL				
Ureum/Urea-N	16	Mg/dl	13 - 50	
Creatinin	0.80	Mg/dl	P : 0.7 - 1.4 W : 0.6 - 1.1	

Interpretasi Klinik :

MEDAN, 14/03/2023
Salam Sejawat

dr. Fani Ade Irma, Sp.PK

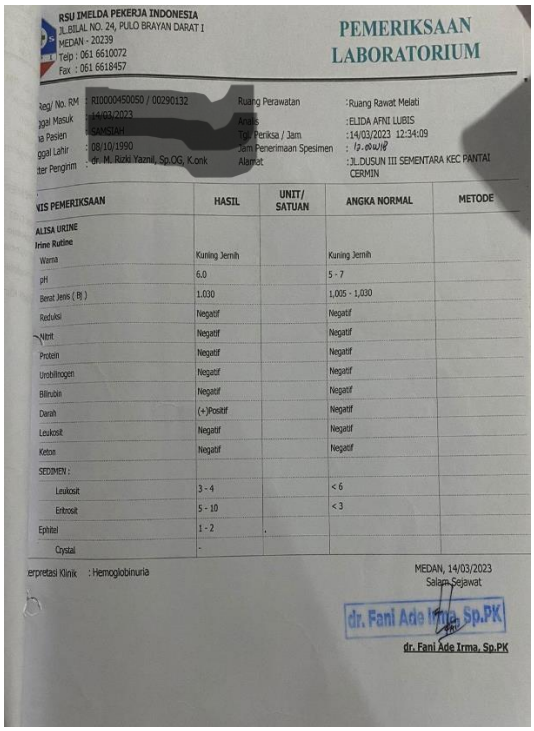

RSU IMELDA PEKERJA INDONESIA
JL.BILAL NO. 24, PULO BRAYAN DARAT I
MEDAN - 20239
Telp : 061 6610072
Fax : 061 6618457

PEMERIKSAAN LABORATORIUM

JENIS PEMERIKSAAN	HASIL	UNIT/ SATUAN	ANGKA NORMAL	METODE
ANALISA URINE				
Urine Rutine				
Warna	Kuning Jernih		Kuning Jernih	
pH	6.0		5 - 7	
Berat Jenis (Bj)	1.030		1.005 - 1.030	
Reduksi	Negatif		Negatif	
Nitrit	Negatif		Negatif	
Protein	Negatif		Negatif	
Urobilinogen	Negatif		Negatif	
Bilirubin	Negatif		Negatif	
Darah	(+)Positif		Negatif	
Leukosit	Negatif		Negatif	
Keton	Negatif		Negatif	
SEDIMEN :				
Leukosit	3 - 4		< 6	
Eritrosit	5 - 10		< 3	
Epithel	1 - 2			
Crystal	-			

Interpretasi Klinik : Hemoglobinuria

MEDAN, 14/03/2023
Salam Sejawat

dr. Fani Ade Irma, Sp.PK

dr. Fani Ade Irma, Sp.PK

2. Pemeriksaan Histopatologi

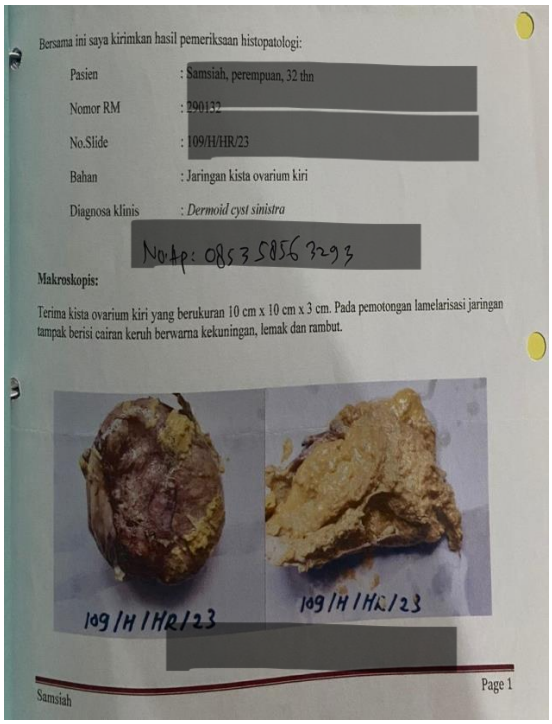

Bersama ini saya kirimkan hasil pemeriksaan histopatologi:

Pasien : Samsiah, perempuan, 32 thn

Nomor RM : 290132

No.Slide : 109/H/HR/23

Bahan : Jaringan kista ovarium kiri

Diagnosa klinis : *Dermoid cyst sinistra*

No.tlp: 0853 5856 3293

Makroskopis:

Terima kista ovarium kiri yang berukuran 10 cm x 10 cm x 3 cm. Pada pemotongan lamelarisasi jaringan tampak berisi cairan keruh berwarna kekuningan, lemak dan rambut.

109/H/HR/23 109/H/HR/23

Samsiah Page 1

3. Hasil Pemeriksaan Histopatologi

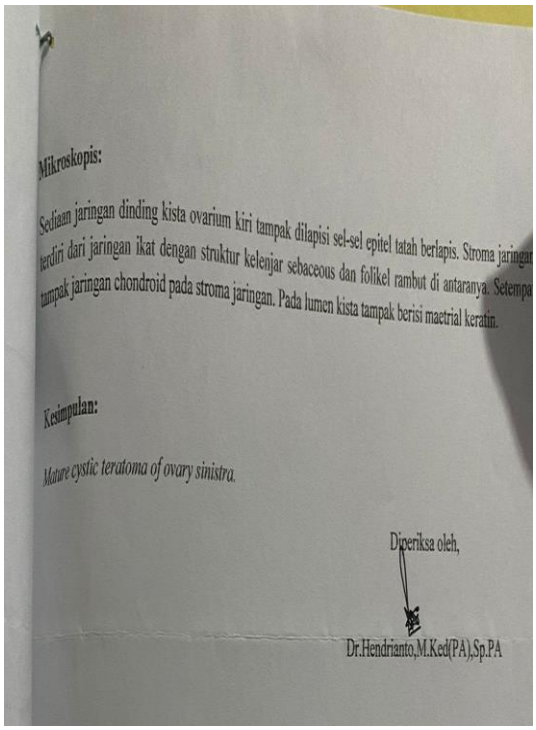

Mikroskopis:

Sediaan jaringan dinding kista ovarium kiri tampak dilapisi sel-sel epitel tatah berlapis. Stroma jaringan berdiri dari jaringan ikat dengan struktur kelenjar sebaceous dan folikel rambut di antaranya. Setempat tampak jaringan chondroid pada stroma jaringan. Pada lumen kista tampak berisi material keratin.

Kesimpulan:

Mature cystic teratoma of ovary sinistra.

Diperiksa oleh,

Dr.Hendrianto,M.Ked(PA),Sp.PA

4. Pemeriksaan Laboratorium Kedua

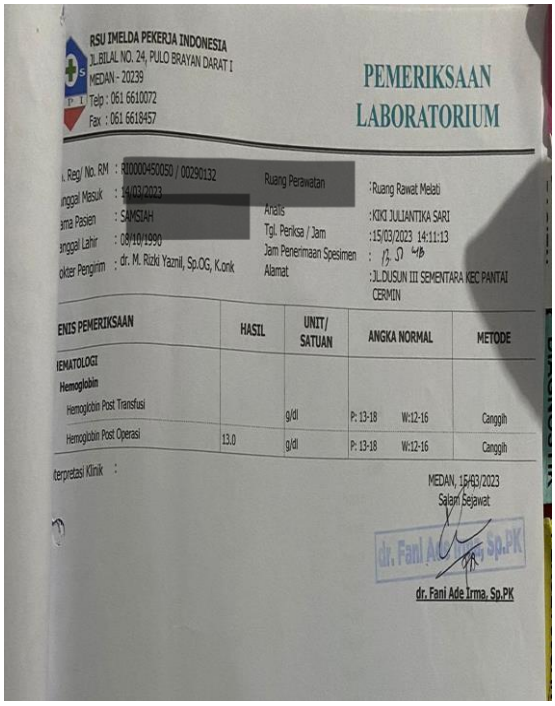

RSU IMELDA PEKERJA INDONESIA
JL.BILAL NO. 24, PULO BRAYAN DARAT I
MEDAN - 20239
Telp : 061 6610072
Fax : 061 6618457

PEMERIKSAAN LABORATORIUM

. Reg/ No. RM : R0000450050 / 00290132 — Ruang Perawatan : Ruang Rawat Melati
nggal Masuk : 14/03/2023 — Analis : KIKI JULIANTIKA SARI
ama Pasien : SAMSIAH — Tgl. Periksa / Jam : 15/03/2023 14:11:13
nggal Lahir : 08/10/1990 — Jam Penerimaan Spesimen : 12.00 WIB
okter Pengirim : dr. M. Rizki Yaznil, Sp.OG, K.onk — Alamat : JL.DUSUN III SEMENTARA KEC PANTAI CERMIN

ENIS PEMERIKSAAN	HASIL	UNIT/ SATUAN	ANGKA NORMAL	METODE
IEMATOLOGI				
Hemoglobin				
Hemoglobin Post Transfusi		g/dl	P: 13-18 W:12-16	Cangggih
Hemoglobin Post Operasi	13.0	g/dl	P: 13-18 W:12-16	Cangggih

nterpretasi Klinik :

MEDAN, 15/03/2023
Salam Sejawat

dr. Fani Ade Irma, Sp.PK

5. Pemeriksaan Radiologi Report

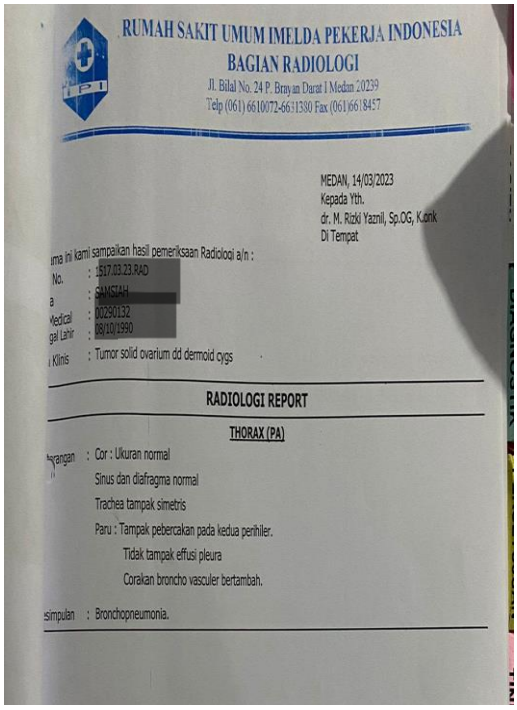

RUMAH SAKIT UMUM IMELDA PEKERJA INDONESIA
BAGIAN RADIOLOGI
Jl. Bilal No. 24 P. Brayan Darat I Medan 20239
Telp (061) 6610072-6611330 Fax (061)6618457

MEDAN, 14/03/2023
Kepada Yth.
dr. M. Rizki Yaznil, Sp.OG, K.onk
Di Tempat

ama ini kami sampaikan hasil pemeriksaan Radiologi a/n :
No. : 1517.03.23.RAD
a : SAMSIAH
Medical : 00290132
gal Lahir : 08/10/1990
Klinis : Tumor solid ovarium dd dermoid cygs

RADIOLOGI REPORT

THORAX (PA)

hyangan : Cor : Ukuran normal
Sinus dan diafragma normal
Trachea tampak simetris
Paru : Tampak pebercakan pada kedua perihiler.
Tidak tampak effusi pleura
Corakan broncho vasculer bertambah.

simpulan : Bronchopneumonia.

6. Laporan Operasi

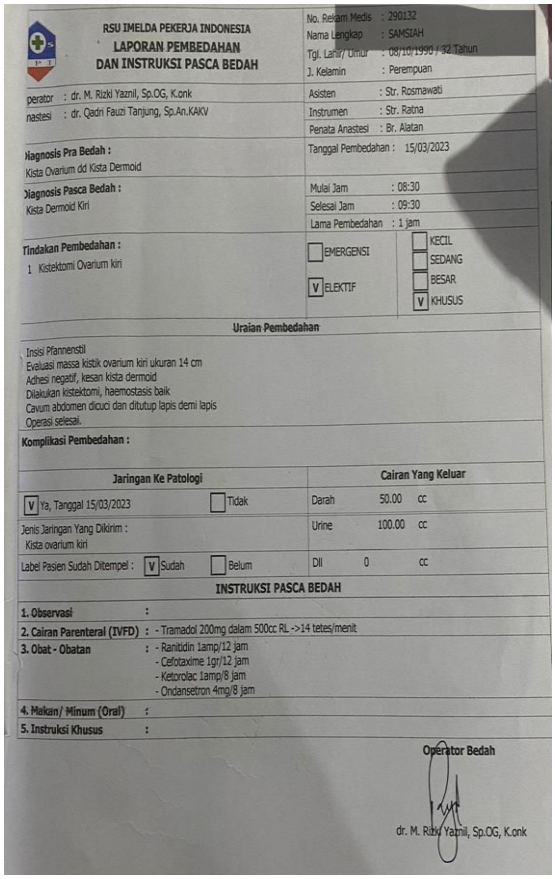

RSU IMELDA PEKERJA INDONESIA
LAPORAN PEMBEDAHAN
DAN INSTRUKSI PASCA BEDAH

No. Rekam Medis : 290132
Nama Lengkap : SAMSIAH
Tgl. Lahir/ Umur : 08/10/1990 / 32 Tahun
J. Kelamin : Perempuan

perator : dr. M. Rizki Yaznil, Sp.OG, K.onk
nastesi : dr. Qadri Fauzi Tanjung, Sp.An.KAKV

Asisten : Str. Rosmawati
Instrumen : Str. Ratna
Penata Anastesi : Br. Alatan

Diagnosis Pra Bedah :
Kista Ovarium dd Kista Dermoid

Tanggal Pembedahan : 15/03/2023

Diagnosis Pasca Bedah :
Kista Dermoid Kiri

Mulai Jam : 08:30
Selesai Jam : 09:30
Lama Pembedahan : 1 jam

Tindakan Pembedahan :
1 Kistektomi Ovarium kiri

[ ] EMERGENSI
[V] ELEKTIF
[ ] KECIL
[ ] SEDANG
[ ] BESAR
[V] KHUSUS

Uraian Pembedahan

Insisi Pfannenstil
Evaluasi massa kistik ovarium kiri ukuran 14 cm
Adhesi negatif, kesan kista dermoid
Dilakukan kistektomi, haemostasis baik
Cavum abdomen dicuci dan ditutup lapis demi lapis
Operasi selesai.

Komplikasi Pembedahan :

Jaringan Ke Patologi		Cairan Yang Keluar		
[V] Ya, Tanggal 15/03/2023	[ ] Tidak	Darah	50.00	cc
Jenis Jaringan Yang Dikirim : Kista ovarium kiri		Urine	100.00	cc
Label Pasien Sudah Ditempel : [V] Sudah	[ ] Belum	Dll	0	cc

INSTRUKSI PASCA BEDAH

1. Observasi :
2. Cairan Parenteral (IVFD) : - Tramadol 200mg dalam 500cc RL ->14 tetes/menit
3. Obat - Obatan : - Ranitidin 1amp/12 jam
- Cefotaxime 1gr/12 jam
- Ketorolac 1amp/8 jam
- Ondansetron 4mg/8 jam
4. Makan/ Minum (Oral) :
5. Instruksi Khusus :

Operator Bedah

dr. M. Rizki Yaznil, Sp.OG, K.onk

7. Ringkasan Pasien Keluar (Resume)

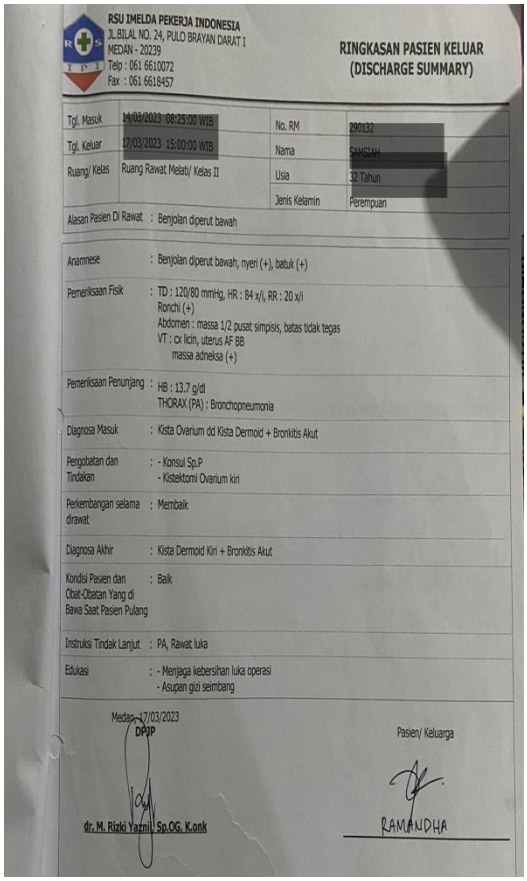

RSU IMELDA PEKERJA INDONESIA
JL.BILAL NO. 24, PULO BRAYAN DARAT I
MEDAN - 20239
Telp : 061 6610072
Fax : 061 6618457

RINGKASAN PASIEN KELUAR
(DISCHARGE SUMMARY)

Tgl. Masuk	14/03/2023 08:25:00 WIB	No. RM	290132
Tgl. Keluar	17/03/2023 15:00:00 WIB	Nama	SAMSIAH
Ruang/ Kelas	Ruang Rawat Melati/ Kelas II	Usia	32 Tahun
		Jenis Kelamin	Perempuan

Alasan Pasien Di Rawat : Benjolan diperut bawah

Anamnese : Benjolan diperut bawah, nyeri (+), batuk (+)

Pemeriksaan Fisik : TD : 120/80 mmHg, HR : 84 x/i, RR : 20 x/i
Ronchi (+)
Abdomen : massa 1/2 pusat simpisis, batas tidak tegas
VT : cx licin, uterus AF BB
massa adneksa (+)

Pemeriksaan Penunjang : HB : 13.7 g/dl
THORAX (PA) : Bronchopneumonia

Diagnosa Masuk : Kista Ovarium dd Kista Dermoid + Bronkitis Akut

Pengobatan dan Tindakan : - Konsul Sp.P
- Kistektomi Ovarium kiri

Perkembangan selama dirawat : Membaik

Diagnosa Akhir : Kista Dermoid Kiri + Bronkitis Akut

Kondisi Pasien dan Obat-Obatan Yang di Bawa Saat Pasien Pulang : Baik

Instruksi Tindak Lanjut : PA, Rawat luka

Edukasi : - Menjaga kebersihan luka operasi
- Asupan gizi seimbang

Medan, 17/03/2023
DPJP

dr. M. Rizki Yaznil, Sp.OG, K.onk

Pasien/ Keluarga

RAMANDHA

Kasus 7

1. Pemeriksaan Laboratorium

RSU IMELDA PEKERJA INDONESIA
JL.BILAL NO. 24, PULO BRAYAN DARAT I
MEDAN - 20239
Telp : 061 6610072
Fax : 061 6618457

PEMERIKSAAN LABORATORIUM

No. Reg/ No. RM : RJ0000456600 / 00292233
Tanggal Masuk : 11/05/2023
Nama Pasien : RAHMAD HIDAYAT
Tgl. Periksa : 11/05/2023 20:13:04
Tgl Lahir : 26/01/1992 00:00:00

Dokter Pengirim : dr. Andry Maival
Ruang Perawatan : Instalasi Gawat Darurat (IGD)
Analis : MONICA NILA SARI TARIGAN
Jam Penerimaan Spesimen : 19.50 WIB
Alamat :

JENIS PEMERIKSAAN	HASIL	UNIT/ SATUAN	ANGKA NORMAL	METODE
HEMATOLOGI				
Darah Lengkap				
Hemoglobin	13.1	g/dl	P: 13-18 W:12-16	Canggih
Leukosit	23.7	10 *3/ uL	4 - 11	
Jumlah Trombosit	383.000	/ mm3	140.000 - 450.000	
Hematokrit	37.4	%	P: 42 - 56 W:36-47	
Eritrosit	4.54	Juta / mm3	P:4.50 - 4.60 W: 4,10-5,10	
MCV	82	um3	81 - 99	
MCH	28.9	Pgr	27,0 - 31,0	
MCHC	35.1	g/ dl	32,0 - 36,0	
RDW	12.5	%	11,5 - 15.0	
PDW	9.5	%	10,0 - 18,0	
MPV	7.3	um3	6,5 - 11,0	
PCT	0.200	%	0,100 - 0,500	
Hitung Jenis Leukosit				
Eosinofil	2.1	%	1 - 3	
Basofil	0	%	0 - 1	
Netrofil (abs)	17.1	10 *3 / uL	1,56 - 6,13	
Neutrofil	71.8	%	50 - 70	
Limfosit	14.1	%	20 - 40	
Monosit	12.0	%	2 - 8	
Limfosit (abs)	3.3	10 *3 / uL	1,8 - 3,74	
Masa Pendarahan	4'	Menit	2' - 6'	
Masa Pembekuan	8'	Menit	6' - 12'	Sederhana
EST GULA DARAH				
Glukosa Ad Random	97	Mg/ dl	<200	
AL GINJAL				
Ureum/Urea-N	52	Mg/dl	13 - 50	
Creatinin	1.0	Mg/dl	P : 0.7 - 1.4 W : 0.6 - 1.1	

Halaman 1 dari 2

No. Reg/ No. RM : RJ0000456600 / 00292233
Tanggal Masuk : 11/05/2023
Nama Pasien : RAHMAD HIDAYAT
Tgl. Periksa : 11/05/2023 20:13:21
Tgl Lahir : 26/01/1992 00:00:00

Dokter Pengirim : dr. Andry Maival
Ruang Perawatan : Instalasi Gawat Darurat (IGD)
Analis : MONICA NILA SARI TARIGAN
Jam Penerimaan Spesimen : 19.50 WIB
Alamat :

JENIS PEMERIKSAAN	HASIL	UNIT/ SATUAN	ANGKA NORMAL	METODE
ELEKTROLIT				
Elektrolit Lengkap				
Natrium	132	mmol/ L	135 - 150	ISE
Kalium	4.0	mmol/ L	3.6 - 5.5	
Chlorida	100	mmol/ L	96 - 108	
IMUNO SEROLOGI				
HIV (Methode Rapid Test)				
Standart Diagnostik (SD)	Non Reaktif		Non Reaktif	Rapid Test / ICT
Fokus Anti HIV 1/2			Non Reaktif	
Vikia HIV 1/2			Non Reaktif	
Oncoprobe HIV 1/2			Non Reaktif	

Interpretasi Klinik :

MEDAN, 11/05/2023
Salam Sejawat

dr. Fani Ade Irma, Sp.PK

2. Pemeriksaan Radiologi Report

RUMAH SAKIT UMUM IMELDA PEKERJA INDONESIA
BAGIAN RADIOLOGI
Jl. Bilal No. 24 P. Brayan Darat I Medan 20239
Telp (061) 6610072-6631380 Fax (061)6618457

MEDAN, 12/05/2023
Kepada Yth.
dr. Endi Prilansa Mahadi, Sp.U
Di Tempat

Bersama ini kami sampaikan hasil pemeriksaan Radiologi a/n :

No. : 1375.05.23.USG
Nama : RAHMAD HIDAYAT
No. Medical : 00292233
Tanggal Lahir : 26/01/1992
Data Klinis : ABSES PENIS

RADIOLOGI REPORT

USG KIDNEY & BLADDER

Keterangan : Ginjal R-L : Tidak tampak tanda - tanda bendungan pada kedua PCS dan ureter, tidak tampak batu didalamnya. Blass : Bentuk dan ukuran normal,dinding menebal ireguler , tidak tampak massa dan batu di dalamnya.

Kesimpulan : Cystitis.

3. Gambar Hasil Radiologi Report

4. Pemeriksaan Histopatologi

Kepada Yth:
Dr. Endi, Sp.U
RSU Imelda Pekerja Indonesia
Di Medan

Bersama ini kami sampaikan hasil pemeriksaan histopatologi dari :

Nama : Rahmad Hidayat
Umur : 31 thn
Alamat : Medan
No. RM : 29 22 33 (Ruang Angrek)

Klinik : Abcess penis

Makroskopis : Terima 1 potong jaringan dari infiltrat penis, ukuran 1 x 1 x 0,5 cm Warna putih keabuan, konsistensi kenyal. Sediaan habis untuk prosessing

Mikroskopis : Sediaan jaringan menunjukkan fragmentasi stroma tanpa pelapis epitel. Tampak jaringan ikat yang edematus dengan infiltrasi sel-sel radang neutrofil, limfosit dan sel plasma. Juga dijumpai bagian dengan perdarahan interstisial dan nekrosis.
Tidak dijumpai tanda proses radang spesifik maupun tanda malignansi pada sediaan ini.

Kesimpulan : Gambaran histopatologi sediaan ini sesuai dengan Abcess.

dr. FITRIANI LUMONGGA, Sp.PA
SIP : 4041/SP/PA
NIP : 19691221 200212 2 001

Terimakasih dan salam sejawat,

(Dr.dr.Fitriani Lumongga, Sp.PA)

5. Pemeriksaan Radiologi Report

RUMAH SAKIT UMUM IMELDA PEKERJA INDONESIA
BAGIAN RADIOLOGI
Jl. Bilal No. 24 P. Brayan Darat I Medan 20239
Telp (061) 6610072-6631380 Fax (061)66 8457

MEDAN, 11/05/2023
Kepada Yth.
dr. Andry Malval
Di Tempat

ersama ini kami sampaikan hasil pemeriksaan Radiologi a/n :
ert. No. : 2998.05.23.Rad
ama : RAHMAD HIDAYAT
. Medical : 00292233
nggal Lahir : 26/01/1992
ata Klinis : Abses penis dd kiste.l

RADIOLOGI REPORT

THORAX (PA)

eterangan : Cor : Ukuran normal
Sinus dan diafragma normal
Trachea tampak simetris
Paru : Tampak pebercakan pada kedua parahiler. Tidak tampak effusi pleura. Corakan broncho vasculer bertambah

esimpulan : Bronchopneumonia.

6. Laporan Operasi

RSU IMELDA PEKERJA INDONESIA
LAPORAN PEMBEDAHAN DAN INSTRUKSI PASCA BEDAH

No. Rekam Medis : 292233
Nama Lengkap : RAHMAD HIDAYAT
Tgl. Lahir/ Umur : 26/01/1992 / 31 Tahun
Jk. Kelamin : Laki - Laki

Operator : dr. Endi Prilansa Mahadi, Sp.U
Anastesi : dr.David,Sp.An

Asisten : -
Instrumen : Str. Rosmawati
Penata Anastesi : Br. Alatan
Tanggal Pembedahan : 15/05/2023

Diagnosis Pra Bedah :
Abses Penis + Suspect Fistel Uretrocutan

Diagnosis Pasca Bedah :
Abses Penis + Infiltrat Penis

Mulai Jam : 14:30
Selesai Jam : 15:30
Lama Pembedahan : 1 jam

Tindakan Pembedahan :
1 Sistoskopi
2 Drainase Abses + Biopsi

[ ] EMERGENSI
[V] ELEKTIF
[ ] KECIL
[ ] SEDANG
[ ] BESAR
[V] KHUSUS

Uraian Pembedahan
1. Sio, antibiotik profilaksis, spinal, litotomy, drapping
2. Sistoskopi : uretra anterior intact normal, striktur (-), batu (-), massa (-), fistel (-)
3. Bull trabekulasi ringan sedang, massa (-), batu (-)
4. Tampak abses di ventral shaft penoscrotal, tampak abses sebagian sudah pecah Nekrotomi dan debridement dengan betadine dan perhidrol
Tampak jaringan infiltrat pocket abses --> biopsi --> PA
4. Freshening, jahit situasional dengan catgut, selesai.

Komplikasi Pembedahan :

Jaringan Ke Patologi		Cairan Yang Keluar		
[V] Ya, Tanggal 15/05/2023	[ ] Tidak	Darah	50.00	cc
Jenis Jaringan Yang Dikirim : Infiltrat Penis		Urine	1,000.00	cc
Label Pasien Sudah Ditempel : [V] Sudah	[ ] Belum	Dll	0	cc

INSTRUKSI PASCA BEDAH

1. Observasi : - Kesadaran dan tanda vital
2. Cairan Parenteral (IVFD) : - RL 20 gtt/menit
3. Obat - Obatan : - Teruskan
4. Makan/ Minum (Oral) : - Bebas
5. Instruksi Khusus : - Aff kateter besok pagi
- GV hari rabu

Operator Bedah

dr. Endi Prilansa Mahadi, Sp.U

7. Ringkasan Pasien Keluar (Resume)

RSU IMELDA PEKERJA INDONESIA
JL.BILAL NO. 24, PULO BRAYAN DARAT I
MEDAN - 20239
Telp : 061 6610072
Fax : 061 6618457

RINGKASAN PASIEN KELUAR (DISCHARGE SUMMARY)

Tgl. Masuk	11/05/2023 19:50:00 WIB	No. RM	292233
Tgl. Keluar	18/05/2023 16:00:00 WIB	Nama	RAHMAD HIDAYAT
Ruang/ Kelas	Ruang Rawat Anggrek/ Kelas III	Usia	31 Tahun
		Jenis Kelamin	Laki - Laki

Alasan Pasien Di Rawat : Bengkak di pangkal kemaluan, nyeri (+), bernanah (+)

Anamnese : Bengkak di pangkal kemaluan sejak 2 minggu, nyeri (+), bernanah (+), BAK/BAB (+) normal, flatus keluar dari lubang pangkal kemaluan, awalnyal tahun 2018 keluhan serupa sembuh sendiri.

Pemeriksaan Fisik : Sens : cm
Tekanan darah : 110/80 mmhg, nadi : 90 x/i, nafas : 20 x/i, suhu : 36.8 c, berat badan : 73 kg
Abdomen : soepel, peristaltik (+)
Genitalia dan Anus : penis = edem, curiga abses (+)

Pemeriksaan Penunjang : Tgl 11/05/2023 : Darah lengkap :
- Hemoglobin : 13.1 g/dl, leukosit : 23.7 ul, hematokrit : 37.4 %
- Faal Ginaji-> Ureum/Urea-N : 52 mg/dl
- Elektrolit lengkap : Natrium : 132 mmol/l
- THORAX (PA) : Bronchopneumonia.

Diagnosa Masuk : Abses proximal penis dd/Fistel

Pengobatan dan Tindakan : Pengobatan : Ceftriaxone 1 gr inj; dexametason 5 mg/ml inj; ketorolac 30 mg inj; ranitidin 25 mg/ml inj; ringer lactat 500 mg inf;
Tindakan : Sistoskopi + Drainase Abses + Biopsi (tgl 15/05/2023)

Perkembangan selama dirawat : - Tgl 11/05/2023: Pasien tiba di ruangan dengan keluhan Bengkak di pangkal kemaluan sejak 2 minggu, nyeri (+), bernanah (+), BAK/BAB (+) normal, flatus keluar dari lubang pangkal kemaluan, TD : 110/80 mmhg, HR : 90 x/i, RR : 20 x/i, T : 36.8 c, Rencana operasi
- Tgl 12/05/2023 : bengkak dan nyeri pada pangkal kemaluan (+), nanah (+), skala nyeri 2, TD : 108/80 mmhg, HR : 80 x/i, RR : 20 x/i, T : 36.5 c
- Tgl 13/05/2023 : bengkak dan nyeri pada pangkal kemaluan (+), nanah (+), skala nyeri 2, TD : 110/78 mmhg, HR : 84 x/i, RR : 20 x/i, T : 36.5 c, Hasil USG KIDNEY & BLADDER :- Cystitis.
- Tgl 14/05/2023 : nyeri dada (+), bengkak pada pangkal kemaluan (+), TD : 110/74 mmhg, HR : 86 x/i, RR : 20 x/i, T : 36.8 c, skala nyeri 3
- Tgl 15/05/2023 : nyeri luka post op (+), badan lemas (+), TD : 120/70 mmhg, HR : 87 x/i, RR : 20 x/i, T : 36.2 c, skala nyeri 2.
- Tgl 16/05/2023 : nyeri luka post op (+), badan lemas (+), TD : 98/65 mmhg, HR : 85 x/i, RR : 20 x/i, T : 36.2 c, skala nyeri 2.
- Tgl 17/05/2023 : nyeri luka post op (+), lemas (+), TD : 110/70 mmhg, HR : 80 x/i, RR : 20 x/i, T : 37 c, skala nyeri 3.
- Tgl 18/05/2023 : nyeri luka post op (-), TD : 115/74 mmhg, HR : 86 x/i, RR : 20 x/i, T : 36.1 c, pasien boleh pbj.

Diagnosa Akhir : Abses Penis + Cystitis

Kondisi Pasien dan Obat-Obatan Yang di Bawa Saat Pasien Pulang : PBJ dengan membaik
Obat Pulang : Amoxicilin 500 Mg Cap,Channa 500 Mg Caps, Gentamicin 0,1 % 5 G Salep Kulit,Ketorolac 10mg Tab

Instruksi Tindak Lanjut : Kontrol ulang tgl 25/05/2023

Kasus 8

1. Ringkasan Pasien Keluar (Resume)

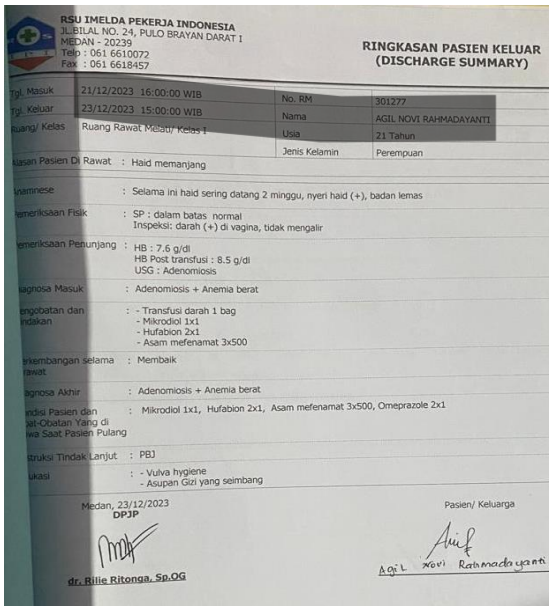

RSU IMELDA PEKERJA INDONESIA
JL.BILAL NO. 24, PULO BRAYAN DARAT I
MEDAN - 20239
Telp : 061 6610072
Fax : 061 6618457

RINGKASAN PASIEN KELUAR
(DISCHARGE SUMMARY)

Tgl. Masuk	21/12/2023 16:00:00 WIB	No. RM	301277
Tgl. Keluar	23/12/2023 15:00:00 WIB	Nama	AGIL NOVI RAHMADAYANTI
Ruang/ Kelas	Ruang Rawat Melati/ Kelas I	Usia	21 Tahun
		Jenis Kelamin	Perempuan

Alasan Pasien Di Rawat : Haid memanjang

Anamnese : Selama ini haid sering datang 2 minggu, nyeri haid (+), badan lemas

Pemeriksaan Fisik : SP : dalam batas normal
Inspeksi: darah (+) di vagina, tidak mengalir

Pemeriksaan Penunjang : HB : 7.6 g/dl
HB Post transfusi : 8.5 g/dl
USG : Adenomiosis

Diagnosa Masuk : Adenomiosis + Anemia berat

Pengobatan dan Tindakan : - Transfusi darah 1 bag
- Mikrodiol 1x1
- Hufabion 2x1
- Asam mefenamat 3x500

Perkembangan selama Rawat : Membaik

Diagnosa Akhir : Adenomiosis + Anemia berat

Kondisi Pasien dan Obat-Obatan Yang di Bawa Saat Pasien Pulang : Mikrodiol 1x1, Hufabion 2x1, Asam mefenamat 3x500, Omeprazole 2x1

Instruksi Tindak Lanjut : PBJ

Edukasi : - Vulva hygiene
- Asupan Gizi yang seimbang

Medan, 23/12/2023
DPJP

dr. Rilie Ritonga, Sp.OG

Pasien/ Keluarga

Agil Novi Rahmadayanti

2. Laporan Transfusi Darah

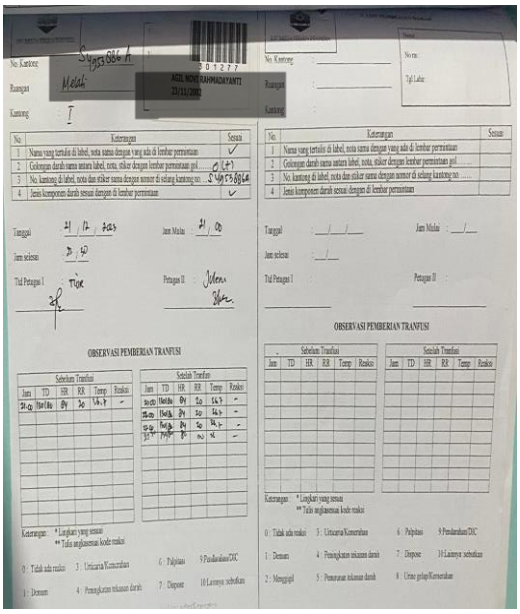

OBSERVASI PEMBERIAN TRANFUSI

OBSERVASI PEMBERIAN TRANFUSI

3. Pemeriksaan Laboratorium

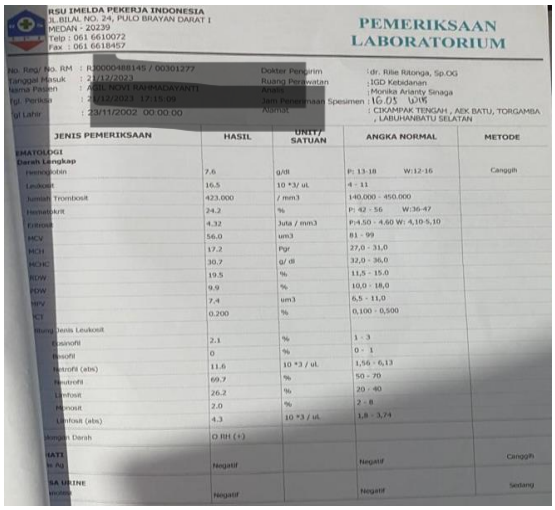

RSU IMELDA PEKERJA INDONESIA
JL.BILAL NO. 24, PULO BRAYAN DARAT I
MEDAN - 20239
Telp : 061 6610072
Fax : 061 6618457

PEMERIKSAAN LABORATORIUM

No. Reg/ No. RM : RI0000488145 / 00301277
Tanggal Masuk : 21/12/2023
Nama Pasien : AGIL NOVI RAHMADAYANTI
Tgl. Periksa : 23/12/2023 17:15:09
Tgl Lahir : 23/11/2002 00:00:00

Dokter Pengirim : dr. Rilie Ritonga, Sp.OG
Ruang Perawatan : IGD Ketidanan
Analis : Monika Arianty Sinaga
Jam Penerimaan Spesimen : 16.05 WIB
Alamat : CIKAMPAK TENGAH , AEK BATU, TORGAMBA , LABUHANBATU SELATAN

JENIS PEMERIKSAAN	HASIL	UNIT/ SATUAN	ANGKA NORMAL	METODE
HEMATOLOGI				
Darah Lengkap				
Hemoglobin	7.6	g/dl	P: 13-18 W:12-16	Canggih
Leukosit	16.5	10 *3/ uL	4 - 11	
Jumlah Trombosit	423.000	/ mm3	140,000 - 450.000	
Hematokrit	24.2	%	P: 42 - 56 W:36-47	
Eritrosit	4.32	Juta / mm3	P:4.50 - 4.60 W: 4,10-5,10	
MCV	56.0	um3	81 - 99	
MCH	17.2	Pgr	27,0 - 31,0	
MCHC	30.7	g/ dl	32,0 - 36,0	
RDW	19.5	%	11,5 - 15.0	
PDW	9.9	%	10,0 - 18,0	
MPV	7.4	um3	6,5 - 11,0	
PCT	0.200	%	0,100 - 0,500	
Hitung Jenis Leukosit				
Eosinofil	2.1	%	1 - 3	
Basofil	0	%	0 - 1	
Netrofil (abs)	11.6	10 *3 / uL	1,56 - 6,13	
Neutrofil	69.7	%	50 - 70	
Limfosit	26.2	%	20 - 40	
Monosit	2.0	%	2 - 8	
Limfosit (abs)	4.3	10 *3 / uL	1,8 - 3,74	
Golongan Darah	O (H) (+)			
HATI	Negatif		Negatif	Canggih
SA URINE	Negatif		Negatif	Sedang

4. Pemeriksaan Laboratorium Kedua

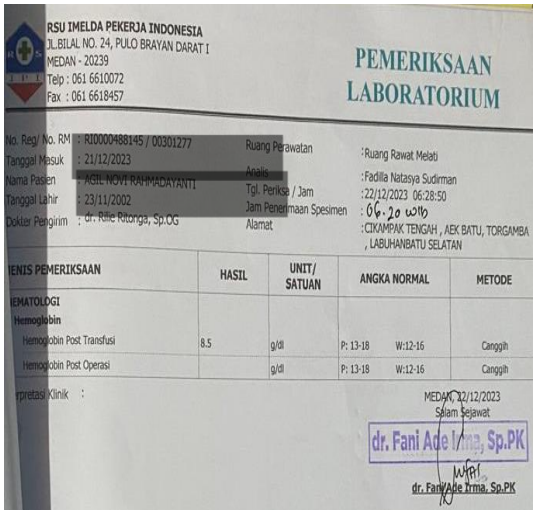

RSU IMELDA PEKERJA INDONESIA
JL.BILAL NO. 24, PULO BRAYAN DARAT I
MEDAN - 20239
Telp : 061 6610072
Fax : 061 6618457

PEMERIKSAAN LABORATORIUM

No. Reg/ No. RM : RI0000488145 / 00301277
Tanggal Masuk : 21/12/2023
Nama Pasien : AGIL NOVI RAHMADAYANTI
Tanggal Lahir : 23/11/2002
Dokter Pengirim : dr. Rilie Ritonga, Sp.OG

Ruang Perawatan : Ruang Rawat Melati
Analis : Fadilla Natasya Sudirman
Tgl. Periksa / Jam : 22/12/2023 06:28:50
Jam Penerimaan Spesimen : 06.20 WIB
Alamat : CIKAMPAK TENGAH , AEK BATU, TORGAMBA , LABUHANBATU SELATAN

JENIS PEMERIKSAAN	HASIL	UNIT/ SATUAN	ANGKA NORMAL	METODE
HEMATOLOGI				
Hemoglobin				
Hemoglobin Post Transfusi	8.5	g/dl	P: 13-18 W:12-16	Canggih
Hemoglobin Post Operasi		g/dl	P: 13-18 W:12-16	Canggih

Interpretasi Klinik :

MEDAN, 22/12/2023
Salam Sejawat

dr. Fani Ade Irma, Sp.PK

5. Pemeriksaan Histopatologi

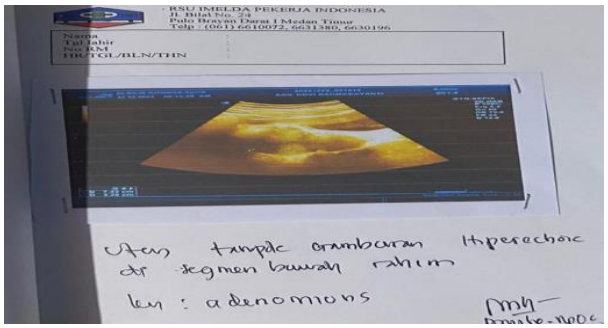

RSU IMELDA PEKERJA INDONESIA
Jl. Bilal No. 24
Pulo Brayan Darat I Medan Timur
Telp : (061) 6610072, 6631380, 6630196

Nama
Tgl lahir
Jenis Kel
HB/TGL/BLN/THN

Uterus tampak gambaran Hyperechoic dr segmen bawah rahim
kesan : adenomiosis

Kasus 9

1. Ringkasan Pasien Keluar (Resume)

RSU IMELDA PEKERJA INDONESIA

No Reg / RM	: 14621 / 303675
Nama Pasien	: WULAN NUZULIA
Tgl Lahir	: 17/03/2007
Jenis Kelamin	: Perempuan

RM 77
Revisi 2023
Halaman - 1

RINGKASAN PASIEN KELUAR (DISCHARGE SUMMARY)

Tanggal Masuk	28/02/2024 / 17:00:00 WIB
Tanggal Keluar	02/03/2024 / 15:00:00 WIB
Ruangan/Kelas	Ruang Rawat Melati / Kelas II
Alasan Pasien Di Rawat	Keluar darah dari kemaluan
Anamnese	Pasien Rujukan dari RS luar, keluar darah banyak-banyak, lemas (+), pucat (+)
Pemeriksaan Fisik	TD : 90/60 mmHg, HR: 100 x/i, P: 24-25 x /i, Spo2: 98% Konjungtiva : anemis Genetalia: perdarahan (+), bergumpal
Pemeriksaan Penunjang	HB : 5.5 g/dl
Diagnosa Masuk	PUD + Anemia berat
Pengobatan dan Tindakan	- Rawat ICU - Transfusi darah
Perkembangan selama dirawat	Membaik
Diagnosa Akhir	PUD + Anemia berat
Kondisi Pasien dan Obat-Obatan Yang di Bawa Saat Pasien Pulang	Baik
Instruksi Tindak Lanjut	Kontrol ke faskes
Edukasi	- Vulva hygiene - Asupan Gizi yang seimbang

Medan, 02/03/2024 / 15:00:00 WIB
DPJP

dr. E. Hasudungan Putri, Sp.OG
(Nama & Tanda Tangan)

Pasien / Keluarga

(Nama & Tanda Tangan)

2. Pemeriksaan Laboratorium Pertama

RSU IMELDA PEKERJA INDONESIA
Jln. Bilal No.24, Pulo Brayan Darat I, Kec. Medan Timur, Sumut
Email : imeldagood2018@gmail.com - Telp : 061 6610072- Website : rsuimelda.com

RI14621/303675

HASIL PEMERIKSAAN LABORATORIUM

No.Reg / No.RM	: RI14621/303675	Dokter Pengirim	: dr. E. Hasudungan Putri, Sp.OG
Tanggal Masuk	: 28/02/2024	Ruang Perawatan	: IGD Kebidanan
Nama Pasien	: WULAN NUZULIA	Analis	: Fadilla Natasya Sudirman, A.Md. Kes
Tanggal Lahir	: 17/03/2007	Tgl Periksa	: 28/02/2024
Umur	: 16 Tahun 11 Bulan	Jam Terima Spesimen	: 16:55:00
Jenis Kelamin	: Perempuan	Jam Selesai Hasil	: 17:10:00
Alamat	: JLN. BOXIT NO 84 LK I,KOTA BANGUN,MEDAN DELI		

JENIS PEMERIKSAAN	HASIL	SATUAN	ANGKA NORMAL	METODE
HEMATOLOGI				
Darah Lengkap				
Hemoglobin	5.5	g/dl	P. 13-18 W:12-16	Canggih
Leukosit	10.4	10 *3/ uL	4 - 11	
Jumlah Trombosit	251.000	/ mm3	140.000 - 450.000	
Hematokrit	14.9	%	P: 42 - 56 W:36-47	
Eritrosit	2.20	Juta / mm3	P:4.50 - 4.60 W: 4,10-5,10	
MCV	67	um3	81 - 99	
MCH	23.3	Pgr	27,0 - 31,0	
MCHC	34.4	g/ dl	32,0 - 36,0	
RDW	14.4	%	11,5 - 15.0	
PDW	10.2	%	10,0 - 18,0	
MPV	7.8	um3	6,5 - 11,0	
PCT	0.100	%	0,100 - 0,500	
Eosinofil	2,4	%	1 - 3	
Basofil	0	%	0 - 1	
Netrofil (abs)	7.1	10 *3 / uL	1,56 - 6,13	
Neutrofil	67.5	%	50 - 70	
Limfosit	26.1	%	20 - 40	
Monosit	4.0	%	2 - 8	
Limfosit (abs)	2.7	10 *3 / uL	1,8 - 3,74	
Golongan Darah	A RH (+)			

Interpretasi Klinik :
Anemia hipokrom mikrositer

Medan, 28/02/2024
Salam Sejawat

dr. FANI ADE IRMA, SP.PK

Jam Selesai Hasil : 19:00
ANALIS : Kiki
Jam Pelaporan : 17:05
Dokter : Seni
Verifikasi Dokter Yang Melakukan

3. Pemeriksaan Laboratorium Kedua

RSU IMELDA PEKERJA INDONESIA
Jln. Bilal No.24, Pulo Brayan Darat I, Kec. Medan Timur, Sumut
Email : imeldagood2018@gmail.com - Telp : 061 6610072- Website : rsuimelda.com

RI14621/303675

HASIL PEMERIKSAAN LABORATORIUM

No.Reg / No.RM	: RI14621/303675	Dokter Pengirim	: dr. E. Hasudungan Putri, Sp.OG
Tanggal Masuk	: 28/02/2024	Ruang Perawatan	: Intensive Care Unit (ICU)
Nama Pasien	: WULAN NUZULIA	Analis	: Monika Arianty Sinaga, A.Md. Kes
Tanggal Lahir	: 17/03/2007	Tgl Periksa	: 29/02/2024
Umur	: 16 Tahun 11 Bulan	Jam Terima Spesimen	: 10:50:00
Jenis Kelamin	: Perempuan	Jam Selesai Hasil	: 11:21:00
Alamat	: JLN. BOXIT NO 84 LK I,KOTA BANGUN,MEDAN DELI		

JENIS PEMERIKSAAN	HASIL	SATUAN	ANGKA NORMAL	METO
HEMATOLOGI				
Darah Lengkap				
Hemoglobin	7.8	g/dl	P: 13-18 W:12-16	Cang
Leukosit	9.5	10 *3/ uL	4 - 11	
Jumlah Trombosit	220.000	/ mm3	140.000 - 450.000	
Hematokrit	21.4	%	P: 42 - 56 W:36-47	
Eritrosit	2.89	Juta / mm3	P:4.50 - 4.60 W: 4,10-5,10	
MCV	74.0	um3	81 - 99	
MCH	25.7	Pgr	27,0 - 31,0	
MCHC	34.7	g/ dl	32,0 - 36,0	
RDW	16.9	%	11,5 - 15.0	
PDW	9.8	%	10,0 - 18,0	
MPV	7.6	um3	6,5 - 11,0	
PCT	0.16	%	0,100 - 0,500	
Eosinofil	2.2	%	1 - 3	
Basofil	0	%	0 - 1	
Netrofil (abs)	6.2	10 *3 / uL	1,56 - 6,13	
Neutrofil	64.1	%	50 - 70	
Limfosit	30.7	%	20 - 40	
Monosit	3.0	%	2 - 8	
Limfosit (abs)	2.9	10 *3 / uL	1,8 - 3,74	

Interpretasi Klinik :
Anemia

Medan, 29/02/2024
Salam Sejawat

dr. FANI ADE IRMA, SP.PK

4. Pemeriksaan Laboratorium Ketiga

RSU IMELDA PEKERJA INDONESIA
Jln. Bilal No.24, Pulo Brayan Darat I, Kec. Medan Timur, Sumut
Email : imeldagood2018@gmail.com - Telp : 061 6610072- Website : rsuimelda.com

RI14621/303675

HASIL PEMERIKSAAN LABORATORIUM

No.Reg / No.RM	: RI14621/303675	Dokter Pengirim	: dr. E. Hasudungan Putri, Sp.OG
Tanggal Masuk	: 28/02/2024	Ruang Perawatan	: Ruang Rawat Melati
Nama Pasien	: WULAN NUZULIA	Analis	: Ita Yunita, A.Md.kes
Tanggal Lahir	: 17/03/2007	Tgl Periksa	: 01/03/2024
Umur	: 16 Tahun 11 Bulan	Jam Terima Spesimen	: 06:30:00
Jenis Kelamin	: Perempuan	Jam Selesai Hasil	: 07:00:00
Alamat	: JLN. BOXIT NO 84 LK I,KOTA BANGUN,MEDAN DELI		

JENIS PEMERIKSAAN	HASIL	SATUAN	ANGKA NORMAL	METODE
HEMATOLOGI				
Hemoglobin Post Transfusi	9.0	g/dl	P: 13-18 W:12-16	Canggih

Interpretasi Klinik :
.

Medan, 01/03/2024
Salam Sejawat

dr. FANI ADE IRMA, SP.PK

5. Pemeriksaan Laboratorium Rumah Sakit Rujukan

RSU ESHMUN

LABORATORIUM

No.RM	: 07-17-80	Penjamin	: BPJS
Nama Pasien	: Wulan Nuzulia	Dokter Pengirim	: dr. Maristella
Tgl Lahir / Umur	: 17-03-2007 / 16 Th	Tgl/Jam Permintaan	: 28/2/2024 12:30
Jenis Kelamin	: Perempuan	Tgl/Jam Pelaporan	: 28/2/2024 13:10
Alamat	: Kl. Boxit No 84 Lk I	Ruang Perawatan	: UGD

LABORATORY REPORT / HASIL LABORATORIUM

PEMERIKSAAN	HASIL	SATUAN	NILAI NORMAL
HEMATOLOGI			
Darah Lengkap			
Haemoglobin		g/dl	10.5-13.5
Leukosit	8.4	$10^3/mm^3$	5.0-11.0
Laju Endap Darah	67 H	mm/jam	< 15
Jumlah trombosit	370	$10^3/mm^3$	150-450
Hematokrit		%	32.0-44.0
Eritrosit		$10^6/mm^3$	3.6-6.2
MCV		fl	70.0-86.0
MCH		pg	23-31
MCHC	31.6	g/dl	30-35
RDW	15.9 H	%	11.50-14.50
PDW	15.4	fl	10-18
MPV	8.2	fl	6.50-9.50
PCT	0.30	%	0.10-0.50
Hitung Jenis Leukosit			
Eosinofil	0.8	%	1-3
Basofil	0.1	%	0-1
Neutrofil	61.2	%	50-70
Limfosit	31.2	%	20-40
Monosit	6.7	%	2-8
TEST GULA DARAH			
KGD Ad Random	64	mg/dl	< 200

Medan, 28 Februari 2024
dr. Penanggung Jawab

Diverifikasi Oleh : dr. Yuanita Mayasari Aritonang, Sp. PK
Divalidasi Oleh : Sri Ayuwati, AMAK
Dicetak Oleh : Muzdalifah, Amd.Kes

dr.Yuanita Mayasari Aritonang, Sp.PK

6. Laporan Transfusi Darah

RSU BHELDA PEKERJA INDONESIA

No. Kantong : 7436103
Ruangan : Melati
Kantong : III (Tgal)

Nama : Wulan Nuzulia
No rm : 30 36 75
Tgl Lahir : 17-03-2007

No.	Keterangan	Sesuai
1	Nama yang tertulis di label, nota sama dengan yang ada di lembar permintaan	✓
2	Golongan darah sama antara label, nota, stiker dengan lembar permintaan gol... A-01	✓
3	No. kantong di label, nota dan stiker sama dengan nomor di selang kantong no. 7436103	✓
4	Jenis komponen darah sesuai dengan di lembar permintaan	✓

Tanggal : 29/02/2024
Jam mulai : 18/30 WIB
Jam selesai : 21/00
Ttd Petugas I : Jf Fernita
Petugas II : Fepi

OBSERVASI PEMBERIAN TRANFUSI

Sebelum Tranfusi						Setelah Tranfusi					
Jam	TD	HR	RR	Temp	Reaksi	Jam	TD	HR	RR	Temp	Reaksi
18:30	110/70	89	20	36,5	✓	18:30	110/70	89	20	36,5	✓
						19:30	110/70	89	20	36,5	✓
						21:00	110/70	88	20	36,5	✓

Keterangan : * Lingkari yang sesuai
** Tulis angkasesuai kode reaksi

0 : Tidak ada reaksi 3 : Urticaria/Kemerahan 6 : Palpitasi 9:Pendarahan/DIC
1 : Demam 4 : Peningkatan tekanan darah 7 : Dispose 10:Lainnya :sebutkan

RSU BHELDA PEKERJA INDONESIA

No. Kantong :
Ruangan :
Kantong :

No rm :
Tgl Lahir :

No.	Keterangan
1	Nama yang tertulis di label, nota sama dengan yang ada di lembar permintaan
2	Golongan darah sama antara label, nota, stiker dengan lembar permintaan gol...
3	No. kantong di label, nota dan stiker sama dengan nomor di selang kantong no.
4	Jenis komponen darah sesuai dengan di lembar permintaan

Tanggal : ___/___/___
Jam mulai : ___
Jam selesai : ___/___
Ttd Petugas I :
Petugas II :

OBSERVASI PEMBERIAN TRANFUSI

Sebelum Tranfusi						Setelah Tranfusi				
Jam	TD	HR	RR	Temp	Reaksi	Jam	TD	HR	RR	T

Keterangan : * Lingkari yang sesuai
** Tulis angkasesuai kode reaksi

0 : Tidak ada reaksi 3 : Urticaria/Kemerahan 6 : Palpitasi 9:Pendara
1 : Demam 4 : Peningkatan tekanan darah 7 : Dispose 10:Lainny
2 : Menggigil 5 : Penurunan tekanan darah 8 : Urine gelap/Kemerahan

Kasus 10

1. Ringkasan Pasien Keluar (Resume)

RSU IMELDA PEKERJA INDONESIA
JL.BILAL NO. 24, PULO BRAYAN DARAT I
MEDAN - 20239
Telp : 061 6610072
Fax : 061 6618457

RINGKASAN PASIEN KELU
(DISCHARGE SUMMARY

Tgl. Masuk	04/12/2023 14:20:00 WIB	No. RM	300611
Tgl. Keluar	08/12/2023 14:00:00 WIB	Nama	HENNY DIANA
Ruang/ Kelas	Ruang Rawat Kemuning/ Kelas II	Usia	37 Tahun
		Jenis Kelamin	Perempuan

Alasan Pasien Di Rawat : Perut membesar (+), haid sakit (+)

Anamnese : Perut membesar, sakit, haid sakit, riwayat operasi melahirkan 1x

Pemeriksaan Fisik : Compos mentis, TD : 110/70 mmHg, Nadi : 90 x/menit, P : 52 x/menit
Abdomen : massa kistik ± 20 minggu, mobilitas terbatas, nyeri (+)
VT : uterus besar (+), terfiksasi ke massa.

Pemeriksaan Penunjang : HB : 13.6 g/dl
USG : Bilateral Kista Endometriosis

Diagnosa Masuk : Bilateral Endometriosis

Pengobatan dan Tindakan : TAH BSO

Perkembangan selama dirawat : Membaik

Diagnosa Akhir : Bilateral Endometriosis Stage III Pasca TAH BSO

Kondisi Pasien dan Obat-Obatan Yang di Bawa Saat Pasien Pulang : Baik
Ibuprofen, Paracetamol, Hufabion, Vitamin C, Clindamycin

Instruksi Tindak Lanjut : Kontrol ke Poli Perawatan Luka tgl 11/12/2023

Edukasi : - Makanan yang bergizi
- Menjaga kebersihan luka operasi

Medan, 08/12/2023
DPJP

dr. Hedy Tan, MARS, MOG,Sp.OG

Pasien/ Keluarga

Henny Diana

2. Pemeriksaan Laboratorium Pertama

RSU IMELDA PEKERJA INDONESIA
JL.BILAL NO. 24, PULO BRAYAN DARAT I
MEDAN - 20239
Telp : 061 6610072
Fax : 061 6618457

PEMERIKSAAN LABORATORIUM

No. Reg/ No. RM : RJ0000485359 / 00300611
Tanggal Masuk : 04/12/2023
Nama Pasien : HENNY DIANA
Tgl. Periksa : 04/12/2023 11:25:35
Tgl Lahir : 15/05/1986 00:00:00

Dokter Pengirim : dr. Hedy Tan, MARS, MOG,Sp.OG
Ruang Perawatan : IGD Kebidanan
Analis : Monika Arianty Sinaga
Jam Penerimaan Spesimen : 10.40 WIB
Alamat : JL DUSUN PERBAUNGAN ATAS KEC BILAH HULU

JENIS PEMERIKSAAN	HASIL	UNIT/ SATUAN	ANGKA NORMAL	METODE
HEMATOLOGI				
Darah Lengkap				
Hemoglobin	13.6	g/dl	P: 13-18 W:12-16	Canggih
Leukosit	8.0	10 *3/ uL	4 - 11	
Jumlah Trombosit	330.000	/ mm3	140.000 - 450.000	
Hematokrit	41.1	%	P: 42 - 56 W:36-47	
Eritrosit	4.62	Juta / mm3	P:4,50 - 4,60 W: 4,10-5,10	
MCV	88.9	um3	81 - 99	
MCH	29.4	Pgr	27,0 - 31,0	
MCHC	33.1	g/ dl	32,0 - 36,0	
RDW	13.3	%	11,5 - 15.0	
PDW	9.6	%	10,0 - 18,0	
MPV	7.6	um3	6,5 - 11,0	
PCT	0.250	%	0,100 - 0,500	
Hitung Jenis Leukosit				
Eosinofil	1.2	%	1 - 3	
Basofil	0	%	0 - 1	
Netrofil (abs)	5.8	10 *3 / uL	1,56 - 6,13	
Neutrofil	70.2	%	50 - 70	
Limfosit	26.1	%	20 - 40	
Monosit	2.5	%	2 - 8	
Limfosit (abs)	2.0	10 *3 / uL	1,8 - 3,74	
FAAL HATI				Canggih
HbS Ag	Negatif		Negatif	

3. Pemeriksaan laboratorium Kedua

No. Reg/ No. RM : RJ0000485359 / 00300611
Tanggal Masuk : 04/12/2023
Nama Pasien : HENNY DIANA
Tgl. Periksa : 04/12/2023 11:27:53
Tgl Lahir : 15/05/1986 00:00:00

Dokter Pengirim : dr. Hedy Tan, MARS, MOG,Sp.OG
Ruang Perawatan : IGD Kebidanan
Analis : Monika Arianty Sinaga
Jam Penerimaan Spesimen : 10.40 WIB
Alamat : JL DUSUN PERBAUNGAN ATAS KEC BILAH HULU

JENIS PEMERIKSAAN	HASIL	UNIT/ SATUAN	ANGKA NORMAL	METODE
ANALISA URINE				
Urine Rutine				
Warna	Kuning Keruh		Kuning Jernih	
pH	6.0		5 - 7	
Berat Jenis (Bj)	1.015		1,005 - 1,030	
Reduksi	Negatif		Negatif	
Nitrit	Negatif		Negatif	
Protein	Negatif		Negatif	
Urobilinogen	Negatif		Negatif	
Bilirubin	Negatif		Negatif	
Darah	(++) Positif		Negatif	
Leukosit	Negatif		Negatif	
Keton	Negatif		Negatif	
SEDIMEN :				
Leukosit	3 - 4		< 6	
Eritrosit	4 - 8		< 3	
Epitel	1 - 3			
Crystal	-			
TEST GULA DARAH				
Glukosa Ad Random	101	Mg/ dl	<200	
FAAL GINJAL				
Urium/Urea-N	18	Mg/dl	13 - 50	
Creatinin	0.63	Mg/dl	P : 0.7 - 1.4 W : 0.6 - 1.1	
ELEKTROLIT				
Elektrolit Lengkap				ISE
Natrium	136	mmoL/ L	135 - 150	
Kalium	4.1	mmoL/ L	3.6 - 5.5	
Chlorida	101	mmoL/ L	96 - 108	
IMUNO SEROLOGI				Rapid Test / ICT
HIV (Methode Rapid Test) **				
Standart Diagnostik (SD)	Non Reaktif		Non Reaktif	
Fokus Anti HIV 1/2			Non Reaktif	
Vitas HIV 1/2			Non Reaktif	
Okcoprobe HIV 1/2			Non Reaktif	

4. Pemeriksaan Histopatologi

Bersama ini saya kirimkan hasil pemeriksaan histopatologi:

Pasien : Henny Diana, perempuan, 37 thn

Nomor RM : 300611

No.Slide : 498/H/HR/23

Bahan : Jaringan uterus dengan kedua adneksa (TAH-BSO)

Diagnosa klinis : *Bilateral endometriotic cyst*

Makroskopis:

Terima jaringan uterus dengan kedua adneksa:

1. Jaringan uterus beserta servik berukuran 8 cm x 6 cm x 4 cm, permukaan luar servik tampak licin dan berdiameter 3,5 cm.
2. Jaringan tuba falopii I dan II masing-masing berukuran panjang 4 cm dan berdiameter 1 cm.
3. Jaringan ovarium I yang berukuran 8 cm x 7 cm x 4 cm. Pada pemotongan lamelarisasi jaringan tampak kista berisi cairan berwarna kecoklatan.
4. Jaringan ovarium II yang berukuran 8 cm x 4 cm x 3 cm. Pada pemotongan lamelarisasi jaringan tampak kista multilocular yang berisi cairan berwarna kecoklatan.

5. Hasil Pemeriksaan Histopatologi

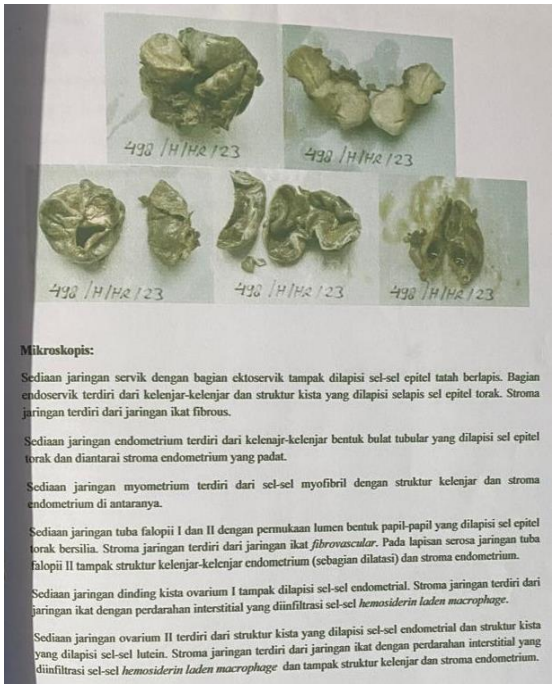

Mikroskopis:

Sediaan jaringan servik dengan bagian ektoservik tampak dilapisi sel-sel epitel tatah berlapis. Bagian endoservik terdiri dari kelenjar-kelenjar dan struktur kista yang dilapisi selapis sel epitel torak. Stroma jaringan terdiri dari jaringan ikat fibrous.

Sediaan jaringan endometrium terdiri dari kelenajr-kelenjar bentuk bulat tubular yang dilapisi sel epitel torak dan diantarai stroma endometrium yang padat.

Sediaan jaringan myometrium terdiri dari sel-sel myofibril dengan struktur kelenjar dan stroma endometrium di antaranya.

Sediaan jaringan tuba falopii I dan II dengan permukaan lumen bentuk papil-papil yang dilapisi sel epitel torak bersilia. Stroma jaringan terdiri dari jaringan ikat *fibrovascular*. Pada lapisan serosa jaringan tuba falopii II tampak struktur kelenjar-kelenjar endometrium (sebagian dilatasi) dan stroma endometrium.

Sediaan jaringan dinding kista ovarium I tampak dilapisi sel-sel endometrial. Stroma jaringan terdiri dari jaringan ikat dengan perdarahan interstitial yang diinfiltrasi sel-sel *hemosiderin laden macrophage*.

Sediaan jaringan ovarium II terdiri dari struktur kista yang dilapisi sel-sel endometrial dan struktur kista yang dilapisi sel-sel lutein. Stroma jaringan terdiri dari jaringan ikat dengan perdarahan interstitial yang diinfiltrasi sel-sel *hemosiderin laden macrophage* dan tampak struktur kelenjar dan stroma endometrium.

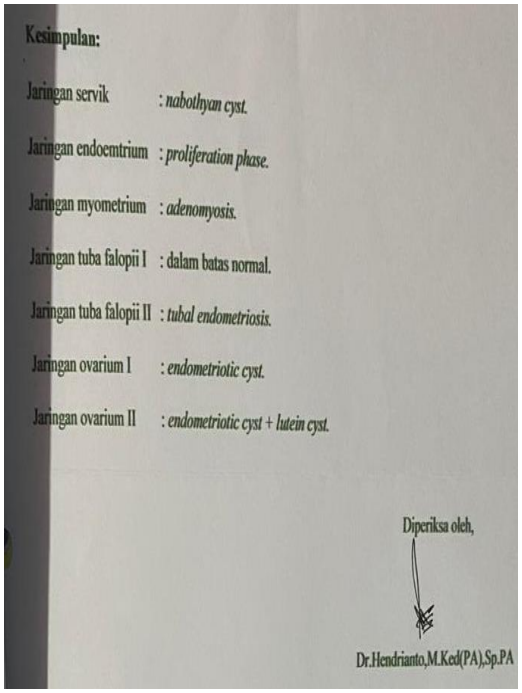

Kesimpulan:

Jaringan servik : *nabothyan cyst.*

Jaringan endoemtrium : *proliferation phase.*

Jaringan myometrium : *adenomyosis.*

Jaringan tuba falopii I : dalam batas normal.

Jaringan tuba falopii II : *tubal endometriosis.*

Jaringan ovarium I : *endometriotic cyst.*

Jaringan ovarium II : *endometriotic cyst + lutein cyst.*

Diperiksa oleh,

Dr.Hendrianto,M.Ked(PA),Sp.PA

6. Pemeriksaan Radiologi Report

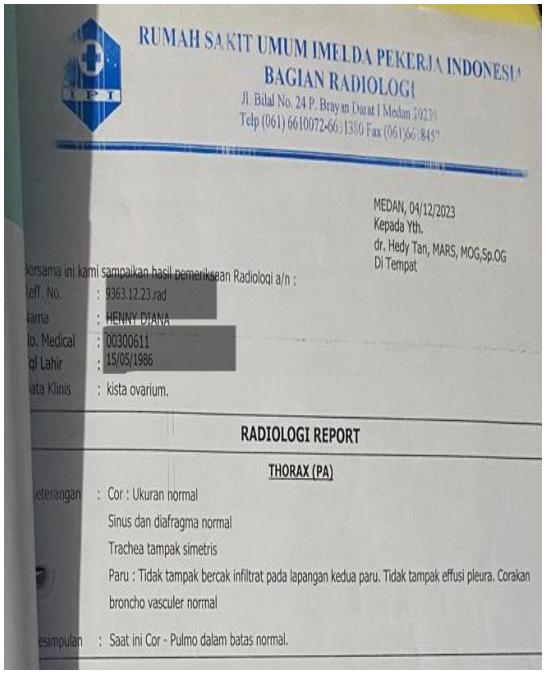

RUMAH SAKIT UMUM IMELDA PEKERJA INDONESIA
BAGIAN RADIOLOGI
Jl. Bilal No. 24 P. Brayan Darat I Medan 20239
Telp (061) 6610072-66[illegible]1330 Fax (061)66[illegible]845

MEDAN, 04/12/2023
Kepada Yth.
dr. Hedy Tan, MARS, MOG,Sp.OG
Di Tempat

[illegible]ersama ini kami sampaikan hasil pemeriksaan Radiologi a/n :

[illegible]eff. No. : 9363.12.23.rad
[illegible]ama : HENNY DIANA
[illegible]o. Medical : 00300611
[illegible]gl Lahir : 15/05/1986
[illegible]ata Klinis : kista ovarium.

RADIOLOGI REPORT

THORAX (PA)

[illegible]eterangan : Cor : Ukuran normal
Sinus dan diafragma normal
Trachea tampak simetris
Paru : Tidak tampak bercak infiltrat pada lapangan kedua paru. Tidak tampak effusi pleura. Corakan broncho vasculer normal

[illegible]esimpulan : Saat ini Cor - Pulmo dalam batas normal.

7. Laporan Operasi

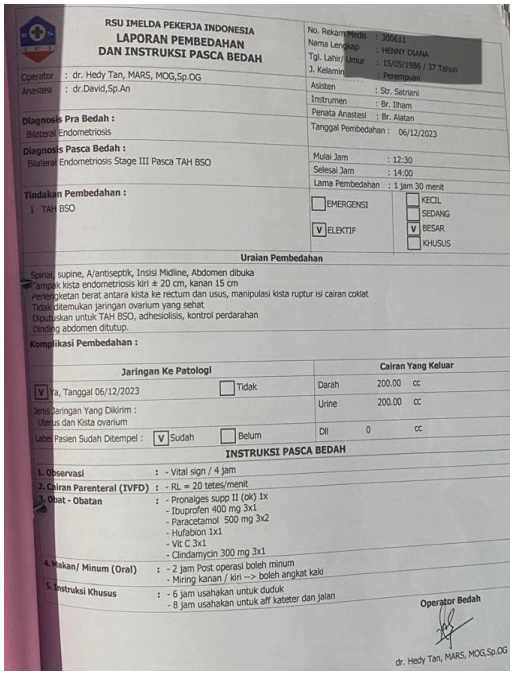

RSU IMELDA PEKERJA INDONESIA
LAPORAN PEMBEDAHAN DAN INSTRUKSI PASCA BEDAH

No. Rekam Medis : 300611
Nama Lengkap : HENNY DIANA
Tgl. Lahir/ Umur : 15/05/1986 / 37 Tahun
J. Kelamin : Perempuan

Operator : dr. Hedy Tan, MARS, MOG,Sp.OG
Anastesi : dr.David,Sp.An
Asisten : Str. Satriani
Instrumen : Br. Itham
Penata Anastesi : Br. Alatan
Tanggal Pembedahan : 06/12/2023

Diagnosis Pra Bedah :
Bilateral Endometriosis

Diagnosis Pasca Bedah :
Bilateral Endometriosis Stage III Pasca TAH BSO

Mulai Jam : 12:30
Selesai Jam : 14:00
Lama Pembedahan : 1 jam 30 menit

Tindakan Pembedahan :
1 TAH BSO

☐ EMERGENSI
☑ ELEKTIF

☐ KECIL
☐ SEDANG
☑ BESAR
☐ KHUSUS

Uraian Pembedahan

Spinal, supine, A/antiseptik, Insisi Midline, Abdomen dibuka
Tampak kista endometriosis kiri ± 20 cm, kanan 15 cm
Perlengketan berat antara kista ke rectum dan usus, manipulasi kista ruptur isi cairan coklat
Tidak ditemukan jaringan ovarium yang sehat
Dipulaskan untuk TAH BSO, adhesiolisis, kontrol perdarahan
Dinding abdomen ditutup.

Komplikasi Pembedahan :

Jaringan Ke Patologi		Cairan Yang Keluar		
☑ Ya, Tanggal 06/12/2023	☐ Tidak	Darah	200.00	cc
Jenis Jaringan Yang Dikirim : Uterus dan Kista ovarium		Urine	200.00	cc
Label Pasien Sudah Ditempel : ☑ Sudah	☐ Belum	Dll	0	cc

INSTRUKSI PASCA BEDAH

1. Observasi : - Vital sign / 4 jam
2. Cairan Parenteral (IVFD) : - RL = 20 tetes/menit
3. Obat - Obatan : - Pronalges supp II (ok) 1x
   - Ibuprofen 400 mg 3x1
   - Paracetamol 500 mg 3x2
   - Hufabion 1x1
   - Vit C 3x1
   - Clindamycin 300 mg 3x1
4. Makan/ Minum (Oral) : - 2 jam Post operasi boleh minum
   - Miring kanan / kiri --> boleh angkat kaki
5. Instruksi Khusus : - 6 jam usahakan untuk duduk
   - 8 jam usahakan untuk aff kateter dan jalan

Operator Bedah

dr. Hedy Tan, MARS, MOG,Sp.OG

Kasus 11

1. Ringkasan Pasien Keluar (Resume)

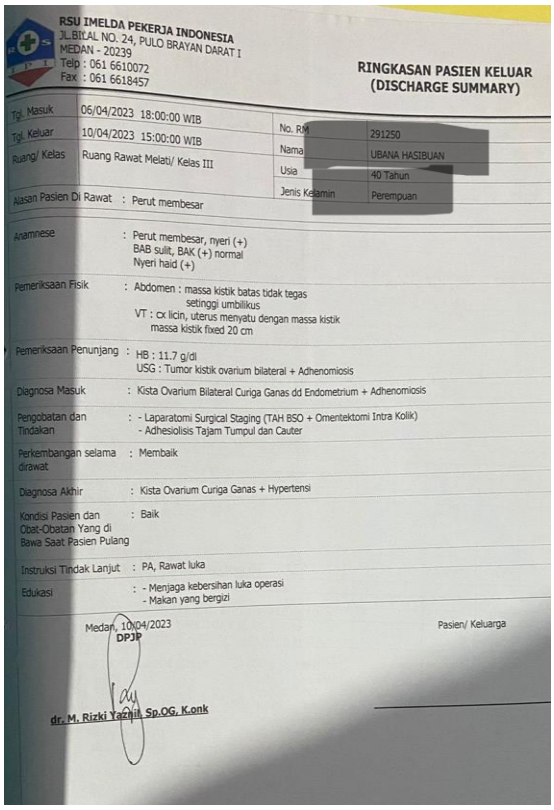

RSU IMELDA PEKERJA INDONESIA
JL.BILAL NO. 24, PULO BRAYAN DARAT I
MEDAN - 20239
Telp : 061 6610072
Fax : 061 6618457

RINGKASAN PASIEN KELUAR (DISCHARGE SUMMARY)

Tgl. Masuk	06/04/2023 18:00:00 WIB	No. RM	291250
Tgl. Keluar	10/04/2023 15:00:00 WIB	Nama	UBANA HASIBUAN
Ruang/ Kelas	Ruang Rawat Melati/ Kelas III	Usia	40 Tahun
		Jenis Kelamin	Perempuan

Alasan Pasien Di Rawat : Perut membesar

Anamnese : Perut membesar, nyeri (+)
BAB sulit, BAK (+) normal
Nyeri haid (+)

Pemeriksaan Fisik : Abdomen : massa kistik batas tidak tegas setinggi umbilikus
VT : cx licin, uterus menyatu dengan massa kistik massa kistik fixed 20 cm

Pemeriksaan Penunjang : HB : 11.7 g/dl
USG : Tumor kistik ovarium bilateral + Adhenomiosis

Diagnosa Masuk : Kista Ovarium Bilateral Curiga Ganas dd Endometrium + Adhenomiosis

Pengobatan dan Tindakan : - Laparatomi Surgical Staging (TAH BSO + Omentektomi Intra Kolik)
- Adhesiolisis Tajam Tumpul dan Cauter

Perkembangan selama dirawat : Membaik

Diagnosa Akhir : Kista Ovarium Curiga Ganas + Hypertensi

Kondisi Pasien dan Obat-Obatan Yang di Bawa Saat Pasien Pulang : Baik

Instruksi Tindak Lanjut : PA, Rawat luka

Edukasi : - Menjaga kebersihan luka operasi
- Makan yang bergizi

Medan, 10/04/2023
DPJP

dr. M. Rizki Yazid, Sp.OG, K.onk

Pasien/ Keluarga

2. Pemeriksaan USG

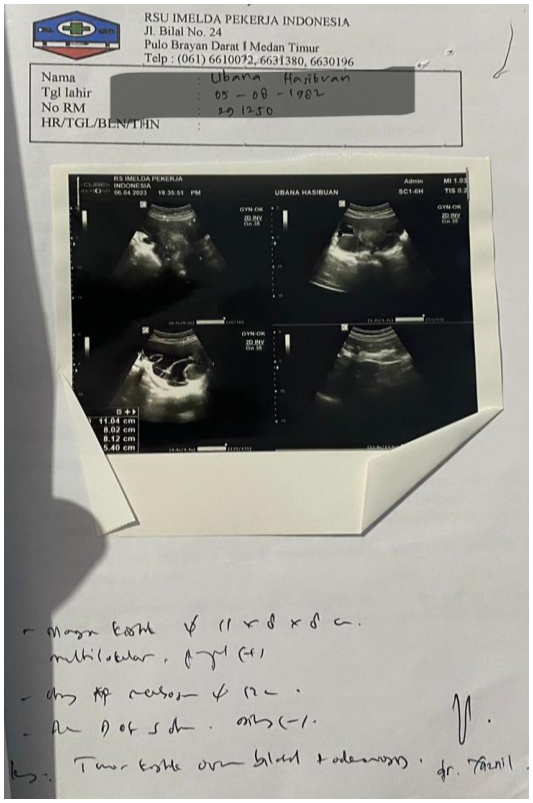

RSU IMELDA PEKERJA INDONESIA
Jl. Bilal No. 24
Pulo Brayan Darat I Medan Timur
Telp : (061) 6610072, 6631380, 6630196

Nama : Ubana Hasibuan
Tgl lahir : 05 - 08 - 1982
No RM : 291250
HR/TGL/BLN/THN :

3. Pemeriksaan Histopatologi

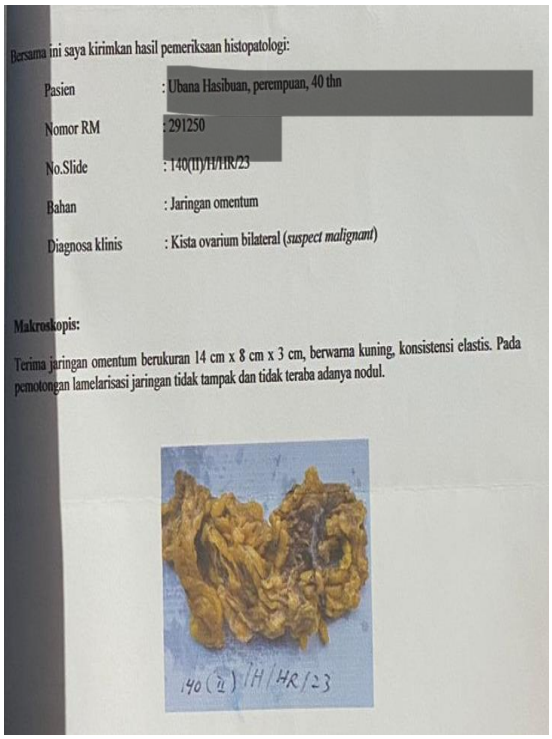

Bersama ini saya kirimkan hasil pemeriksaan histopatologi:

Pasien : Ubana Hasibuan, perempuan, 40 thn
Nomor RM : 291250
No.Slide : 140(II)/H/HR/23
Bahan : Jaringan omentum
Diagnosa klinis : Kista ovarium bilateral (*suspect malignant*)

Makroskopis:

Terima jaringan omentum berukuran 14 cm x 8 cm x 3 cm, berwarna kuning, konsistensi elastis. Pada pemotongan lamelarisasi jaringan tidak tampak dan tidak teraba adanya nodul.

140 (II) /H/HR/23

4. Hasil Pemeriksaan Histopatologi

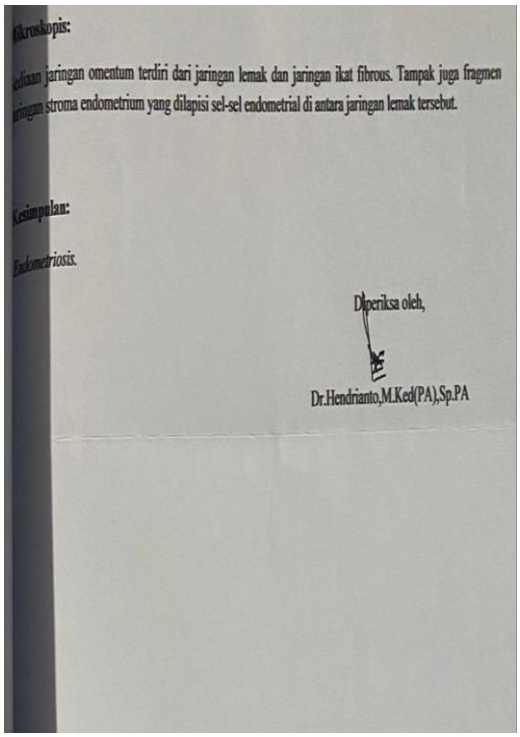

Mikroskopis:

Sediaan jaringan omentum terdiri dari jaringan lemak dan jaringan ikat fibrous. Tampak juga fragmen jaringan stroma endometrium yang dilapisi sel-sel endometrial di antara jaringan lemak tersebut.

Kesimpulan:

Endometriosis.

Diperiksa oleh,

Dr.Hendrianto,M.Ked(PA),Sp.PA

5. Pemeriksaan Laboratorium Pertama

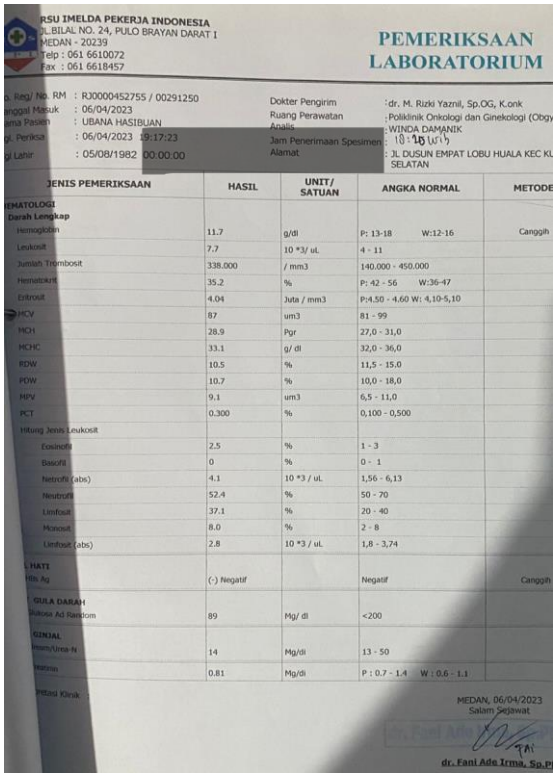

RSU IMELDA PEKERJA INDONESIA
JL.BILAL NO. 24, PULO BRAYAN DARAT I
MEDAN - 20239
Telp : 061 6610072
Fax : 061 6618457

PEMERIKSAAN LABORATORIUM

No. Reg/ No. RM : RJ0000452755 / 00291250
Tanggal Masuk : 06/04/2023
Nama Pasien : UBANA HASIBUAN
Tgl. Periksa : 06/04/2023 [redacted]
Tgl Lahir : 05/08/1982 00:00:00

Dokter Pengirim : dr. M. Rizki Yaznil, Sp.OG, K.onk
Ruang Perawatan : Poliklinik Onkologi dan Ginekologi (Obgy
Analis : WINDA DAMANIK
Jam Penerimaan Spesimen : 10 : 15 Lu 1
Alamat : JL DUSUN EMPAT LOBU HUALA KEC KU SELATAN

JENIS PEMERIKSAAN	HASIL	UNIT/ SATUAN	ANGKA NORMAL	METODE
HEMATOLOGI				
Darah Lengkap				
Hemoglobin	11.7	g/dl	P: 13-18 W:12-16	Canggih
Leukosit	7.7	10 *3/ uL	4 - 11	
Jumlah Trombosit	338.000	/ mm3	140.000 - 450.000	
Hematokrit	35.2	%	P: 42 - 56 W:36-47	
Eritrosit	4.04	Juta / mm3	P:4,50 - 4,60 W: 4,10-5,10	
HCV	87	um3	81 - 99	
MCH	28.9	Pgr	27,0 - 31,0	
MCHC	33.1	g/ dl	32,0 - 36,0	
RDW	10.5	%	11,5 - 15.0	
PDW	10.7	%	10,0 - 18,0	
MPV	9.1	um3	6,5 - 11,0	
PCT	0.300	%	0,100 - 0,500	
Hitung Jenis Leukosit				
Eosinofil	2.5	%	1 - 3	
Basofil	0	%	0 - 1	
Netrofil (abs)	4.1	10 *3 / uL	1,56 - 6,13	
Neutrofil	52.4	%	50 - 70	
Limfosit	37.1	%	20 - 40	
Monosit	8.0	%	2 - 8	
Limfosit (abs)	2.8	10 *3 / uL	1,8 - 3,74	
HATI				
HBs Ag	(-) Negatif		Negatif	Canggih
GULA DARAH				
Glukosa Ad Random	89	Mg/ dl	<200	
GINJAL				
Ureum/Urea-N	14	Mg/dl	13 - 50	
Kreatinin	0.81	Mg/dl	P : 0.7 - 1.4 W : 0.6 - 1.1	

Interpretasi Klinik :

MEDAN, 06/04/2023
Salam Sejawat

dr. Fani Ade Irma, Sp.P

6. Pemeriksaan Laboratorium Kedua

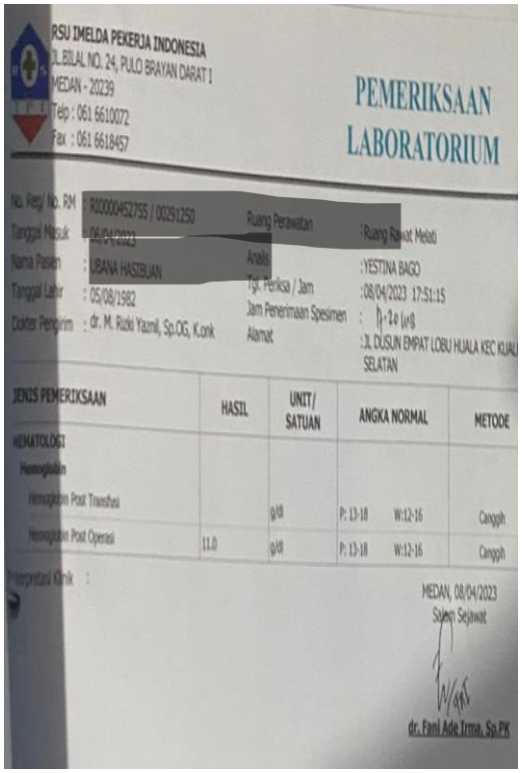

RSU IMELDA PEKERJA INDONESIA
JL.BILAL NO. 24, PULO BRAYAN DARAT I
MEDAN - 20239
Telp : 061 6610072
Fax : 061 6618457

PEMERIKSAAN LABORATORIUM

No. Reg/ No. RM : RJ0000452755 / 00291250
Tanggal Masuk : 06/04/2023
Nama Pasien : UBANA HASIBUAN
Tanggal Lahir : 05/08/1982
Dokter Pengirim : dr. M. Rizki Yaznil, Sp.OG, K.onk

Ruang Perawatan : Ruang Rawat Melati
Analis : YESTINA BAGO
Tgl. Periksa / Jam : 08/04/2023 17:51:15
Jam Penerimaan Spesimen : 17-10 lu8
Alamat : JL DUSUN EMPAT LOBU HUALA KEC KUALA SELATAN

JENIS PEMERIKSAAN	HASIL	UNIT/ SATUAN	ANGKA NORMAL	METODE
HEMATOLOGI				
Hemoglobin				
Hemoglobin Post Transfusi		g/dl	P: 13-18 W:12-16	Canggih
Hemoglobin Post Operasi	11.0	g/dl	P: 13-18 W:12-16	Canggih

Interpretasi Klinik :

MEDAN, 08/04/2023
Salam Sejawat

dr. Fani Ade Irma, Sp.PK

7. Pemeriksaaan Radiologi Report

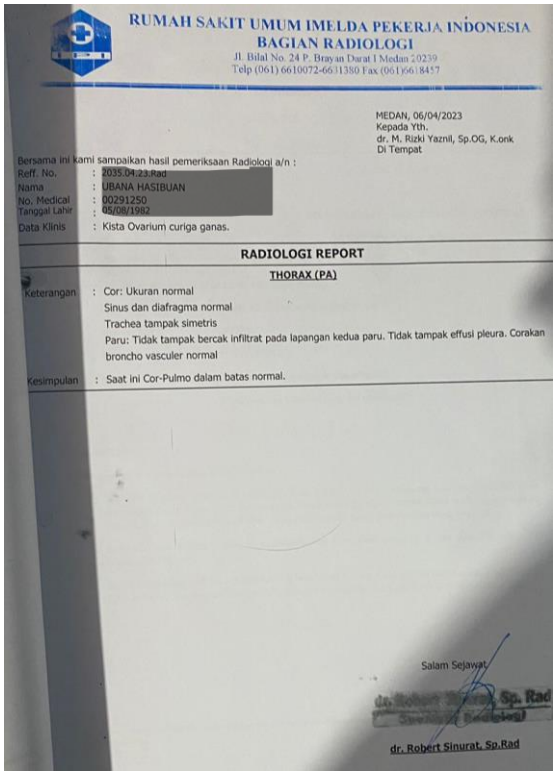

RUMAH SAKIT UMUM IMELDA PEKERJA INDONESIA
BAGIAN RADIOLOGI
Jl. Bilal No. 24 P. Brayan Darat I Medan 20239
Telp (061) 6610072-6631380 Fax (061)6618457

MEDAN, 06/04/2023
Kepada Yth.
dr. M. Rizki Yaznil, Sp.OG, K.onk
Di Tempat

Bersama ini kami sampaikan hasil pemeriksaan Radiologi a/n :
Reff. No. : 2035.04.23.Rad
Nama : UBANA HASIBUAN
No. Medical : 00291250
Tanggal Lahir : 05/08/1982
Data Klinis : Kista Ovarium curiga ganas.

RADIOLOGI REPORT

THORAX (PA)

Keterangan : Cor: Ukuran normal
Sinus dan diafragma normal
Trachea tampak simetris
Paru: Tidak tampak bercak infiltrat pada lapangan kedua paru. Tidak tampak effusi pleura. Corakan broncho vasculer normal

Kesimpulan : Saat ini Cor-Pulmo dalam batas normal.

Salam Sejawat

dr. Robert Sinurat, Sp.Rad

8. Laporan Operasi

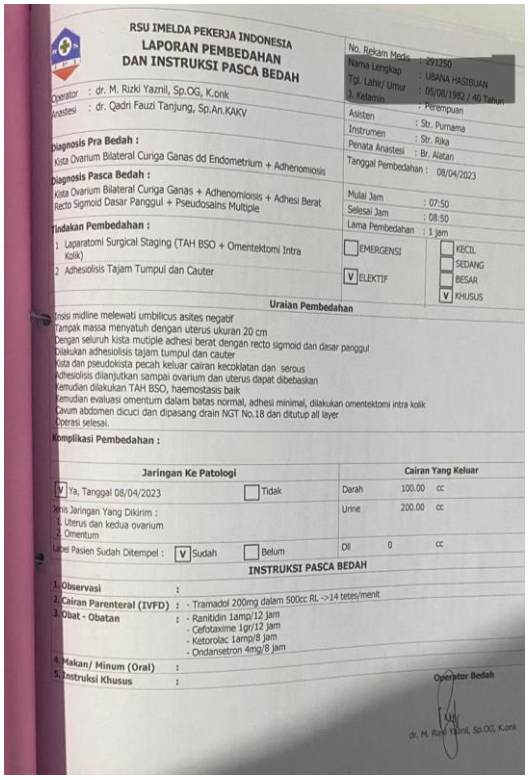

RSU IMELDA PEKERJA INDONESIA
LAPORAN PEMBEDAHAN DAN INSTRUKSI PASCA BEDAH

Operator : dr. M. Rizki Yaznil, Sp.OG, K.onk
Anastesi : dr. Qadri Fauzi Tanjung, Sp.An.KAKV

No. Rekam Medis : 291250
Nama Lengkap : UBANA HASIBUAN
Tgl. Lahir/ Umur : 05/08/1982 / 40 Tahun
J. Kelamin : Perempuan
Asisten : Str. Purnama
Instrumen : Str. Rika
Penata Anastesi : Br. Alatan
Tanggal Pembedahan : 08/04/2023
Mulai Jam : 07:50
Selesai Jam : 08:50
Lama Pembedahan : 1 jam

Diagnosis Pra Bedah :
Kista Ovarium Bilateral Curiga Ganas dd Endometrium + Adhenomiosis

Diagnosis Pasca Bedah :
Kista Ovarium Bilateral Curiga Ganas + Adhenomiosis + Adhesi Berat Recto Sigmoid Dasar Panggul + Pseudosains Multiple

Tindakan Pembedahan :
1. Laparatomi Surgical Staging (TAH BSO + Omentektomi Intra Kolik)
2. Adhesiolisis Tajam Tumpul dan Cauter

☐ EMERGENSI
☑ ELEKTIF
☐ KECIL
☐ SEDANG
☐ BESAR
☑ KHUSUS

Uraian Pembedahan
Insisi midline melewati umbilicus asites negatif
Tampak massa menyatuh dengan uterus ukuran 20 cm
Dengan seluruh kista mutiple adhesi berat dengan recto sigmoid dan dasar panggul
Dilakukan adhesiolisis tajam tumpul dan cauter
Kista dan pseudokista pecah keluar cairan kecoklatan dan serous
Adhesiolisis dilanjutkan sampai ovarium dan uterus dapat dibebaskan
Kemudian dilakukan TAH BSO, haemostasis baik
Kemudian evaluasi omentum dalam batas normal, adhesi minimal, dilakukan omentektomi intra kolik
Cavum abdomen dicuci dan dipasang drain NGT No.18 dan ditutup all layer
Operasi selesai.

Komplikasi Pembedahan :

Jaringan Ke Patologi
☑ Ya, Tanggal 08/04/2023 ☐ Tidak
Jenis Jaringan Yang Dikirim :
1. Uterus dan kedua ovarium
2. Omentum
Label Pasien Sudah Ditempel : ☑ Sudah ☐ Belum

Cairan Yang Keluar
Darah 100.00 cc
Urine 200.00 cc
Dll 0 cc

INSTRUKSI PASCA BEDAH
1. Observasi :
2. Cairan Parenteral (IVFD) : - Tramadol 200mg dalam 500cc RL ->14 tetes/menit
3. Obat - Obatan : - Ranitidin 1amp/12 jam
- Cefotaxime 1gr/12 jam
- Ketorolac 1amp/8 jam
- Ondansetron 4mg/8 jam
4. Makan/ Minum (Oral) :
5. Instruksi Khusus :

Operator Bedah

dr. M. Rizki Yaznil, Sp.OG, K.onk

Kasus 12

1. Ringkasan Pasien Keluar (Resume)

RSU IMELDA PEKERJA INDONESIA
JL.BILAL NO. 24, PULO BRAYAN DARAT I
MEDAN - 20239
Telp : 061-6610072
Fax : 061 6618457

RINGKASAN PASIEN KELUAR
(DISCHARGE SUMMARY)

Tgl. Masuk	02/01/2023 12:40:00 WIB	No. RM	245221
Tgl. Keluar	11/01/2023 14:00:00 WIB	Nama	SUGITO
Ruang/ Kelas	Ruang Rawat Anggrek/ Kelas III	Usia	56 Tahun
		Jenis Kelamin	Laki - Laki

Alasan Pasien Di Rawat : Benjolan bernanah di scrotum

Anamnese : Ada benjolan bernanah di scrotum sejak sebulan ini, benjolan memerah dan nyeri (+)

Pemeriksaan Fisik : Sens : cm
Tekanan darah : 140/80 mmhg
Nadi : 93 x/i
Nafas : 20 x/i
Suhu : 36.1 c
Berat badan : 64 kg
Abdomen : Soepel, peristaltik (+)
Genitalia dan anus : Scrotum : tampak abses (+), hiperemis (+), nyeri (+)

Pemeriksaan Penunjang : Tgl 02/01/2023 : Darah lengkap :
- Hemoglobin : 10.0 g/dl, leukosit : 13.6 ul, jumlah trombosit : 319.000 /mm3, hematokrit : 29.2 %
- Faal Ginjal-> Creatinin : 1.10 mg/dl
- Elektrolit lengkap : Natrium : 130 mmol/l

- THORAX (AP) : Cardiomegali.
Pneumonia.

Diagnosa Masuk : Abses Scrotum

Pengobatan dan Tindakan : Pengobatan : Ceftriaxone 1 Gr Inj,Hamal Ocas Tab/Tamsulosin Tab,Ketorolac 30 Mg Inj,Nacl 0,9% 500 Ml Inf,Ranitidin 25 Mg/Ml Inj,Ringer Lactat 500 Mg Inf

Tindakan : Drainase abses (tgl 04/01/2023)

Perkembangan selama dirawat : - Tgl 02/01/2023 : Pasien tiba di ruangan dengan keluhan benjolan bernanah di scrotum sejak sebulan ini, benjolan memerah dan nyeri (+), TD : 140/80 mmhg, HR : 93 x/i, RR : 20 x/i, T : 36.1 c
- Tgl 03/01/2023 : nyeri pada buah zakar (+), bernanah (+), Sp.P-> Ceftriaxone 1 gr/12 jam, paracetamol 3x1, acetylcytein 3x1, terapi dokter Sp.PD-> Levemir 1x8 unit, candesartan 1x8 mg, kgd ad random-> 132 mg/dl, skala nyeri 3, Rencana operasi (tgl 04/01/2023) pukul 17.30 wib, anjuran dokter Sp.U-> Konsul ke dokter Sp.P, TD : 140/90 mmhg, HR : 87 x/i, RR : 20 x/i, T : 36.5 c, USG TESTIS-> Orchitis dextra dengan Abses. Hydrocele minimal bilateral.
- Tgl 04/01/2023 : nyeri luka post op (+), nyeri kepala (+), badan lemas (+), KGD 2 jam PP-> 174 mg/dl, TD : 169/96 mmhg, HR : 84 x/i, RR : 20 x/i, T : 37 c
- Tgl 05/01/2023 : nyeri luka post op (+), lemas (+), mual (+), oyong (+), pus (+), darah (+), batuk (+), ronchi (+), terapi dokter Sp.P-> Ondasetron 4 mg/8 jam, betahistin 3x6 mg, KGD puasa -> 146 mg/dl, TD : 145/80 mmhg, HR : 80 x/i, RR : 20 x/i, T : 37 c
- Tgl 06/01/2023 : nyeri luka post op (+), badan lemas (+), oyong berkurang, KGD Puasa-> 93 mg/dl,

- Tgl 04/01/2023 : nyeri luka post op (+), nyeri kepala (+), badan lemas (+), KGD 2 jam PP-> 174 mg/dl, TD : 169/96 mmhg, HR : 84 x/i, RR : 20 x/i, T : 37 c
- Tgl 05/01/2023 : nyeri luka post op (+), lemas (+), mual (+), oyong (+), pus (+), darah (+), batuk (+), ronchi (+), terapi dokter Sp.P-> Ondasetron 4 mg/8 jam, betahistin 3x6 mg, KGD puasa -> 146 mg/dl, TD : 145/80 mmhg, HR : 80 x/i, RR : 20 x/i, T : 37 c
- Tgl 06/01/2023 : nyeri luka post op (+), badan lemas (+), oyong berkurang, KGD Puasa-> 93 mg/dl, batuk (+), pus (+), darah (+), TD : 159/95 mmhg, HR : 92 x/i, RR : 20 x/i, T : 36.8 c
- Tgl 07/01/2023 : nyeri luka post op (+), batuk (+), luka tampak basah, pus (+), kgd puasa-> 135 mg/dl, terapi dokter Sp.U-> Dexametason 1 gr/12 jam, cek DL Ulang-> Hemoglobin : 8.1 g/dl, leukosit : 10.400 /mm3, hematokrit : 24.3 %, TD : 133/80 mmhg, HR : 80 x/i, RR : 20 x/i, T : 37 c
- Tgl 08/01/2023 : batuk (+), nyeri post op (+), luka tampak basah, pus (+), TD : 154/92 mmhg, HR : 84 x/i, RR : 20 x/i, T : 36.8 c
- Tgl 09/01/2023 : nyeri pada luka operasi (+) dibagian scrotum, batuk (+), KGD Puasa-> 350 mg/dl,KGD 2 Jam pp->130 mg /dl, terapi dokter Sp.PD-> Chlorpromazin 25 mg 1x1, levemir 1x10 unit, TD : 146/100 mmhg, HR : 88 x/i, RR : 20 x/i, T : 36.8 c
- Tgl 10/01/2023 : nyeri luka post op berkurang, TD : 135/70 mmhg, HR : 87 x/i, RR : 20 x/i, T : 37 c
- Tgl 11/01/2023 : nyeri luka post op (-), batuk (-), TD : 135/70 mmhg, HR : 80 x/i, RR : 20 x/i, T : 37 c, pasien boleh pbj.

RM - 13/Revisi04/2019 Halaman 1/2

Tgl. Masuk	02/01/2023 12:40:00 WIB	No. RM	245221
Tgl. Keluar	11/01/2023 14:00:00 WIB	Nama	SUGITO
Ruang/ Kelas	Ruang Rawat Anggrek/ Kelas III	Usia	56 Tahun
		Jenis Kelamin	Laki - Laki

Alasan Pasien Di Rawat : Benjolan bernanah di scrotum

Diagnosa Akhir : Abses Skrotum Dextra + DM Type II + Hypertensi + Pneumonia

Kondisi Pasien dan Obat-Obatan Yang di Bawa Saat Pasien Pulang : PBJ dengan membaik
Obat Pulang : Channa 500 Mg Caps,Cefixime 200 Mg Cap,Co Amoxiclav 625 Mg Tab,Cpz Chlorpromazin Hce Tab,Levemir Flex Pen,Natrium Diklofenac 50 Mgtab,Nald Bd Microfine,Omeprazole 20 Mg Tab

Instruksi Tindak Lanjut : Kontrol ulang ke Poliklinik Urologi tgl 16/01/2023

Edukasi :
- Minum obat sesuai dengan anjuran dokter
- banyak istirahat
- mengkonsumsi makanan yang bergizi
- kontrol ulang sesuai jadwal

Medan, 11/01/2023
DPJP

Pasien/ Keluarga

2. Laporan Operasi

RSU IMELDA PEKERJA INDONESIA
LAPORAN PEMBEDAHAN
DAN INSTRUKSI PASCA BEDAH

No. Rekam Medis : 245221
Nama Lengkap : SUGITO
Tgl. Lahir/ Umur : 19/11/1966 / 56 Tahun
J. Kelamin : Laki - Laki

Operator : dr. Endi Prilansa Mahadi, Sp.U
Anastesi : dr.David,Sp.An

Asisten : -
Instrumen : Br. Ilham
Penata Anastesi : Br. Alatan
Tanggal Pembedahan : 04/01/2023

Diagnosis Pra Bedah :
Abses Skrotum (D)

Diagnosis Pasca Bedah :
Abses Skrotum (D)

Mulai Jam : 19:30
Selesai Jam : 20:15
Lama Pembedahan : 45 menit

Tindakan Pembedahan :
1 Drainase abses

☐ EMERGENSI
☑ ELEKTIF

☐ KECIL
☐ SEDANG
☐ BESAR
☑ KHUSUS

Uraian Pembedahan
1. Sio, antibiotik profilaksis, spinal, litotomy, drapping
2. Insisi para rafee di skrotum (D), keluar pus --> Kultur
3. Cuci dengan betadine + perhidrol, bilas dengan Nacl 0,9%, rawat luka terbuka
- Kompress dengan betadine
4. Pasang kateter 16fr, balon 10 cc, selesai.

Komplikasi Pembedahan :

Jaringan Ke Patologi
☑ Ya, Tanggal 04/01/2023 ☐ Tidak
Jenis Jaringan Yang Dikirim : Kultur pus
Label Pasien Sudah Ditempel : ☑ Sudah ☐ Belum

Cairan Yang Keluar

Darah	20.00	cc
Urine	0.00	cc
Dll	0	cc

INSTRUKSI PASCA BEDAH

1. Observasi	:	- Kesadaran dan tanda vital
2. Cairan Parenteral (IVFD)	:	- RL 20 gtt/menit
3. Obat - Obatan	:	- Ceftriaxone 2gr/12 jam - Ketorolac 1amp/8 jam - OMZ 1amp/12 jam - Kalnex 500 mg/8 jam
4. Makan/ Minum (Oral)	:	- Bebas
5. Instruksi Khusus	:	- GV tiap hari dengan madu

Operator Bedah

dr. Endi Prilansa Mahadi, Sp.U

RM - 23 /Rev01/2017

3. Pemeriksaan Radiologi Report

RUMAH SAKIT UMUM IMELDA PEKERJA INDONESIA
BAGIAN RADIOLOGI
Jl. Bilal No. 24 P. Brayan Darat I Medan 20239
Telp (061) 6610072-6631380 Fax (061)6618457

MEDAN, 03/01/2023
Kepada Yth.
dr. Endi Prilansa Mahadi, Sp.U
Di Tempat

Bersama ini kami sampaikan hasil pemeriksaan Radiologi a/n :
Reff. No. : 000.01.23.RAD
Nama : SUGITO
No. Medical : 00245221
Tanggal Lahir : 19/11/1966
Data Klinis : ABSES SKROTUM

RADIOLOGI REPORT

USG TESTIS

Uraian : Testis kanan : Ukuran membesar,tampak suatu abses pada kantong skrotum ukuran +/- 3,01 x 3,18 cm,parenchym sedikit meningkat dan inhomogen,tidak tampak adanya massa. Testis kiri: Ukuran normal,parenchym sedikit meningkat dan inhomogen disertai coleksi cairan pada kantong skrotum,tidak tampak adanya massa.

Kesimpulan : Orchitis dextra dengan Abses.
Hydrocele minimal bilateral.

Salam Sejawat

dr. Robert Sinurat, Sp.Rad

4. Pemeriksaan Radiologi

RUMAH SAKIT UMUM IMELDA PEKERJA INDONESIA
BAGIAN RADIOLOGI
Jl. Bilal No. 24 P. Brayan Darat I Medan 20239
Telp (061) 6610072-6631380 Fax (061) 6618457

MEDAN, 02/01/2023
Kepada Yth.
dr.Issumi Maharani Tanjung
Di Tempat

Bersama ini kami sampaikan hasil pemeriksaan Radiologi a/n :

Reff. No.	:	0026.01.23.RAD
Nama	:	SUGITO
No. Medical	:	00245221
Tanggal Lahir	:	19/11/1966
Data Klinis	:	Abses skrotum

RADIOLOGI REPORT

THORAX (AP)

Keterangan : Cor : Ukuran membesar (CTR > 50 %)
Sinus dan diafragma normal
Trachea tampak simetris
Paru : Tampak pebercakab berupa infiltrat pada kedua perihiler
Tidak tampak effusi pleura
Corakan broncho vasculer bertambah.

Kesimpulan : Cardiomegali.
Pneumonia.

Salam Sejawat

dr. Robert Sinurat, Sp.Rad

5. Laporan Hasil Kadar Gula Darah

RSU Imelda Pekerja Indonesia

No. R. Medis : 24.52.21
Nama : SUGITO
Tgl. Lahir : 19.11.1966

RM 34 Rev 02/2022

KADAR GULA DARAH

Dokter Pengirim : dr. Ruangan :
Jenis Spesimen :

Tanggal/Jam	Jenis Pemeriksaan Glukosa Puasa/2 jam PP / Ad Random	Hasil	Satuan	Nilai Normal	Teknik yang digunakan
14.01.2023	Rep 2 jam pp	174	Mg/dl	Puasa : 80-120	Canggih
05.01.2023	Rep puasa	146		2 jam PP : 90-140	
06.01.2023	Rep puasa	93			
07.01.2023	Rep puasa	125		Ad Random : <200	
09.01.2023	Rep puasa	350			
	2 jam pp	180			

Salam Sejawat,

dr.Tonny, Sp.PK

RSU Imelda Pekerja Indonesia

No. R. Medis : 24.52.21
Nama : SUGITO
Tgl. Lahir : 19.11.1966

RM 34 Rev 02/2022

KADAR GULA DARAH

Dokter Pengirim : dr. Uli Sebo Ruangan : anggrek
Jenis Spesimen :

Tanggal/Jam	Jenis Pemeriksaan Glukosa Puasa/2 jam PP/ Ad Random	Hasil	Satuan	Nilai Normal	Teknik yang digunakan
04/1/2023 12.00		127	Mg/dl	Puasa : 80-120	Canggih
13.00	Rep Acak	118		2 jam PP : 90-140	
14.00	Rep Acak	47			
15.00	Rep Acak	113		Ad Random : <200	
16.00	Rep Acak	233			
17.00	Rep Acak	201			

Salam Sejawat,

dr.Tonny, Sp.PK

6. Pemeriksaan Laboratorium Pertama

RSU IMELDA PEKERJA INDONESIA
JL. BILAL NO. 24, PULO BRAYAN DARAT I
MEDAN - 20239
Telp : 061 6610072
Fax : 061 6618457

PEMERIKSAAN LABORATORIUM

No. Reg/ No. RM	: R00000441685 / 00245221	Dokter Pengirim	: dr.Issumi Maharani Tanjung
Tanggal Masuk	: 02/01/2023	Ruang Perawatan	: Instalasi Gawat Darurat (IGD)
Nama Pasien	: SUGITO	Analis	: NUR TRI WAHYUNI
Tgl. Periksa	: 02/01/2023 15:00:59	Jam Penerimaan Spesimen	: 14.20 WIB
Tgl Lahir	: 19/11/1966 00:00:00	Alamat	: JL MANGAAN IV LK XIV G

JENIS PEMERIKSAAN	HASIL	UNIT/ SATUAN	ANGKA NORMAL	METODE
HEMATOLOGI				
Darah Lengkap				
Hemoglobin	10,0	g/dl	P: 13-18 W:12-16	Canggih
Leukosit	13,6	10 *3/ uL	4 - 11	
Jumlah Trombosit	319.000	/ mm3	140.000 - 450.000	
Hematokrit	29,2	%	P: 42 - 56 W:36-47	
Eritrosit	3,93	Juta / mm3	P:4,50 - 4,60 W: 4,10-5,10	
MCV	74,3	um3	81 - 99	
MCH	25,5	Pgr	27,0 - 31,0	
MCHC	34,3	g/ dl	32,0 - 36,0	
RDW	11,0	%	11,5 - 15,0	
PDW	9,9	%	10,0 - 18,0	
MPV	8,2	um3	6,5 - 11,0	
PCT	0,26	%	0,100 - 0,500	
Hitung Jenis Leukosit				
Eosinofil	2,0	%	1 - 3	
Basofil	1	%	0 - 1	
Netrofil (abs)	9,7	10 *3 / uL	1,56 - 6,13	
Neutrofil	70,4	%	50 - 70	
Limfosit	17,6	%	20 - 40	
Monosit	9,0	%	2 8	
Limfosit (abs)	2,3	10 *3 / uL	1,8 - 3,74	
Masa Pembekuan	8'30"	Menit	6' - 12'	Sederhana
Masa Pendarahan	4'	Menit	2' - 6'	
TEST GULA DARAH				
Glukosa Ad Random	113	Mg/ dl	<200	
FAAL GINJAL				
Ureum/Urea-N	36	Mg/dl	13 - 50	
Creatinin	1,10	Mg/dl	P : 0.7 - 1.4 W : 0.6 - 1.1	

7. Pemeriksaan Laboratorium Kedua

RSU IMELDA PEKERJA INDONESIA
JL.BILAL NO. 24, PULO BRAYAN DARAT I
MEDAN - 20239
Telp : 061 6610072
Fax : 061 6618457

PEMERIKSAAN LABORATORIUM

No. Reg/ No. RM	: R00000441685 / 00245221	Ruang Perawatan	: Ruang Rawat Anggrek
Tanggal Masuk	: 02/01/2023	Analis	: WINDA DAMANIK
Nama Pasien	: SUGITO	Tgl. Periksa / Jam	: 07/01/2023 16:28:51
Tanggal Lahir	: 19/11/1966	Jam Penerimaan Spesimen	: 16 : 00 WIB
Dokter Pengirim	: dr. Endi Pribansa Mahadi, Sp.U	Alamat	: JL MANGAAN IV LK XIV G

JENIS PEMERIKSAAN	HASIL	UNIT/ SATUAN	ANGKA NORMAL	METODE
HEMATOLOGI				
Darah Rutin				
Hemoglobin	8,1	g/dl	P: 13-18 W:12-16	Canggih
Leukosit	10.400	/ mm3	4.000 - 11.000	
Jumlah Trombosit	319.000	/ mm3	150.000 - 450.000	
Hematokrit	24,3	%	P: 42 - 56 W:36-47	
Eritrosit	3,23	Juta / mm3	P:4,50 - 4,60 W: 4,10-5,10	

Interpretasi Klinik : Anemia

MEDAN, 07/01/2023
Salam Sejawat

dr. Tonny, Sp.PK

Kasus 13

1. Ringkasan Pasien Keluar (Resume)

RSU IMELDA PEKERJA INDONESIA
JL.BILAL NO. 24, PULO BRAYAN DARAT I
MEDAN - 20239
Telp : 061 6610072
Fax : 061 6618457

RINGKASAN PASIEN KELUAR
(DISCHARGE SUMMARY)

Tgl. Masuk	12/02/2023 09:55:00 WIB	No. RM	289466
Tgl. Keluar	15/02/2023 14:00:00 WIB	Nama	ARNIAWATI
Ruang/ Kelas	Ruang Rawat Melati/ Kelas III	Usia	45 Tahun
		Jenis Kelamin	Perempuan

Alasan Pasien Di Rawat : Keluar darah dari kemaluan

Anamnese : Keluar darah dari kemaluan, os lemas, kaki bengkak
Riwayat DM dengan insulin

Pemeriksaan Fisik : Abdomen : soepel, massa ttb
VT : cx licin, uterus AF BB, massa ttb

Pemeriksaan Penunjang : HB : 9.7 g/dl
Glukosa Ad Random : 523 Mg/dl
Natrium : 127 mmoL/L
Chlorida : 83 mmoL/L
USG : Mioma Uteri dd Sarcoma Uteri dd Susp. Ca endometrium

Diagnosa Masuk : AUB Mioma Uteri dd Sarcoma Uteri + Elektrolit Imbalance + DM Tipe 2

Pengobatan dan Tindakan : - Konsul Sp.PD
- IVFD Nacl 3% 15 gtt/i (2 fls) gandeng Nacl 0.9% 10 gtt/i
- Kuretase Biopsi Endometrium

Perkembangan selama dirawat : Membaik

Diagnosa Akhir : Endometrial polyp + Leiomyoma + Hiponatremia+ DM Tipe 2

Kondisi Pasien dan Obat-Obatan Yang di Bawa Saat Pasien Pulang : Baik

Instruksi Tindak Lanjut : Kontrol hasil PA

Edukasi : - Vulva hygiene
- Asupan Gizi yang seimbang

Medan, 15/02/2023
DPJP

Pasien/ Keluarga

dr. M. Rizki Yaznil, Sp.OG, K.onk

2. Laporan operasi

RSU IMELDA PEKERJA INDONESIA
LAPORAN PEMBEDAHAN
DAN INSTRUKSI PASCA BEDAH

No. Rekam Medis : 289466
Nama Lengkap : ARNIAWATI
Tgl. Lahir/ Umur : 08/04/1977 / 45 Tahun
J. Kelamin : Perempuan

Operator : dr. M. Rizki Yaznil, Sp.OG, K.onk
Anastesi : dr.David,Sp.An

Asisten : -
Instrumen : Br. Abdi
Penata Anastesi : Br. Alatan
Tanggal Pembedahan : 13/02/2023

Diagnosis Pra Bedah :
AUB Mioma Uteri dd Sarcoma Uteri + DM + Susp TB

Diagnosis Pasca Bedah :
AUB Mioma Uteri dd Sarcoma Uteri + DM + Susp TB

Mulai Jam : 08:30
Selesai Jam : 09:10
Lama Pembedahan : 40 menit

Tindakan Pembedahan :
1 Kuretase Biopsi Endometrium

☐ EMERGENSI
☑ ELEKTIF

☐ KECIL
☑ SEDANG
☐ BESAR
☐ KHUSUS

Uraian Pembedahan

Posisi litotomy spekulum atas dan bawah dipasang
Porsio dijepit tenakulum sondase 10cm
Tampak massa tumor kesan mioma uteri
Submukosum ukuran ± 3-4cm, tidak bertangkai
Dicoba dilakukan kuretase dan penjepitan tumor
Kemudian dilakukan biopsi hasil di PA kan, tampon 6 jam

Komplikasi Pembedahan :

Jaringan Ke Patologi

☑ Ya, Tanggal 13/02/2023 ☐ Tidak

Jenis Jaringan Yang Dikirim :
Kuretase biopsi endometrium

Label Pasien Sudah Ditempel : ☑ Sudah ☐ Belum

Cairan Yang Keluar

Darah	10.00	cc
Urine	0.00	cc
Dll	0	cc

INSTRUKSI PASCA BEDAH

1. Observasi : -
2. Cairan Parenteral (IVFD) : - RL 20 gtt / menit
3. Obat - Obatan : - Amoxicillin 3x1
- Asam Traneksamat 3x1
- Ranitidin 2x1
4. Makan/ Minum (Oral) : -
5. Instruksi Khusus : -

Operator Bedah

dr. M. Rizki Yaznil, Sp.OG, K.onk

3. Pemeriksaan USG

RSU IMELDA PEKERJA INDONESIA
Jl. Bilal No. 24
Pulo Brayan Darat I Medan Timur
Telp : (061) 6610072, 6631380, 6630196

Nama	Arnawati
Tgl lahir	08-04-1977
No RM	
HR/TGL/BLN/THN	28-04-66

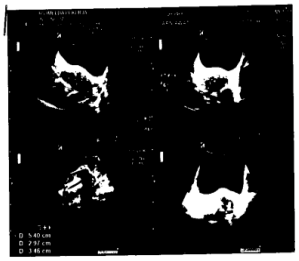

- Ut Ap m.
- Kx konsi
- Mioma uteri multiple submukosa.
dd sarcoma uteri dd susp. Ca endometrium.

Ts. Mioma uteri dd sarcoma uteri
dd susp. Ca endometrium

dr. Muhammad Rizki Yaznil, Sp.OG.K(Onk)
Konsultan Ginekologi Onkologi

4. Pemeriksaan Radiologi Report

RUMAH SAKIT UMUM IMELDA PEKERJA INDONESIA
BAGIAN RADIOLOGI
Jl. Bilal No. 24 P. Brayan Darat I Medan 20239
Telp (061) 6610072-6631380 Fax (061) 6618457

MEDAN, 12/02/2023
Kepada Yth.
dr. M. Rizki Yaznil, Sp.OG, K.onk
Di Tempat

Bersama ini kami sampaikan hasil pemeriksaan Radiologi a/n :

Reff. No.	: 0950.02.23.rad
Nama	: ARNIAWATI
No. Medical	: 00289466
Tgl Lahir	: 08/04/1977
Data Klinis	: AUB d/t Myoma Uteri Sub mukosa DD Susp Ca Endometrium+DN Thype II+ Lympidema bilateral+General malaise.

RADIOLOGI REPORT

THORAX (PA)

Keterangan : Cor: Ukuran normal
Sinus dan diafragma normal
Trachea tampak simetris
Paru: Tampak bercak infiltrat pada lapangan atas kedua paru dan parahiler. Tidak tampak effusi pleura.
Corakan broncho vasculer bertambah

Kesimpulan : TB Paru.

Bagaimana dengan Lab?

5. Pemeriksaan Histopatologi

Yth.Dr.M.Rizki Yaznil,M.Ked(OG),Sp.OG(K)Onk

di RSU.Imelda Pekerja Indonesia

Bersama ini saya kirimkan hasil pemeriksaan histopatologi:

Pasien : Arniawati, perempuan, 45 thn

Nomor RM : 289466

No.Slide : 72/H/HR/23

Bahan : Jaringan kuret endometrium

Diagnosa klinis : *Abnormal uterine bleeding*

Makroskopis:

Terima beberapa potongan jaringan berwarna coklat kehitaman, konsistensi agak lunak, volume ± 5 cc.

6. Hasil Pemeriksaan Histopatologi

Mikroskopis:

Sediaan jaringan terdiri dari fragmen jaringan endometrium dan jaringan miomatous dengan material perdarahan di antaranya. Fragmen jaringan endometrium tersebut berbentuk polipoid yang dilapisi sel epitel torak dengan stroma jaringan endometrium yang oedem dan kelenjar-kelenjar endometrium tampak di antaranya.

Kesimpulan:

Endometrial polyp and suggestive of submucosa leiomyoma.

Diperiksa oleh,

Dr.Hendrianto,M.Ked(PA),Sp.PA

7. Pemeriksaan Laboratorium Pertama

RSU IMELDA PEKERJA INDONESIA
JL.BILAL NO. 24, PULO BRAYAN DARAT I
MEDAN - 20239
Telp : 061 6610072
Fax : 061 6618457

PEMERIKSAAN LABORATORIUM

No. Reg/ No. RM	: RI0000446494 / 00289466	Ruang Perawatan	:Ruang Rawat Melati
Tanggal Masuk	: 12/02/2023	Analis	:NUR TRI WAHYUNI
Nama Pasien	: ARNIAWATI	Tgl. Periksa / Jam	:15/02/2023 10:14:05
Tanggal Lahir	: 08/04/1977	Jam Penerimaan Spesimen	: [illegible]
Dokter Pengirim	: dr. M. Rizki Yaznil, Sp.OG, K.onk	Alamat	:JL KP SALAM III LK XII BAHARI KEC MEDAN BELAWAN

JENIS PEMERIKSAAN	HASIL	UNIT/ SATUAN	ANGKA NORMAL	METODE
ELEKTROLIT				
Elektrolit Lengkap				
Natrium	134	mmol/ L	135 - 150	ISE
Kalium	3.6	mmol/ L	3.6 - 5.5	
Chlorida	99	mmol/ L	96 - 108	

Interpretasi Klinik : Hiponatremia

MEDAN, 15/02/2023
Salam Sejawat

dr. Fani Ade Irma, Sp.PK

8. Pemeriksaan Laboratorium Kedua

RSU IMELDA PEKERJA INDONESIA
JL.BILAL NO. 24, PULO BRAYAN DARAT I
MEDAN - 20239
Telp : 061 6610072
Fax : 061 6618457

PEMERIKSAAN LABORATORIUM

No. Reg/ No. RM	: RI0000446494 / 00289466	Ruang Perawatan	:Ruang Rawat Melati
Tanggal Masuk	: 12/02/2023	Analis	:WINDA DAMANIK
Nama Pasien	: ARNIAWATI	Tgl. Periksa / Jam	:13/02/2023 18:10:16
Tanggal Lahir	: 08/04/1977	Jam Penerimaan Spesimen	: [illegible]
Dokter Pengirim	: dr. M. Rizki Yaznil, Sp.OG, K.onk	Alamat	:JL KP SALAM III LK XII BAHARI KEC MEDAN BELAWAN

JENIS PEMERIKSAAN	HASIL	UNIT/ SATUAN	ANGKA NORMAL		METODE
HEMATOLOGI					
Hemoglobin					
Hemoglobin Post Transfusi		g/dl	P: 13-18	W:12-16	Cangggih
Hemoglobin Post Operasi	9.0	g/dl	P: 13-18	W:12-16	Cangggih

Interpretasi Klinik :

MEDAN, 13/02/2023
Salam Sejawat

dr. Fani Ade Irma, Sp.PK

9. Pemeriksaan Laboratorium Ketiga

RSU IMELDA PEKERJA INDONESIA
JL.BILAL NO. 24, PULO BRAYAN DARAT I
MEDAN - 20239
Telp : 061 6610072
Fax : 061 6618457

PEMERIKSAAN LABORATORIUM

No. Reg/ No. RM	: RJ0000446494 / 00289466	Dokter Pengirim	: dr. M. Rizki Yaznil, Sp.OG, K.onk
Tanggal Masuk	: 12/02/2023	Ruang Perawatan	: IGD Kebidanan
Nama Pasien	: ARNIAWATI	Analis	: ITA YUNITA
Tgl. Periksa	: 12/02/2023 11:08:46	Jam Penerimaan Spesimen	: [illegible]
Tgl Lahir	: 08/04/1977 00:00:00	Alamat	: JL KP SALAM III LK XII BAHARI KEC MEDAN BELAWAN

JENIS PEMERIKSAAN	HASIL	UNIT/ SATUAN	ANGKA NORMAL	METODE
ANALISA URINE				
Urine Rutine				
Warna	Kuning Jernih		Kuning Jernih	
pH	6.0		5 - 7	
Berat Jenis (Bj)	1.010		1.005 - 1.030	
Reduksi	(+++) Positif		Negatif	
Nitrit	Negatif		Negatif	
Protein	(+) Positif		Negatif	
Urobilinogen	Negatif		Negatif	
Bilirubin	Negatif		Negatif	
Darah	(+) Positif		Negatif	
Leukosit	Negatif		Negatif	
Keton	Negatif		Negatif	
SEDIMEN :				
Leukosit	3 - 4		< 6	
Eritrosit	7 - 8		< 3	
Epitel	2 - 4			
Crystal	-			

Interpretasi Klinik : Proteinuria + Hemoglobinuria + Glukosuria

MEDAN, 15/02/2023
Salam Sejawat

dr. Fani Ade Irma, Sp.PK

10. Pemeriksaan Laboratorium Keempat

No. Reg/ No. RM : RJ0000446494 / 00289466
Tanggal Masuk : 12/02/2023
Nama Pasien : ARNIAWATI
Tgl. Periksa : 12/02/2023 10:18:02
Tgl Lahir : 08/04/1977 00:00:00
Dokter Pengirim : dr. M. Rizki Yaznil, Sp.OG, K.onk
Ruang Perawatan : IGD Kebidanan
Analis : ITA YUNITA
Jam Penerimaan Spesimen : 09-10 wib
Alamat : JL KP SALAM III LK XII BAHARI KEC MEDAN BELAWAN

JENIS PEMERIKSAAN	HASIL	UNIT/ SATUAN	ANGKA NORMAL	METODE
HEMATOLOGI				
Darah Lengkap				
Hemoglobin	9.7	g/dl	P: 13-18 W:12-16	Canggih
Leukosit	6.6	10 *3/ uL	4 - 11	
Jumlah Trombosit	396.000	/ mm3	140.000 - 450.000	
Hematokrit	28.3	%	P: 42 - 56 W:36-47	
Eritrosit	3.56	Juta / mm3	P:4.50 - 4.60 W: 4,10-5,10	
MCV	79.3	um3	81 - 99	
MCH	25.7	Pgr	27,0 - 31,0	
MCHC	32.5	g/ dl	32,0 - 36,0	
RDW	12.7	%	11,5 - 15.0	
PDW	9.8	%	10,0 - 18,0	
MPV	8.2	um3	6,5 - 11,0	
PCT	0.32	%	0,100 - 0,500	
Hitung Jenis Leukosit				
Eosinofil	2.0	%	1 - 3	
Basofil	0	%	0 - 1	
Netrofil (abs)	4.3	10 *3 / uL	1,56 - 6,13	
Neutrofil	64.5	%	50 - 70	
Limfosit	26.4	%	20 - 40	
Monosit	7.1	%	2 - 8	
Limfosit (abs)	1.7	10 *3 / uL	1,8 - 3,74	
Golongan Darah	B rh (+)			
FAAL HATI				
Albumin	2.9	g/dl	3.8 - 5.1	
HBs Ag	Negatif		Negatif	Canggih
TEST GULA DARAH				
Glukosa Ad Random	523	Mg/ dl	<200	

11. Pemeriksaan Laboratorium Kelima

No. Reg/ No. RM : RJ0000446494 / 00289466
Tanggal Masuk : 12/02/2023
Nama Pasien : ARNIAWATI
Tgl. Periksa : 12/02/2023 10:18:11
Tgl Lahir : 08/04/1977 00:00:00
Dokter Pengirim : dr. M. Rizki Yaznil, Sp.OG, K.onk
Ruang Perawatan : IGD Kebidanan
Analis : ITA YUNITA
Jam Penerimaan Spesimen : 09-10 wib
Alamat : JL KP SALAM III LK XII BAHARI KEC MEDAN BELAWAN

JENIS PEMERIKSAAN	HASIL	UNIT/ SATUAN	ANGKA NORMAL	METODE
FAAL GINJAL				
Ureum/Urea-N	16	Mg/dl	13 - 50	
Creatinin	0.64	Mg/dl	P : 0.7 - 1.4 W : 0.6 - 1.1	

Interpretasi Klinik : Hiperglikemia + Hipoalbuminemia

MEDAN, 12/02/2023
Salam Sejawat

dr. Fani Ade Irma, Sp.PK

12. Pemeriksaan Laboratorium Keenam

RSU IMELDA PEKERJA INDONESIA
JL.BILAL NO. 24, PULO BRAYAN DARAT I
MEDAN - 20239
Telp : 061 6610072
Fax : 061 6618457

PEMERIKSAAN LABORATORIUM

No. Reg/ No. RM : RJ0000446494 / 00289466
Tanggal Masuk : 12/02/2023
Nama Pasien : ARNIAWATI
Tgl. Periksa : 12/02/2023 12:59:17
Tgl Lahir : 08/04/1977 00:00:00
Dokter Pengirim : dr. M. Rizki Yaznil, Sp.OG, K.onk
Ruang Perawatan : IGD Kebidanan
Analis : ITA YUNITA
Jam Penerimaan Spesimen : 12-Jam
Alamat : JL KP SALAM III LK XII BAHARI KEC MEDAN BELAWAN

JENIS PEMERIKSAAN	HASIL	UNIT/ SATUAN	ANGKA NORMAL	METODE
ELEKTROLIT				
Elektrolit Lengkap				
Natrium	127	mmol/ L	135 - 150	ISE
Kalium	3.7	mmol/ L	3.6 - 5.5	
Chlorida	83	mmol/ L	96 - 108	

Interpretasi Klinik : Hiponatremia

MEDAN, 12/02/2023
Salam Sejawat

dr. Fani Ade Irma, Sp.PK

12-45 wib
Ita Yunita
12-55 wib
Arnaiy

13. Pemeriksaan Kadar Gula Darah

RSU Imelda Pekerja Indonesia

No. R. Medis : 289466
Nama : Arniawati
Tgl. Lahir : 08-04-1977

RM 34 Rev 02/2022

KADAR GULA DARAH

DokterPengirim : dr. AN Sp. PD Ruangan : IGD
JenisSpesimen : Darah

Tanggal/Jam	JenisPemeriksaanGlukosaPuasa/2 jam PP/ Ad Random	Hasil	Satuan	Nilai Normal	Teknik yang digunakan
13/2 - 23	GDP puasa	133	Mg/dl	Puasa : 80-120	Canggih
14/2 - 23	GDP puasa	150			
17/2 - 23	GDP puasa	103			
				2 jam PP : 90-140	
				Ad Random : <200	

Salam Sejawat,

dr Fani Ade Irma, Sp.PK

Kasus 14

1. Ringkasan Pasien Keluar (Resume)

RSU IMELDA PEKERJA INDONESIA
JL.BILAL NO. 24, PULO BRAYAN DARAT I
MEDAN - 20239
Telp : 061 6610072
Fax : 061 6618457

RINGKASAN PASIEN KELUAR
(DISCHARGE SUMMARY)

Tgl. Masuk	15/03/2023 10:10:00 WIB	No. RM	290216
Tgl. Keluar	19/03/2023 14:00:00 WIB	Nama	ROSMAWATI PANE
Ruang/ Kelas	Ruang Rawat Melati/ Kelas III	Usia	49 Tahun
		Jenis Kelamin	Perempuan

Alasan Pasien Di Rawat : Keluar darah dari kemaluan

Anamnese : Haid banyak dan nyeri, keluar darah dari kemaluan (+)
Nyeri haid (+), riwayat SC (+)

Pemeriksaan Fisik : TD : 160/90 mmHg, HR : 100 x/i, RR : 20 x/i, T : 36,5 C
Abdomen : massa kistik 14 cm, fixed
VT : cx licin, uterus > BB 14 cm
massa kistik (+)

Pemeriksaan Penunjang : HB : 9.1 g/d
Glukosa Ad Random : 220 Mg/dl

Diagnosa Masuk : AUB Due to Adhenomiosis + Kista Endometriosis + Riwayat SC + Hiperglikemia + High Blood Pressure

Pengobatan dan Tindakan : - Konsul Sp. PD
- TAH BSO
- Adhesiolisis Tajam Tumpul dan Cauter

Perkembangan selama dirawat : Membaik

Diagnosa Akhir : AUB Due to Adhenomiosis + Kista Endometriosis + Riwayat SC + Adhesi Berat Recto Sigmoid dan Dasar Panggul + Hiperglikemia + High Blood Pressure

Kondisi Pasien dan Obat-Obatan Yang di Bawa Saat Pasien Pulang : Baik

Instruksi Tindak Lanjut : PA, Rawat luka

Edukasi : - Menjaga kebersihan luka operasi
- Makan yang bergizi

Medan, 19/03/2023
DPJP

dr. M. Rizki Yaznil, Sp.OG, K.onk

Pasien/ Keluarga

Rosmawati Pane

2. Laporan Operasi

RSU IMELDA PEKERJA INDONESIA
LAPORAN PEMBEDAHAN
DAN INSTRUKSI PASCA BEDAH

No. Rekam Medis : 290216
Nama Lengkap : ROSMAWATI PANE
Tgl. Lahir/ Umur : 15/05/1973 / 49 Tahun
J. Kelamin : Perempuan

Operator : dr. M. Rizki Yaznil, Sp.OG, K.onk
Anastesi : dr. Qadri Fauzi Tanjung, Sp.An.KAKV
Asistem : Str. Rosmawati
Instrumen : Str. Helen
Penata Anastesi : Br. Alatan

Diagnosis Pra Bedah :
AUB Due to Adhenomiosis + Kista Endometriosis + Riwayat SC
Tanggal Pembedahan : 16/03/2023

Diagnosis Pasca Bedah :
AUB Due to Adhenomiosis + Kista Endometriosis + Riwayat SC + Adhesi Berat Recto Sigmoid dan Dasar Panggul
Mulai Jam : 08:40
Selesai Jam : 09:40
Lama Pembedahan : 1 jam

Tindakan Pembedahan :
1 TAH BSO
2 Adhesiolisis Tajam Tumpul dan Cauter

☐ EMERGENSI
☑ ELEKTIF
☐ KECIL
☐ SEDANG
☐ BESAR
☑ KHUSUS

Uraian Pembedahan

Insisi midline
Evaluasi massa kistik ovarium kiri ukuran 14 cm
Adhesi berat dengan recto sigmoid dan dasar panggul
Adhenomiosis, adhesi berat dengan recto sigmoid dan dasar panggul
Ovarium kanan lekat dengan uterus
Dilakukan adhesiolisis tajam tumpul dan cauter
Kista pecah keluar caran kecoklatan
Kemudian dilakukan TAH BSO, haemostasis baik
Cavum abdomen dicuci dan pasang drain NGT No.18 dan ditutup all layer dengan B.PDO
Operasi selesai.

Komplikasi Pembedahan :

Jaringan Ke Patologi		Cairan Yang Keluar		
☑ Ya, Tanggal 16/03/2023	☐ Tidak	Darah	100.00	cc
Jenis Jaringan Yang Dikirim : Uterus dan kedua ovarium		Urine	100.00	cc
Label Pasien Sudah Ditempel : ☑ Sudah	☐ Belum	Dll	0	cc

INSTRUKSI PASCA BEDAH

1. Observasi :
2. Cairan Parenteral (IVFD) : - Tramadol 200mg dalam 500cc RL ->14 tetes/menit
3. Obat - Obatan : - Ranitidin 1amp/12 jam
- Cefotaxime 1gr/12 jam
- Ketorolac 1amp/8 jam
- Ondansetron 4mg/8 jam
4. Makan/ Minum (Oral) :
5. Instruksi Khusus :

Operator Bedah

3. Pemeriksaan USG

RSU IMELDA PEKERJA INDONESIA
Jl. Bilal No. 24
Pulo Brayan Darat I Medan Timur
Telp : (061) 6610072, 6631380, 6630196

Nama : Rosmawati Pane
Tgl lahir : 15/05/1973
No RM : 290216
HR/TGL/BLN/THN :

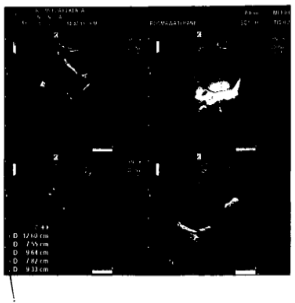

- Massa kistik adenomiosis ø 12x7,5 cm.
- Massa kista dg gambaran gpp ø 9x7x9 cm.
- Ren D+S dbn

ks : Adenomiosis + kista endometrium.

dr. Yaznil Sp.OG

4. Pemeriksaan Radiologi Report

RUMAH SAKIT UMUM IMELDA PEKERJA INDONESIA
BAGIAN RADIOLOGI
Jl. Bilal No. 24 P. Brayan Darat I Medan 20239
Telp (061) 6610072-6631380 Fax (061) 6618457

MEDAN, 15/03/2023
Kepada Yth.
dr. M. Rizki Yaznil, Sp.OG, K.onk
Di Tempat

Bersama ini kami sampaikan hasil pemeriksaan Radiologi a/n :
Reff. No. : 1536.03.23.rad
Nama : ROSMAWATI PANE
No. Medical : 00250216
Tanggal Lahir : 15/05/1973
Data Klinis : AUB d/t Adenomiosis + kista Endometriosis.

RADIOLOGI REPORT

THORAX (PA)

Keterangan : Cor : Ukuran normal
Sinus dan diafragma normal
Trachea tampak simetris
Paru : Tidak tampak bercak infiltrat pada lapangan kedua paru. Tidak tampak effusi pleura. Corakan broncho vasculer normal

Kesimpulan : Saat ini Cor - Pulmo dalam batas normal.

5. Pemeriksaan Histopatologi

Bersama ini saya kirimkan hasil pemeriksaan histopatologi:

Pasien : Rosmawati Pane, perempuan, 49 thn

Nomor RM : 290216

No.Slide : 111/H/HR/23

Bahan : Jaringan uterus dengan kedua adneksa

Diagnosa klinis : *Abnormal uterine bleeding e.c. adenomyosis* + kista endometriosis bilateral

Nohp : 0853 6265 8624

Makroskopis:

Terima jaringan uterus dengan kedua adneksa:

1. Jaringan uterus beserta servik berukuran 13 cm x 12 cm x 8 cm, permukaan luar servik tampak licin dan berdiameter 3 cm. Pada pemotongan lamelarisasi jaringan tampak kista pada bagian servik dan massa polipoid pada canalis cervix serta tampak myometrium menebal dengan bintik-bintik perdarahan.
2. Jaringan tuba falopii I dan II masing-masing berukuran panjang 3 cm dan berdiameter 0,5 cm.
3. Jaringan ovarium I berukuran 6 cm x 5 cm x 5 cm. Pada pemotongan lamelarisasi jaringan tampak kista berisi material berwarna kecoklatan bercampur dengan darah dan kista berisi cairan jernih.
4. Jaringan ovarium II berukuran 3 cm x 2,5 cm x 2 cm. Pada pemotongan lamelarisasi jaringan tampak kista-kista kecil sebagian berisi material seperti agar-agar berwarna kecoklatan dan sebagian berisi cairan jernih.

Mikroskopis:

Sediaan jaringan servik dengan bagian ektoservik tampak dilapisi sel-sel epitel tatah berlapis. Bagian endoservik terdiri dari kelenjar-kelenjar dan struktur kista yang dilapisi selapis sel epitel torak. Tampak juga massa polipoid pada bagian endoservik yang menonjol ke bagian canalis cervix. Massa polipoid tersebut dilapisi selapis sel epitel torak dengan stroma jaringan yang oedem diantarai kelenjar-kelenjar endoservik yang sebagian dilatasi kistik dan dilapisi selapis sel epitel torak.

Sediaan jaringan endometrium terdiri dari kelenjar-kelenjar bentuk bulat tubular yang dilapisi sel-sel epitel torak dan diantarai stroma endometrium yang gembur.

Sediaan jaringan myometrium terdiri dari sel-sel myofibril dengan struktur kelenjar dan stroma endometrium di antaranya.

Sediaan jaringan tuba falopii I dan II dengan permukaan lumen bentuk papil-papil yang dilapisi sel epitel torak bersilia. Stroma jaringan terdiri dari jaringan ikat *fibrovascular*.

Sediaan jaringan ovarium I dengan dinding kista yang dilapisi sel-sel endometrial. Stroma jaringan terdiri dari jaringan ikat dengan perdarahan interstitial yang diinfiltrasi sel-sel *hemosiderin laden macrophage*, neutrofil dan limfosit

Sediaan jaringan ovarium II terdiri dari struktur kista yang *multiple* dan dilapisi sel-sel folikel. Stroma jaringan terdiri dari jaringan ikat dengan struktur corpus albican di antaranya.

6. Hasil Pemeriksaan Histopatologi

Kesimpulan:

Jaringan servik : *endocervical polyp + nabothian cyst.*

Jaringan endometrium : *proliferation phase.*

Jaringan myometrium : *adenomyosis.*

Jaringan tuba falopii I dan II : dalam batas normal.

Jaringan ovarium I : *endometriotic cyst.*

Jaringan ovarium II : *follicular cyst.*

Diperiksa oleh,

Dr.Hendrianto,M.Ked(PA),Sp.PA

7. Pemeriksaan Kadar Gula Darah

RSU Imelda Pekerja Indonesia

No. R. Medis : 290216
Nama : Rosmawati Pane
Tgl. Lahir : 18-05-1973

RM 34 Rev 02/20

KADAR GULA DARAH

DokterPengirim : dr. Ayu Sp.PD Ruangan : Melati

JenisSpesimen : Darah

Tanggal/Jam	JenisPemeriksaanGlukosaPuasa/2 jam PP/ Ad Random	Hasil	Satuan	Nilai Normal	Teknik yang digunakan
15/3/2023	2 Jam PP	98	Mg/dl	Puasa : 80-120	Canggih
16/3/2023	KGD Puasa	52		2 jam PP : 90-140	
16/3/2023	KGD 2 Jam PP	98		Ad Random : <200	

Salam Sejawat,

dr Fani Ade Irma. Sp.PK

8. Pemeriksaan Laboratorium Pertama

RSU IMELDA PEKERJA INDONESIA
JL.BILAL NO. 24, PULO BRAYAN DARAT I
MEDAN - 20239
Telp : 061 6610072
Fax : 061 6618457

PEMERIKSAAN LABORATORIUM

No. Reg/ No. RM	: RI0000450193 / 00290216	Ruang Perawatan	: Ruang Rawat Melati
Tanggal Masuk	: 15/03/2023	Analis	: KIKI JULIANTIKA SARI
Nama Pasien	: ROSMAWATI PANE	Tgl. Periksa / Jam	: 15/03/2023 10:38:17
Tanggal Lahir	: 15/05/1973	Jam Penerimaan Spesimen	: 10 03 2023
Dokter Pengirim	: dr. M. Rizki Yaznil, Sp.OG, K.onk	Alamat	: JL LK KEBUN SAYUR KEC RANTAU SELATAN

JENIS PEMERIKSAAN	HASIL	UNIT/ SATUAN	ANGKA NORMAL	METODE
HEMATOLOGI				
Darah Lengkap				
Hemoglobin	9.1	g/dl	P: 13-18 W:12-16	Canggih
Leukosit	6.5	10 *3/ uL	4 - 11	
Jumlah Trombosit	382.000	/ mm3	140.000 - 450.000	
Hematokrit	28.6	%	P: 42 - 56 W:36-47	
Eritrosit	4.24	Juta / mm3	P:4.50 - 4.60 W: 4,10-5,10	
MCV	67	um3	81 - 99	
MCH	21.5	Pgr	27,0 - 31,0	
MCHC	31.8	g/ dl	32,0 - 36,0	
RDW	17.2	%	11,5 - 15.0	
PDW	10.7	%	10,0 - 18,0	
MPV	8.8	um3	6,5 - 11,0	
PCT	0.300	%	0,100 - 0,500	
Hitung Jenis Leukosit				
Eosinofil	2.0	%	1 - 3	
Basofil	0	%	0 - 1	
Netrofil (abs)	4.6	10 *3 / uL	1,56 - 6,13	
Neutrofil	68.2	%	50 - 70	
Limfosit	19.8	%	20 - 40	
Monosit	10.0	%	2 - 8	
Limfosit (abs)	1.2	10 *3 / uL	1,8 - 3,74	
Masa Pendarahan	4'	Menit	2' - 6'	
Masa Pembekuan	8'	Menit	6' - 12'	Sederhana
Golongan Darah	B RH (+)			
FAAL HATI				
HBs Ag	Negatif		Negatif	Canggih
ANALISA URINE				
Urine Rutine				
Warna	Kuning Jernih		Kuning Jernih	
pH	6.0		5 - 7	
Berat Jenis (Bj)	1.025		1,005 - 1,030	
Reduksi	Negatif		Negatif	

Halaman 1 dari 1

9. Pemeriksaan Laboratorium Kedua

No. Reg/ No. RM	: RI0000450193 / 00290216	Ruang Perawatan	: Ruang Rawat Melati
Tanggal Masuk	: 15/03/2023	Analis	: KIKI JULIANTIKA SARI
Nama Pasien	: ROSMAWATI PANE	Tgl. Periksa / Jam	: 15/03/2023 10:38:51
Tanggal Lahir	: 15/05/1973	Jam Penerimaan Spesimen	: 10 03 2023
Dokter Pengirim	: dr. M. Rizki Yaznil, Sp.OG, K.onk	Alamat	: JL LK KEBUN SAYUR KEC RANTAU SELATAN

JENIS PEMERIKSAAN	HASIL	UNIT/ SATUAN	ANGKA NORMAL	METODE
Nitrit	Negatif		Negatif	
Protein	Negatif		Negatif	
Urobilinogen	Negatif		Negatif	
Bilirubin	Negatif		Negatif	
Darah	(++) Positif		Negatif	
Leukosit	Negatif		Negatif	
Keton	Negatif		Negatif	
SEDIMEN :				
Leukosit	1 - 2		< 6	
Eritrosit	5 - 15		< 3	
Epitel	2 - 3			
Crystal	-			
TEST GULA DARAH				
Glukosa Ad Random	220	Mg/ dl	<200	
FAAL GINJAL				
Ureum/Urea-N	16	Mg/dl	13 - 50	
Creatinin	0.79	Mg/dl	P : 0.7 - 1.4 W : 0.6 - 1.1	

Interpretasi Klinik :

MEDAN, 15/03/2023
Salam Sejawat

dr. Fani Ade Irma, Sp.PK

10. Pemeriksaan Laboratorium Post Operasi

RSU IMELDA PEKERJA INDONESIA
JL.BILAL NO. 24, PULO BRAYAN DARAT I
MEDAN - 20239
Telp : 061 6610072
Fax : 061 6618457

PEMERIKSAAN LABORATORIUM

No. Reg/ No. RM	: RI0000450193 / 00290216	Ruang Perawatan	: Ruang Rawat Melati
Tanggal Masuk	: 15/03/2023	Analis	: YESTINA BAGO
Nama Pasien	: ROSMAWATI PANE	Tgl. Periksa / Jam	: 16/03/2023 16:32:39
Tanggal Lahir	: 15/05/1973	Jam Penerimaan Spesimen	: 16 03 2023
Dokter Pengirim	: dr. M. Rizki Yaznil, Sp.OG, K.onk	Alamat	: JL LK KEBUN SAYUR KEC RANTAU SELATAN

JENIS PEMERIKSAAN	HASIL	UNIT/ SATUAN	ANGKA NORMAL	METODE
HEMATOLOGI				
Hemoglobin				
Hemoglobin Post Transfusi		g/dl	P: 13-18 W:12-16	Canggih
Hemoglobin Post Operasi	8.8	g/dl	P: 13-18 W:12-16	Canggih

Interpretasi Klinik :

MEDAN, 16/03/2023
Salam Sejawat

dr. Fani Ade Irma, Sp.PK

Kasus 15

1. Ringkasan Pasien Kleuar (Resume)

Tgl. Masuk	06/05/2023 13:40:00 WIB	No. RM	292068
Tgl. Keluar	12/05/2023 13:19:00 WIB	Nama	DARMANSYAH
Ruang/ Kelas	Ruang Rawat Sakura/ Kelas III	Usia	80 Tahun
		Jenis Kelamin	Laki - Laki

Alasan Pasien Di Rawat : BAK berdarah

Anamnese : BAK berdarah sejak 1 hari yang lalu, nyeri perut bagian bawah, BAK tersendat- sendat.

Pemeriksaan Fisik :
- Sens : CM
- TD : 110/70mmHg
- HR : 88x/i
- RR : 20x/i
- Temp : 36°C
- Abdomen : Soepel peristaltik(+), nyeri tekan suprapubik(+)
- Ekstremitas Superior : Akral hangat(+), SPO2 99% room air
- Genitalia & Anus : Meatur uretra = Darah(+)
- Ekstremitas Inferior : Akral hangat(+)

Pemeriksaan Penunjang : Tgl. 06/05/2023 :
- THORAX (PA)
Kesimpulan : Bronchopneumonia.
- USG KIDNEY & BLADDER
Kesimpulan : Hydronefrosis bilateral
Tumor buli-buli.
BPH (Benign Prostat Hypertrophy)dengan volume -/+ 30,53 cm3.

Saran : Sebaiknya dilakukan Ct Scan Abdomen.
- HB : 9.0 g/dl, leukosit : 13.0 /uL. Natrium : 132 mmol,/L.

Diagnosa Masuk : Hematuria + Susp striktura uretra

Pengobatan dan Tindakan : Pengobatan : Asam Traneksamat 100 Mg Inj, Ceftriaxone 1 Gr Inj, Ringer Lactat 500 Mg Inf, Vitamin K Inj, Ketorolac 30 Mg Inj

- TINDAKAN : TUR-P + EVAKUASI CLOT + TRANSFUSI DARAH

Perkembangan selama dirawat : Tgl. 06/05/2023 BAK berdarah sejak 1 hari yang lalu, nyeri perut bagian bawah, BAK tersendat- sendat, batuk(-), TD : 110/70mmHg, HR : 80x/i, RR : 20x/i, Temp : 36.7°C.
Tgl. 07/05/2023 Nyeri perut bagian bawah(+), BAK berdarah(+), TD : 135/72mmHg, HR : 80x/i, RR : 20x/i, Temp : 36.5°C, Skala nyeri 2. R/Operasi dengan tindakan->TUR-P + SACHE.
Tgl. 08/05/2023 Nyeri perut bagian bawah(+), BAK berdarah(+), TD : 138/79mmHg, HR ; 88x/i, RR ; 18x/i, Temp ; 36.6°C.

PASIEN RAWATAN RUANGAN ICU
- Pasien selesai operasi dari OK tiba di ICU dengan nyeri post op(+), tampak lemah, TD : 121/62mmHg, HR ; 65x/i, RR : 20x/i, Temp ; 36.7°C, Skala nyeri 3. R/transfusi darah 2 bag post OP.
Tgl. 09/05/2023 Nyeri post op ber(-), tampak tenang(+), sesak nafas(-), TD : 147/65mmHg, HR : 66x/i, RR : 18x/i, Temp : 36.8°C. A/u R/terapi : Sucarfalte syr 3x CI, omz 2x1, cefixime 2x200 mg, minum 2 L/Hari. Darah rutin->HB : 10.3 g/dl, Leukosit : 20.900 / mm3.

Tgl. 09/05/2023 Nyeri post op ber(-), tampak tenang(+), sesak nafas(-), TD : 147/65mmHg, HR : 66x/i, RR : 18x/i, Temp : 36.8°C. A/u R/terapi : Sucarfalte syr 3x CI, omz 2x1, cefixime 2x200 mg, minum 2 L/Hari. Darah rutin->HB : 10.3 g/dl, Leukosit : 20.900 / mm3.

PASIEN RAWATAN RUANGAN SAKURA
Tgl. 10/05/2023 Nyeri post op(+), TD : 130/80mmHg, HR : 67x/i, RR ; 20x/i, Temp : 36.3°C.
Tgl. 11/05/2023 Nyeri post op(+), TD : 153/73mmHg, HR : 61x/i, RR : 20x/i, Temp : 36.5°C, Skala nyeri 2.
Tgl. 12/05/2023 Nyeri post op ber(-), TD : 144/72mmHg, HR : 84x/i, RR : 20x/i, Temp : 36.7°C. Pasien boleh PB1.

RM - 13/Revisi04/2019 Halaman 1/2

Tgl. Masuk	06/05/2023 13:40:00 WIB	No. RM	292068
Tgl. Keluar	12/05/2023 13:19:00 WIB	Nama	DARMANSYAH
Ruang/ Kelas	Ruang Rawat Sakura/ Kelas III	Usia	80 Tahun
		Jenis Kelamin	Laki - Laki

Alasan Pasien Di Rawat : BAK berdarah

Diagnosa Akhir : BPH

Kondisi Pasien dan Obat-Obatan Yang di Bawa Saat Pasien Pulang : PBJ membaik : Cefixime 200 Mg Cap, Methylprednisolon 4 Mg Tab, Omeprazole 20 Mg Tab, Paracetamol Tab, Sucralfate 100 Mg Syr

Instruksi Tindak Lanjut : Kontrol Ke Poliklinik Spesialis Urologi Tgl : 18/05/2023

Edukasi :
- Makan makanan yang bergizi
- Banyak istirhat
- Hindari stres
- Konsumsi obat sesuai aturan dokter
- Kontrol sesuai jadwal

Medan, 12/05/2023
DPJP — Pasien/ Keluarga

dr. Endi Prilansa Mahadi, Sp.U

3. Laporan operasi

RSU IMELDA PEKERJA INDONESIA
LAPORAN PEMBEDAHAN
DAN INSTRUKSI PASCA BEDAH

Operator : dr. Endi Prilansa Mahadi, Sp.U	No. Rekam Medis : 292068
Anastesi : dr.David,Sp.An	Nama Lengkap : DARMANSYAH
	Tgl. Lahir/ Umur : 27/07/1942 / 80 Tahun
	J. Kelamin : Laki - Laki
	Asisten : -
	Instrumen : Str. Dumiati / Str. Nurhalimah
	Penata Anastesi : Br. Alatan
	Tanggal Pembedahan : 08/05/2023

Diagnosis Pra Bedah :
Tumor Buli + BPH + Hematuria

Diagnosis Pasca Bedah :
BPH + Hematuria

Tindakan Pembedahan :
1 TUR-P
2 Evakuasi Clot

Mulai Jam : 15:40
Selesai Jam : 17:10
Lama Pembedahan : 90 menit

[ ] EMERGENSI [V] ELEKTIF
[ ] KECIL [ ] SEDANG [ ] BESAR [V] KHUSUS

Uraian Pembedahan
1. Sio, antibiotik profilaksis, spinal, litotomy, drapping
2. Sistoskopi : Tampak prostat protrusi dari lobus medius dan lateral (D) kedalam buli, protrusi ± 5x6cm
3. - TUR-P-->PA, kontrol bleeding
   - Pasang kateter 24fr, balon 65cc, traksi ringan
4. Selesai
4.

Komplikasi Pembedahan :

Jaringan Ke Patologi		Cairan Yang Keluar	
[V] Ya, Tanggal 08/05/2023	[ ] Tidak	Darah	50.00 cc
Jenis Jaringan Yang Dikirim : Prostat		Urine	200.00 cc
Label Pasien Sudah Ditempel : [V] Sudah	[ ] Belum	Dll	0 cc

INSTRUKSI PASCA BEDAH

1. Observasi	: - KU untuk monitor perdarahan
2. Cairan Parenteral (IVFD)	: - RL 20gtt/menit
3. Obat - Obatan	: - Ceftriaxone 1gr/12 jam - Ketorolac 1amp/8 jam - Kalnex 500mg/8 jam - Ranitidin 1amp/12 jam - Vit-K 1amp/12 jam
4. Makan/ Minum (Oral)	: - Bebas
5. Instruksi Khusus	: - Irigasi Nacl 0,9 COR, jika jernih 40gtt/menit

Operator Bedah

4. Pemeriksaan Radiologi Pertama

RUMAH SAKIT UMUM IMELDA PEKERJA INDONESIA
BAGIAN RADIOLOGI
Jl. Bilal No. 24 P. Brayan - Medan 20239
Telp (061) 6610072-66[illegible] Fax (061) 66[illegible]

MEDAN, 06/05/2023
Kepada Yth.
dr. Andry Maival
Di Tempat

Bersama ini kami sampaikan hasil pemeriksaan Radiologi a/n :

Reff. No.	: 2899.05.23.RAD
Nama	: DARMANSYAH
No. Medical	: 00292068
Tgl Lahir	: 27/07/1942
Data Klinis	: Hematuri

RADIOLOGI REPORT

THORAX (PA)

Uraian : Cor : Ukuran normal
Sinus dan diafragma normal
Trachea tampak simetris
Paru : Tampak pebercakan pada kedua parahiler.Tidak tampak effusi pleura.Corakan broncho vasculer bertambah

Kesimpulan : Bronchopneumonia.

5. Pemeriksaan Radiologi Kedua

RUMAH SAKIT UMUM IMELDA PEKERJA INDONESIA
BAGIAN RADIOLOGI
Jl. Bilal No. 24 P. Brayan Darat I Medan 20239
Telp (061) 6610072-66 1350 Fax (061) 66 8457

MEDAN, 06/05/2023
Kepada Yth.
dr. Endi Prilansa Mahadi, Sp.U
Di Tempat

Bersama ini kami sampaikan hasil pemeriksaan Radiologi a/n :

Reff. No. : 0350.05.23.USG
Nama : DARMANSYAH
No. Medical : 00292068
Tgl Lahir : 27/07/1942
Data Klinis :

RADIOLOGI REPORT

USG KIDNEY & BLADDER

Keterangan : Ginjal kanan : Masih tampak tanda - tanda bendungan pada PCS dan ureter,tidak tampak batu didalamnya.
Ginjal kiri : Masih tampak tanda - tanda bendungan pada PCS dan ureter,tidak tampak batu didalamnya.
Blass : Dinding menebal irreguler,tampak suatu massa lobulated dengan inhomogen Uk +/- 6,57cmx 7.00 cm. tidak tampak batu.Prostat : Ukuran membesar (- / + 6.35cm x 7,21 cm x 6,67 cm) tidak tampak massa di dalamnya.

Kesimpulan : Hydronefrosis bilateral
Tumor buli-buli.
BPH (Benign Prostat Hypertrophy)dengan volume -/+ 30,53 cm3.

Saran : Sebaiknya dilakukan Ct Scan Abdomen.

6. Pemeriksaan Histopatologi

Dr.HENDRIANTO,M.Ked(PA),Sp.PA
Pathologist
RSU.Imelda Pekerja Indonesia
HP.082368695072

Medan, 11 Mei 2023
Kepada
Yth.Dr.Endi,Sp.U
di RSU.Imelda Pekerja Indonesia

Bersama ini saya kirimkan hasil pemeriksaan histopatologi:

Pasien : Darmansyah, laki-laki, 80 thn
Nomor RM : 292068
No.Slide : 177/H/HR/23
Bahan : Jaringan prostat
Diagnosa klinis : *Benign prostate hyperplasia*

Makroskopis:

Terima beberapa potongan jaringan berwarna kecoklatan, konsistensi kenyal, volume ± 75 cc.

177/H/HR/23

7. Hasil Pemeriksaan Histopatologi

Mikroskopis:

Sediaan jaringan terdiri dari proliferasi kelenjar-kelenjar dan stroma jaringan. Kelenjar tersebut dilapisi sel epitel torak dan sel basal masih tampak utuh dengan inti sel bulat basofilik, *N/C ratio* normal, kromatin halus, sitoplasma cosinofilik. Pada sebagian lumen kelenjar tampak berisi material *corpora amylase*. Stroma jaringan terdiri dari jaringan ikat *fibromescular*.

Kesimpulan:

Benign prostate hyperplasia.

Diperiksa oleh,

Dr.Hendrianto,M.Ked(PA),Sp.PA

8. Pemeriksaan Laboratorium Pertama

RSU IMELDA PEKERJA INDONESIA
JL.BILAL NO. 24, PULO BRAYAN DARAT I
MEDAN - 20239
Telp : 061 6610072
Fax : 061 6618457

PEMERIKSAAN LABORATORIUM

No. Reg/ No. RM : RI0000455969 / 00292068
Tanggal Masuk : 06/05/2023
Nama Pasien : DARMANSYAH
Tanggal Lahir : 27/07/1942
Dokter Pengirim : dr. Endi Prilansa Mahadi, Sp.U

Ruang Perawatan : Intensive Care Unit (ICU)
Analis : WINDA DAMANIK
Tgl. Periksa / Jam : 09/05/2023 08:08:51
Jam Penerimaan Spesimen : 07:00 WIB
Alamat : JL MARELAN VIII NO 171 LING 19, KEL.RENGAS PULAU, KEC.MEDAN MARELAN, KOTA MEDAN

JENIS PEMERIKSAAN	HASIL	UNIT/ SATUAN	ANGKA NORMAL	METODE
HEMATOLOGI				
Darah Rutin				
Hemoglobin	10.3	g/dl	P: 13-18 W:12-16	Canggih
Leukosit	20.900	/ mm3	4.000 - 11.000	
Jumlah Trombosit	129.000	/ mm3	150.000 - 450.000	
Hematokrit	30.9	%	P: 42 - 56 W:36-47	
Eritrosit	3.76	Juta / mm3	P:4.50 - 4.60 W: 4,10-5,10	

Interpretasi Klinik :

MEDAN, 09/05/2023
Salam Sejawat

dr. Fani Ade Irma, Sp.PK

9. Pemeriksaan Laboratorium Kedua

RSU IMELDA PEKERJA INDONESIA
JL.BILAL NO. 24, PULO BRAYAN DARAT I
MEDAN - 20239
Telp : 061 6610072
Fax : 061 6618457

PEMERIKSAAN LABORATORIUM

No. Reg/ No. RM	: RJ0000455969 / 00292068	Dokter Pengirim	: dr. Andry Maival
Tanggal Masuk	: 06/05/2023	Ruang Perawatan	: Instalasi Gawat Darurat (IGD)
Nama Pasien	: DARMANSYAH	Analis	: KIKI JULIANTIKA SARI
Tgl. Periksa	: 06/05/2023 15:16:53	Jam Penerimaan Spesimen	: 14 40 WIB
Tgl Lahir	: 27/07/1942 00:00:00	Alamat	: JL MARELAN VIII NO 171 LING 19, KEL.RENGAS PULAU, KEC.MEDAN MARELAN, KOTA MEDAN

JENIS PEMERIKSAAN	HASIL	UNIT/ SATUAN	ANGKA NORMAL	METODE
HEMATOLOGI				
Darah Lengkap				
Hemoglobin	9.0	g/dl	P: 13-18 W:12-16	Canggih
Leukosit	13.0	10 *3/ uL	4 - 11	
Jumlah Trombosit	162.000	/ mm3	140.000 - 450.000	
Hematokrit	25.0	%	P: 42 - 56 W:36-47	
Eritrosit	3.11	Juta / mm3	P:4.50 - 4.60 W: 4,10-5,10	
MCV	80	um3	81 - 99	
MCH	28.9	Pgr	27,0 - 31,0	
MCHC	36.0	g/ dl	32,0 - 36,0	
RDW	13.8	%	11,5 - 15.0	
PDW	12.4	%	10,0 - 18,0	
MPV	9.3	um3	6,5 - 11,0	
PCT	0.100	%	0,100 - 0,500	
Hitung Jenis Leukosit				
Eosinofil	2.4	%	1 - 3	
Basofil	0	%	0 - 1	
Netrofil (abs)	11.0	10 *3 / uL	1,56 - 6,13	
Neutrofil	84.0	%	50 - 70	
Limfosit	10.6	%	20 - 40	
Monosit	3.0	%	2 - 8	
Limfosit (abs)	1.3	10 *3 / uL	1,8 - 3,74	
Masa Pendarahan	5'	Menit	2' - 6'	
Masa Pembekuan	8'	Menit	6' - 17'	Sederhana
Masa Pendarahan	5'	Menit	2' - 6'	
Masa Pembekuan	8'	Menit	6' - 12'	Sederhana
TEST GULA DARAH				
Glukosa Ad Random	122	Mg/ dl	<200	
FAAL GINJAL				
Ureum/Urea-N	46	Mg/dl	13 - 50	
Creatinin	2.2	Mg/dl	P : 0.7 - 1.4 W : 0.6 - 1.1	

No. Reg/ No. RM	: RJ0000455969 / 00292068	Dokter Pengirim	: dr. Andry Maival
Tanggal Masuk	: 06/05/2023	Ruang Perawatan	: Instalasi Gawat Darurat (IGD)
Nama Pasien	: DARMANSYAH	Analis	: KIKI JULIANTIKA SARI
Tgl. Periksa	: 06/05/2023 15:16:55	Jam Penerimaan Spesimen	: 14 40 WIB
Tgl Lahir	: 27/07/1942 00:00:00	Alamat	: JL MARELAN VIII NO 171 LING 19, KEL.RENGAS PULAU, KEC.MEDAN MARELAN, KOTA MEDAN

JENIS PEMERIKSAAN	HASIL	UNIT/ SATUAN	ANGKA NORMAL	METODE
ELEKTROLIT				
Elektrolit Lengkap				
Natrium	132	mmol/ L	135 - 150	ISE
Kalium	4.0	mmol/ L	3.6 - 5.5	
Chlorida	103	mmol/ L	96 - 108	

Interpretasi Klinik :

MEDAN, 06/05/2023
Salam Sejawat

dr. Fani Ade Irma, Sp.PK

10. Laporan Transfusi Darah Pertama

RSU IMELDA PEKERJA INDONESIA
Jl. Bilal No. 24 Telp. (061) 6610072 - 6631380 Fax. (061) 6618457
Pulo Brayan Darat I Medan Timur - 20239

UNIT TRANSFUSI DARAH

DIISI OLEH PETUGAS UTD RS

Contoh darah Os : Darmansyah
Diterima tgl. : 08/05/2023
Jam : 16.00
ATD Penerima : Sukma

ABO	RHESUS	LAIN²
B	+	-

Telah diberikan darah golongan dengan perincian

ABO	RHESUS	LAIN²
B	+	-

Jumlah yang dikeluarkan cc/kantong	Jenis Darah	No.	Tgl. Pengambilan	No. Kantong
		1	08/05/2023	
		2		S 4394251 A
		3		
		4		
1648	PRC	5		
		6		
		7		
		8		
		9		
		10		
		11		
		12		
		13		
		14		
		15		

Hasil Cross *)
☑ compatible (cocok)
☐ incompatible (tidak cocok)
☐ tanpa cross
ATD Penerima

ATD yang mengeluarkan darah :

Tanggal : 08/05/2023 Jam : 16.00

Nama/alamat/tanda tangan penerima darah :

11. Laporan Transfusi Darah Kedua

RSU. IMELDA PEKERJA INDONESIA
Jl. Bilal No. 24 Telp. (061) 6610072 - 6631380 Fax. (061) 6618457
Pulo Brayan Darat I Medan Timur - 20239

UNIT TRANSFUSI DARAH

DIISI OLEH PETUGAS UTD RS

Contoh darah Os : Darmansyah
Diterima tgl. : 08/05/23
Jam : 20.40
ATD Penerima : uu

ABO	RHESUS	LAIN²
B	+	-

Telah diberikan darah golongan dengan perincian

ABO	RHESUS	LAIN²

Jumlah yang dikeluarkan cc/kantong	Jenis Darah	No.	Tgl. Pengambilan	No. Kantong
		1		
1 Bag	PRC	2	08/05/23	X 555 2076
		3		
		4		
		5		
		6		
		7		
		8		
		9		
		10		
		11		
		12		
		13		
		14		
		15		

Hasil Cross *)
☑ compatible (cocok)
☐ incompatible (tidak cocok)
☐ tanpa cross
ATD Penerima

ATD yang mengeluarkan darah :

Tanggal : Jam :

Nama/alamat/tanda tangan penerima darah :

Kasus 16

1. Ringkasan Pasien Keluar (Resume)

Telp : 061 6610072
Fax : 061 6618457

Tgl. Masuk	09/06/2023 17:00:00 WIB	No. RM	293118
Tgl. Keluar	12/06/2023 17:00:00 WIB	Nama	REYFAN ALFATIH
Ruang/ Kelas	Ruang Rawat Tulip/ Kelas II	Usia	4 Bulan 25 Hari
		Jenis Kelamin	Laki - Laki

Alasan Pasien Di Rawat : Benjolan di kemaluan (+), rewel saat BAK (+), Ujung menggembung sat BAK (+), Merah (+), Demam (+).

Anamnese : Benjolan di kemaluan sejak lebih kurang 1 bulan, anak rewel saat BAK, ujung kemaluan menggembung saat BAK, Merah (+), demam naik turun (+), os sebelumnya px dr. endi sp.u.

Pemeriksaan Fisik : Sensorium : CM, Nadi : 110 x/i, Nafas : 24 x/i, Suhu : 36.7 C, BB : 6.3 kg, Adomen : soepel, peristaltik (+), Ekstremitas Superior : akral hangat Spo2 99 room air, Gentalia dan Anus : benjolan di scrotum (+), Transluminasi (+), preputium merah (+), Ekstremitas Inferior : akral hangat.

Pemeriksaan Penunjang : Tgl 09/06/2023
- Darah Lengkap -> Hemoglobin : 11.9 g/dl, Hematokrit : 33.6 %, Natrium : 130 mmoL/L.
- THORAX (AP)
Kesimpulan : Bronchopneumonia.

Diagnosa Masuk : Pimosisi + Hidrokel (D)

Pengobatan dan Tindakan : - terapi : DEXTRO ½ NS INF; CEFOTAXIME 1 GR IN); PARACETAMOL INF.
- Tindakan : Sirkumsisi (tgl 10/06/2023)

Perkembangan selama dirawat : - tgl 09/06/2023 -> benjolan di kemaluan (+), rewel saat BAK (+), ujung menggembung sat BAK (+), merah (+), demam (+), HR : 100 x/i, RR : 36 x/i, T : 37.8 C
- tgl 10/06/2023 -> benjolan di kemaluan (+), rewel saat BAK (+), demam (-), ujung menggembung saat BAK (-), HR : 100 x/i, RR : 30 x/i, T : 36.5 C, rj operasi hari ini pukul 12.00 wib
- tgl 11/06/2023 -> rewel (+), nyeri post operasi (+), skala nyeri : 2, HR : 100 x/i, RR : 30 x/i, T : 36.7 C
- tgl 12/06/2023 -> rewel (-), nyeri post operasi (-), skala nyeri : 1, HR : 115 x/i, RR : 30 x/i, T : 36.8 C, anjur dri dr sp.u -> os sudah boleh pbj dengan terapi ambroxol drop 3x06 cc, paracetal 3x0.8 cc. anjur dari dr sp.a -> jika luka stabil rawat jalan ke poli anak tumbuh kembang.

Diagnosa Akhir : Phimosis + Postitis + Bronchopneumonia

Kondisi Pasien dan Obat-Obatan Yang di Bawa Saat Pasien Pulang : Pbj dengan membaik
Obat pulang->
- AMOBIOTIC DROP
- GENTAMICIN 0,3 % SALEP MATA TUBE
- PARACETAMOL SYR.

Instruksi Tindak Lanjut : Kontrol ulang ke Poliklinik Urologi tgl 15/06/2023

Edukasi : Anjuran yang diberikan untuk pasien
- istirahat yang cukup
- makan makanan yang bergizi
- minum obat secara rutin
- kontrol ulang sesuai jadwal

2. Laporan Operasi

RSU IMELDA PEKERJA INDONESIA
LAPORAN PEMBEDAHAN DAN INSTRUKSI PASCA BEDAH

No. Rekam Medis : 293118
Nama Lengkap : REYFAN ALFATIH
Tgl. Lahir/ Umur : 15/01/2023 / 4 Bulan
J. Kelamin : Laki - Laki

Operator : dr. Endi Prilansa Mahadi, Sp.U
Anastesi : dr. Qadri Fauzi Tanjung, Sp.An.KAKV

Asisten : -
Instrumen : Str. Rosmawati
Perata Anastesi : Br. Alatan
Tanggal Pembedahan : 10/06/2023

Diagnosis Pra Bedah :
Phimosis + Postitis

Diagnosis Pasca Bedah :
Phimosis + Postitis

Mulai Jam : 12:50
Selesai Jam : 13:30
Lama Pembedahan : 40 menit

Tindakan Pembedahan :
1 Sirkumsisi

☐ EMERGENSI
☑ ELEKTIF

☐ KECIL
☐ SEDANG
☐ BESAR
☑ KHUSUS

Uraian Pembedahan
1. Sio, antibiotik profilaksis, GA-TTVA, supine, drapping
2. Tampak phimosis dan postitis
Dilakukan sirkumsisi, kontrol bleeding
3. Selesai.

Komplikasi Pembedahan :

Jaringan Ke Patologi
☐ Ya, Tanggal
☑ Tidak
Jenis Jaringan Yang Dikirim :
Label Pasien Sudah Ditempel : ☐ Sudah ☑ Belum

Cairan Yang Keluar

Darah	5.00	cc
Urine	0.00	cc
Dll	0	cc

INSTRUKSI PASCA BEDAH
1. Observasi : - Kesadaran dan tanda vital
2. Cairan Parenteral (IVFD) : -
3. Obat - Obatan : - Dosis Antibiotik dan Analgetik sesuai Sp.A
4. Makan/ Minum (Oral) : -
5. Instruksi Khusus : -

Operator Bedah
dr. Endi Prilansa Mahadi, Sp.U

3. Pemeriksaan Radiologi Report

RUMAH SAKIT UMUM IMELDA PEKERJA INDONESIA
BAGIAN RADIOLOGI
Jl. Bilal No. 24 P. Brayan Murat Medan 20239
Telp (061) 6610072-6621380 Fax (061)66 8457

MEDAN, 09/06/2023
Kepada Yth.
dr. Andry Maival
Di Tempat

Bersama ini kami sampaikan hasil pemeriksaan Radiologi a/n :

Reff. No.	: 3921.06.23.Rad
Nama	: REYFAN ALFATIH
No. Medical	: 00293118
Jenis Kelamin	: Laki - Laki
Usia	: 4 Bulan
Data Klinis	: Hidrokel + fimosis.

RADIOLOGI REPORT

THORAX (AP)

Keterangan : Cor : Ukuran normal
Sinus dan diafragma normal
Trachea tampak simetris
Paru : Tampak pebercakan pada kedua parahiler.Tidak tampak effusi pleura.Corakan broncho vasculer bertambah

Kesimpulan : Bronchopneumonia.

4. Pemeriksaan Laboratorium

No. Reg/ No. RM	: RJ0000460157 / 00293118	Dokter Pengirim	:dr. Andry Maival
Tanggal Masuk	: 09/06/2023	Ruang Perawatan	:Instalasi Gawat Darurat (IGD)
Nama Pasien	: REYFAN ALFATIH	Analis	:ITA YUNITA
Tgl. Periksa	: 09/06/2023 17:39:40	Jam Penerimaan Spesimen	: 17.10 wib
Tgl Lahir	: 15/01/2023 00:00:00	Alamat	: DUSUN II JLN. MAWAR,HELVETIA

JENIS PEMERIKSAAN	HASIL	UNIT/ SATUAN	ANGKA NORMAL	METODE
HEMATOLOGI				
Darah Lengkap				
Hemoglobin	11.9	g/dl	P: 13-18 W:12-16	Cangggih
Leukosit	7.3	10 *3/ uL	4 - 11	
Jumlah Trombosit	293.000	/ mm3	140.000 - 450.000	
Hematokrit	33.6	%	P: 42 - 56 W:36-47	
Eritrosit	4.17	Juta / mm3	P:4.50 - 4.60 W: 4,10-5,10	
MCV	80.6	um3	81 - 99	
MCH	28.5	Pgr	27,0 - 31,0	
MCHC	35.3	g/ dl	32,0 - 36,0	
RDW	14.1	%	11,5 - 15.0	
PDW	10.5	%	10,0 - 18,0	
MPV	8.0	um3	6,5 - 11,0	
PCT	0.23	%	0,100 - 0,500	
Hitung Jenis Leukosit				
Eosinofil	2.2	%	1 - 3	
Basofil	0	%	0 - 1	
Netrofil (abs)	2.5	10 *3 / uL	1,56 - 6,13	
Neutrofil	34.4	%	50 - 70	
Limfosit	60.4	%	20 - 40	
Monosit	3.0	%	2 - 8	
Limfosit (abs)	4.5	10 *3 / uL	1,8 - 3,74	
Masa Pendarahan	4'30"	Menit	2' - 6'	
Masa Pembekuan	8'30"	Menit	6' - 12'	Sederhana
TEST GULA DARAH				
Glukosa Ad Random	105	Mg/ dl	<200	
ELEKTROLIT				
Elektrolit Lengkap				
Natrium	130	mmoL/ L	135 - 150	ISE

Kasus 17

1. Ringkasan Pasien Keluar (Resume)

RSU IMELDA PEKERJA INDONESIA
JL.BILAL NO. 24, PULO BRAYAN DARAT I
MEDAN - 20239
Telp : 061 6610072
Fax : 061 6619457

RINGKASAN PASIEN KELUAR
(DISCHARGE SUMMARY)

Tgl. Masuk	01/06/2023 09:20:00 WIB	No. RM	292206
Tgl. Keluar	05/06/2023 15:00:00 WIB	Nama	NAZARUDDIN
Ruang/ Kelas	Ruang Rawat Anggrek/ Kelas I	Usia	63 Tahun
		Jenis Kelamin	Laki - Laki

Alasan Pasien Di Rawat : BAK tersendat (+)

Anamnese : Pasien rujukan dari Poli keluhan susah BAK 1 bulan, BAK tersendat, tidak lampias, riwayat stroke di wajah kanan tahun 2014, bab (+), flatus (+), riwayat penyakit Stroke + Hypertensi

Pemeriksaan Fisik : Sens : cm
Tekanan darah : 130/70 mmhg, nadi : 60 x/i, nafas : 20 x/i, suhu : 36.5 c, berat badan : 65 kg
Abdomen : soepel, peristaltik (+)

Pemeriksaan Penunjang : Tgl 01/06/2023 : Darah lengkap :
- Hemoglobin : 14.2 g/dl, leukosit : 9.8 ul
- Total bilirubin : 0.67 mg/dl, direc bilirubin : 0.4 mg/dl
- Elektrolit lengkap : Natrium : 133 mmol/l

- THORAX (PA) : Bronchitis.
- VERTEBRAE THORACALIS (AP + LATERAL) : Spondylosis thoracalis dan spondyloarthrosis TH X - TH XI dan TH IX - TH X dengan tanda-tanda canalis stenosis.

Diagnosa Masuk : BPH Retensi Urin + Hypertensi + Post Stroke

Pengobatan dan Tindakan : Pengobatan : Ringer Lactat 500 Mg Inf, Ranitidin 25 Mg/Ml Inj, Atropin 0,25 Mg Inj, Ephedrin/Rinwell 1 Ml Inj

Tindakan : TUR-P (tgl 02/06/2023)

Perkembangan selama dirawat : - Tgl 01/06/2023 : Pasien tiba di ruangan dengan keluhan susah BAK 1 bulan, BAK tersendat, tidak lampias, riwayat stroke di wajah kanan tahun 2014, bab (+), flatus (+), TD : 130/70 mmhg, HR : 60 x/i, RR : 20 x/i, T : 36.5 c, Rencana operasi dengan tindakan TUR-P (tgl 02/06/2023)
- Tgl 02/06/2023 : Pasien dari ruangan OK tiba di ruangan Anggrek, nyeri luka post op (+), badan lemas (+), TD : 130/70 mmhg, HR : 89 x/i, RR : 20 x/i, T : 37 c
- Tgl 03/06/2023 : nyeri luka post op (+), badan lemas (+), TD : 120/80 mmhg, HR : 88 x/i, RR : 20 x/i, T : 36 c
- Tgl 04/06/2023 : nyeri luka post op (+), badan lemas (+), TD : 120/71 mmhg, HR : 61 x/i, RR : 20 x/i, T : 37 c

Diagnosa Akhir : BPH + Sequele Of Cerebral Infark + DM Type II

Kondisi Pasien dan Obat-Obatan Yang di Bawa Saat Pasien Pulang : PBJ dengan membaik
Obat Pulang : Cefixime 200 Mg Cap,Channa 500 Mg Caps,Harnal Ocas Tab/Tamsulosin Tab,Paracetam ol Tab

Instruksi Tindak Lanjut : Kontrol ulang tgl 12/06/2023

Edukasi :
- minum obat secuai dengan anjuran dokter
- banyak istirahat
- mengkonsumsi makanan yang bergizi
- kontrol ulang sesuai
- mengkonsumsi makanan yang bergizi
- menjaga kebersihan lingkungan pasien
- hindari asap rokok
- kontrol ulang sesuai jadwal

RM - 13/Revisi04/2019 Halaman 1/2

Tgl. Masuk	01/06/2023 09:20:00 WIB	No. RM	292206
Tgl. Keluar	05/06/2023 15:00:00 WIB	Nama	NAZARUDDIN
Ruang/ Kelas	Ruang Rawat Anggrek/ Kelas I	Usia	63 Tahun
		Jenis Kelamin	Laki - Laki

Alasan Pasien Di Rawat : BAK tersendat (+)

Medan, 05/06/2023
DPJP

Pasien/ Keluarga

dr. Endi Prilansa Mahadi, Sp.U

2. Laporan Operasi

RSU IMELDA PEKERJA INDONESIA
LAPORAN PEMBEDAHAN
DAN INSTRUKSI PASCA BEDAH

Nama Lengkap : NAZARUDDIN SIREGAR
Tgl. Lahir/ Umur : 31/07/1959 / 63 Tahun
J. Kelamin : Laki - Laki

Operator : dr. Endi Prilansa Mahadi, Sp.U
Anastesi : dr.David,Sp.An

Asisten : -
Instrumen : Str. Dumiati
Penata Anastesi : Br. Alatan
Tanggal Pembedahan : 02/06/2023

Diagnosis Pra Bedah :
BPH Retensi

Diagnosis Pasca Bedah :
BPH Retensi

Mulai Jam : 14:20
Selesai Jam : 15:20
Lama Pembedahan : 1 jam

Tindakan Pembedahan :
1 TUR-P

☐ EMERGENSI
☑ ELEKTIF

☐ KECIL
☐ SEDANG
☐ BESAR
☑ KHUSUS

Uraian Pembedahan

1. Sio, antibiotik profilaksis, spinal, litotomy, drapping
2. Sistoskopi : prostat kissing 1cm, trabekulasi sedang, massa (-), batu (-)
3. TUR-P, PA, kontrol bleeding, kateter 24fr threeway, balon 60cc-->Traksi
Selesai

Implikasi Pembedahan :

Jaringan Ke Patologi
☑ Ya, Tanggal 03/07/2013 ☐ Tidak
Jenis Jaringan Yang Dikirim : Prostat
Label Pasien Sudah Ditempel : ☑ Sudah ☐ Belum

Cairan Yang Keluar

Darah	50.00	cc
Urine	300.00	cc
Dll	0	cc

INSTRUKSI PASCA BEDAH

1. Observasi : - Kesadaran dan tanda vital
2. Cairan Parenteral (IVFD) : - RL 20gtt/menit
3. Obat - Obatan : - Cefriaxone 1gr/12 jam
- Ketorolac 1amp/8 jam
- Kalnex 500mg/8 jam
- Ranitidin 1amp/12 jam
4. Makan/ Minum (Oral) : - Bebas
Instruksi Khusus : - Irigasi Nacl 0,9% CDR, jika jernih 40gtt/menit
- Aff traksi besok pagi

3. Pemeriksaan Radiologi Report

RUMAH SAKIT UMUM IMELDA PEKERJA INDONESIA
BAGIAN RADIOLOGI
Jl. Bilal No. 24 P. Brayan Darat I Medan 20239
Telp (061) 6610072-6653138) Fax (061) 6619457

MEDAN, 01/06/2023
Kepada Yth.
dr. Muhammad Maiz
Di Tempat

Bersama ini kami sampaikan hasil pemeriksaan Radiologi a/n :
Reff. No. : 3750.06.23.RAD
Nama : NAZARUDDIN SIREGAR
No. Medical : 00292206
Tanggal Lahir : 31/07/1959
Data Klinis : BPH RETENSIO

RADIOLOGI REPORT

VERTEBRAE THORACALIS (AP + LATERAL)

Keterangan : Tampak osteofit pada vertebre thoracalis. Permukaan sendi tampak sclerotic dan irreguler disertai penyempitan discus dan foramen intervertebralis TH X - TH XI dan TH IX - TH X. Tidak tampak compresi fracture. Pedicle tampak baik.

Kesimpulan : Spondylosis thoracalis dan spondyloarthrosis TH X - TH XI dan TH IX - TH X dengan tanda-tanda canalis stenosis.

THORAX (PA)

Keterangan : Cor : Ukuran normal
Sinus dan diafragma normal
Trachea tampak simetris
Paru : Tidak tampak bercak infiltrat pada lapangan kedua paru
Tidak tampak effusi pleura
Corakan broncho vasculer bertambah

Kesimpulan : Bronchitis.

4. Pemeriksaan Histopatologi

Bersama ini saya kirimkan hasil pemeriksaan histopatologi:

Pasien	: Nazaruddin Siregar, laki-laki, 63 thn
Nomor RM	: 292206
No.Slide	: 210/H/HR/23
Bahan	: Jaringan prostat
Diagnosa klinis	: *Benign prostate hyperplasia*

Makroskopis:

Terima beberapa potongan jaringan berwarna kecoklatan, konsistensi kenyal, volume ± 25 cc.

5. Hasil Pemeriksaan Histopatologi

Mikroskopis:

Sediaan jaringan terdiri dari proliferasi kelenjar-kelenjar dan stroma jaringan. Kelenjar tersebut dilapisi sel epitel torak dan sel basal masih tampak utuh dengan inti sel bulat basofilik, *N/C ratio* normal, kromatin halus, sitoplasma eosinofilik. Stroma jaringan terdiri dari jaringan ikat *fibromuscular*.

Kesimpulan:

Benign prostate hyperplasia.

Diperiksa oleh,

Dr.Hendrianto,M.Ked(PA),Sp.PA

6. Pemeriksaan Laboratorium Pertama

Telp : 061 6610072
Fax : 061 6618457

LABORATORIUM

No. Reg/ No. RM	: RJ0000458726 / 00292206	Dokter Pengirim	: dr. Elihar Dedi Saputra Harianja
Tanggal Masuk	: 01/06/2023	Ruang Perawatan	: Instalasi Gawat Darurat (IGD)
Nama Pasien	: NAZARUDDIN SIREGAR	Analis	: Fadilla Natasya Sudirman
Tgl. Periksa	: 01/06/2023 10:30:52	Jam Penerimaan Spesimen	: 10:06 WIB
Tgl Lahir	: 31/07/1959 00:00:00	Alamat	: JL PANCING IV LK V KEC MEDAN LABUHAN MEDAN

JENIS PEMERIKSAAN	HASIL	UNIT/ SATUAN	ANGKA NORMAL	METODE
HEMATOLOGI				
Darah Lengkap				
Hemoglobin	14.2	g/dl	P: 13-18 W:12-16	Cangah
Leukosit	9.8	10 *3/ uL	4 - 11	
Jumlah Trombosit	296.000	/ mm3	140.000 - 450.000	
Hematokrit	43.5	%	P: 42 - 56 W:36-47	
Eritrosit	5.11	Juta / mm3	P:4.50 - 4.60 W: 4,10-5,10	
MCV	85.0	um3	81 - 99	
MCH	27.8	Pgr	27,0 - 31,0	
MCHC	32.7	g/ dl	32,0 - 36,0	
RDW	10.5	%	11,5 - 15.0	
PDW	10.5	%	10,0 - 18,0	
MPV	8.5	um3	6,5 - 11,0	
PCT	0.200	%	0,100 - 0,500	
Hitung Jenis Leukosit				
Eosinofil	5.9	%	1 - 3	
Basofil	0	%	0 - 1	
Netrofil (abs)	5.0	10 *3 / uL	1,56 - 6,13	
Neutrofil	50.3	%	50 - 70	
Limfosit	33.8	%	20 - 40	
Monosit	10.0	%	2 - 8	
Limfosit (abs)	3.3	10 *3 / uL	1,8 - 3,74	
Masa Pendarahan	4'	Menit	2' - 6'	

No. Reg/ No. RM	: RJ0000458726 / 00292206	Dokter Pengirim	: dr. Elihar Dedi Saputra Harianja
Tanggal Masuk	: 01/06/2023	Ruang Perawatan	: Instalasi Gawat Darurat (IGD)
Nama Pasien	: NAZARUDDIN SIREGAR	Analis	: Fadilla Natasya Sudirman
Tgl. Periksa	: 01/06/2023 10:31:15	Jam Penerimaan Spesimen	: 10:06 WIB
Tgl Lahir	: 31/07/1959 00:00:00	Alamat	: JL PANCING IV LK V KEC MEDAN LABUHAN MEDAN

JENIS PEMERIKSAAN	HASIL	UNIT/ SATUAN	ANGKA NORMAL	METODE
FAAL HATI				
Albumin	4.3	g/dl	3.8 - 5.1	
Alkali Fhosfatase	59	u/L	15 - 220	
SGOT	23	u/L	5 - 34	
SGPT	23	u/L	0 - 40	
Bilirubin Total/Direk				
Total Bilirubin	0.67	Mg/dl	0.1 - 1.2	
Direc Bilirubin	0.4	Mg/dl	< 0.60	
TEST GULA DARAH				
Glukosa Ad Random	133	Mg/ dl	<200	
ELEKTROLIT				
Elektrolit Lengkap				
Natrium	133	mmol/ L	135 - 150	ISE
Kalium	3.7	mmol/ L	3.6 - 5.5	
Chlorida	98	mmol/ L	96 - 108	

Interpretasi Klinik :

MEDAN, 01/06/2023
Salam Sejawat

dr.Fani Ade Irma, Sp.PK

7. Pemeriksaan Laboratorium Kedua

RSU IMELDA PEKERJA INDONESIA
JL.BILAL NO. 24, PULO BRAYAN DARAT I
MEDAN - 20239
Telp : 061 6610072
Fax : 061 6618457

PEMERIKSAAN LABORATORIUM

No. Reg/ No. RM	: RJ0000458726 / 00292206	Ruang Perawatan	: Ruang Rawat Anggrek
Tanggal Masuk	: 01/06/2023	Analis	: WINDA DAMANIK
Nama Pasien	: NAZARUDDIN SIREGAR	Tgl. Periksa / Jam	: 01/06/2023 17:08:44
Tanggal Lahir	: 31/07/1959	Jam Penerimaan Spesimen	: LK. LAMA
Dokter Pengirim	:	Alamat	: JL PANCING IV LK V KEC MEDAN LABUHAN MEDAN

JENIS PEMERIKSAAN	HASIL	UNIT/ SATUAN	ANGKA NORMAL	METODE
ANALISA URINE				
Urine Rutine				
Warna	Kuning Keruh		Kuning Jernih	
pH	6.5		5 - 7	
Berat Jenis (Bj)	1.005		1.005 - 1.030	
Reduksi	(-) Negatif		Negatif	
Nitrit	(-) Negatif		Negatif	
Protein	(-) Negatif		Negatif	
Urobilinogen	(-) Negatif		Negatif	
Bilirubin	(-) Negatif		Negatif	
Darah	(+++) Positif		Negatif	
Leukosit	(++) Positif		Negatif	
Keton	(-) Negatif		Negatif	
SEDIMEN :				
Leukosit	5 - 10		< 6	
Eritrosit	10 - 15		< 3	
Ephitel	4 - 6			
Crystal				

Interpretasi Klinik :

MEDAN, 01/06/2023
Salam Sejawat

Kasus 18

1. Ringkasan Pasien Keluar (Resume)

RSU IMELDA PEKERJA INDONESIA
JL.BILAL NO. 24, PULO BRAYAN DARAT I
MEDAN - 20239
Telp : 061 6610072
Fax : 061 6618457

RINGKASAN PASIEN KELUAR
(DISCHARGE SUMMARY)

Tgl. Masuk	04/06/2023 16:50:00 WIB	No. RM	292972
Tgl. Keluar	13/06/2023 13:00:00 WIB	Nama	MISKUN
Ruang/ Kelas	Ruang Rawat Sakura/ Kelas III	Usia	68 Tahun
		Jenis Kelamin	Laki - Laki

Alasan Pasien Di Rawat : Sulit BAK dan nyeri saat BAK, mual, muntah, pucat

Anamnese : Sulit BAK dan nyeri saat BAK sejak 1 bulan. BAK tersendat - sendat, demam naik turun, lemas(+), mual, muntah(+), pucat(+), os sudah berobat jalan ke praktek dr. pinem dan dipasang kateter.

Pemeriksaan Fisik :
- Sens ; CM
- TD ; 110/70mmHg
- HR ; 70x/i
- RR : 22x/i
- Temp ; 37°C
- Anemis ; (+)
- Abdomen : Soepel peristaltik(+)
- Ekstremitas Inferior : Akral hangat(+)
- Ekstremitas Superior : Akral hangat(+)

Pemeriksaan Penunjang : Tgl. 04/06/2023 :
- THORAX (AP)
Kesimpulan : Pneumonia.
- HB : 7.8 g/dl, Leukosit : 13.0 /uL. Ureum/urea-N : 188 Mg/dl, creatinin : 7.28 Mg/dl. Natrium : 132 mmol/L. Urine rutin->kuning keruh, darah : (+++) Positif, leukosit ; (++) Positif.

Diagnosa Masuk : BPH dengan Hidronefrosis + CKD

Pengobatan dan Tindakan : Pengoatan : Ketorolac 30 Mg Inj, Ranitidin 25 Mg/Ml Inj, Ringer Lactat 500 Mg Inf, Omeprazole 40 Mg Inj

- TINDAKAN : TUR-P + HAEMODIALISA

Perkembangan selama dirawat : Tgl. 04/06/2023 Sulit BAK dan nyeri saat BAK sejak 1 bulan. BAK tersendat - sendat, demam(+), lemas(+), mual, muntah(+), pucat(+), TD : 117/82mmHg, HR ; 80x/i, RR ; 20x/i, Temp : 36.1°C.
Tgl. 05/06/2023 Sulit BAK dan nyeri saat BAK(+), BAK tersendat - sendat, demam ber(-), mual(+), muntah(-), TD : 106/66mmHg, HR ; 64x/i, RR ; 20x/i, Temp : 36.1°C. USG KIDNEY & BLADDER->Massa heterogen pada dinding posterior dengan tanda - tanda Hydronefrosis bilateral DD/: Tumor buli - buli. Saran : Sebaiknya dilakukan Ct Scan abdomen. USG PROSTAT->BPH dengan vol+/- 42,99 cm3.
Tgl. 06/06/2023 Nyeri saat BAK(+), BAK tersendat - sendat, demam ber(-), mual(+), TD ; 101/64mmHg, HR ; 84x/i, RR ; 20x/i, Temp ; 37°C, Skala nyeri 3. R/transfusi darah 3 bag. Urine/ 24 jam : 1500 cc.
Tgl. 07/06/2023 Nyeri saat BAK(+), BAK tersendat - sendat, mual(+), TD ; 110/76mmHg, HR : 73x/i, RR ; 20x/i, Temp ; 36.1°C, Skala nyeri 3. HD I->sudah dilakukan. HB : 10.7 g/dl.
Tgl. 08/06/2023 Nyeri saat BAK(+), BAK tersendat - sendat(+), mual(+), batuk(+), sesak nafas(+), ronchi(+), TD ; 103/67mmHg, HR ; 86x/i, RR ; 25x/i, Temp ; 36.5°C, Skala nyeri 3.
Tgl. 09/06/2023 Nyeri post op(+), demam menggigil(+), mual(+), muntah(-), TD ; 110/60mmHg, HR ; 80x/i, RR ; 20x/i, Temp : 36.4°C, Skala nyeri 2. Instruksi dr.Sp.PD->Nocid 2x2, Lepas rawat.
Tgl. 10/06/2023 Pusing(-), mual(+), nyeri post op(-), sesak nafas ber(-), batuk(+), TD ; 100/70mmHg, HR ; 86x/i, RR ; 20x/i, Temp ; 36.3°C.
Tgl. 11/06/2023 Nyeri post op ber(-), batuk(+), mual(+), TD : 110/70mmHg, HR ; 87x/i, RR : 20x/i, Temp ; 36.5°C.
Tgl. 12/06/2023 Nyeri post op ber(-), batuk(+), TD : 115/89mmHg, HR ; 86x/i, RR ; 20x/i, Temp ; 36.7°C.
Tgl. 13/06/2023 Nyeri post op ber(-), batuk sesekali, TD ; 120/70mmHg, HR : 89x/i, RR : 20x/i, Temp ; 36.7°C. Pasien boleh PBJ.

Diagnosa Akhir : BPH Retensi + CKD stage 5 ec PGOI + Pneumonia + Anemia

RM - 13/Revisi04/2019 Halaman 1/2

Tgl. Masuk	04/06/2023 16:50:00 WIB	No. RM	292972
Tgl. Keluar	13/06/2023 13:00:00 WIB	Nama	MISKUN
Ruang/ Kelas	Ruang Rawat Sakura/ Kelas III	Usia	68 Tahun
		Jenis Kelamin	Laki - Laki

Alasan Pasien Di Rawat : Sulit BAK dan nyeri saat BAK, mual, muntah, pucat

Kondisi Pasien dan Obat-Obatan Yang di Bawa Saat Pasien Pulang : PBJ membaik : Acetylcytein 200 Mg Tab, Harnal Ocas Tab/Tamsulosin Tab, Cefixime 200 Mg Cap, Renoguard Tablet, Paracetamol Tab

Instruksi Tindak Lanjut : Kontrol Ke Poliklinik Spesialis Urologi Tgl : 19/06/2023

Edukasi :
- Makan makanan yang bergizi
- Banyak istirhat
- Hindari stres
- Konsumsi obat sesuai aturan dokter
- Kontrol sesuai jadwal

Medan, 13/06/2023
DPJP

dr. Endi Prilansa Mahadi, Sp.U

Pasien/ Keluarga

2. Laporan Operasi Pertama

LAPORAN PEMBEDAHAN
DAN INSTRUKSI PASCA BEDAH

Operator : dr. Endi Prilansa Mahadi, Sp.U
Anestesi : dr. Qadri Fauzi Tanjung, Sp.An.KAKV

Diagnosis Pra Bedah :
BPH Retensi + CKD

Diagnosis Pasca Bedah :
BPH Retensi + CKD

Tindakan Pembedahan :
1 TUR-P

Nama Lengkap : MISKUN
Tgl. Lahir/ Umur : 01/07/1954 / 68 Tahun
J. Kelamin : Laki - Laki

Asisten : -
Instrumen : Str. Rosmawati / Br. Saipul
Penata Anastesi : Br. Alatan
Tanggal Pembedahan : 08/06/2023

Mulai Jam : 16:00
Selesai Jam : 17:00
Lama Pembedahan : 1 jam

[ ] EMERGENSI
[V] ELEKTIF

[ ] KECIL
[ ] SEDANG
[ ] BESAR
[V] KHUSUS

Uraian Pembedahan

1. Sio, antibiotik profilaksis, spinal, litotomy, drapping
2. Sistoskopi : Lobus medius protrusi prostat kissing 2cm, trabekulasi berat buli
3. - TUR-P, PA, kontrol bleeding
   - Pasang kateter 24fr threeway, balon 60cc-->traksi
4. Selesai

Komplikasi Pembedahan :

Jaringan Ke Patologi

[V] Ya, Tanggal 08/06/2023 [ ] Tidak

Jenis Jaringan Yang Dikirim : Prostat

Label Pasien Sudah Ditempel : [V] Sudah [ ] Belum

Cairan Yang Keluar

Darah	100.00	cc
Urine	500.00	cc
Dll	0	cc

INSTRUKSI PASCA BEDAH

1. Observasi	:	- Kesadaran dan tanda vital
2. Cairan Parenteral (IVFD)	:	- RL 20gtt/menit
3. Obat - Obatan	:	- Ceftriaxone 1gr/12 jam - Ketorolac 1amp/8 jam - Kalnex 500mg/8 jam - Ranitidin 1amp/12 jam
4. Makan/ Minum (Oral)	:	- Bebas
5. Instruksi Khusus	:	- Ingasi Naci 0,9 COR, jika jernih 40gtt/menit - Aff traksi besok pagi

Operator Bedah

dr. Endi Prilansa Mahadi, Sp.U

3. Pemeriksaan Radiologi Report

RUMAH SAKIT UMUM IMELDA PEKERJA INDONESIA
BAGIAN RADIOLOGI
Jl. Bilal No. 24 P. Brayan Darat I Medan 20239
Telp (061) 6610072-6615580 Fax (061) 6618457

MEDAN, 04/06/2023
Kepada Yth.
dr. Andry Maival
Di Tempat

Bersama ini kami sampaikan hasil pemeriksaan Radiologi a/n :

Reff. No.	: 3809.06.23.rad
Nama	: MISKUN
No. Medical	: 00292972
Tanggal Lahir	: 01/07/1954
Data Klinis	: CKD

RADIOLOGI REPORT

THORAX (AP)

Keterangan : Cor: Ukuran normal
Sinus dan diafragma normal
Trachea tampak simetris
Paru: Tampak infiltrat pada kedua parahiler. Tidak tampak effusi pleura. corakan broncho vasculer bertambah.

Kesimpulan : Pneumonia.

4. Pemeriksaan Radiologi Report Kedua

RUMAH SAKIT UMUM IMELDA PEKERJA INDONESIA
BAGIAN RADIOLOGI
Jl. Bilal No. 24 P. Brastagi – Jalan Imelda 2-23
Telp.(061) 6610072-663138 • Fax.(061) 6618457

MEDAN, 05/06/2023
Kepada Yth.
dr. Endi Prilansa Mahadi, Sp.U
Di Tempat

Bersama ini kami sampaikan hasil pemeriksaan Radiologi a/n :

Reff. No.	:	0232.06.23.USG
Nama	:	MISKUN
No. Medical	:	00292972
Tanggal Lahir	:	01/07/1954
Data Klinis	:	CKD + BPH.

RADIOLOGI REPORT

USG KIDNEY & BLADDER

Keterangan : Ginjal R-L : Tampak tanda - tanda bendungan pada kedua PCS dan ureter, tidak tampak batu maupun massa didalamnya. Blass : bentuk dan ukuran normal, dinding menebal irreguler dengan massa heterogen pada dinding posterior.

Kesimpulan : Massa heterogen pada dinding posterior dengan tanda - tanda Hydronefrosis bilateral DD/: Tumor buli - buli.

Saran : Sebaiknya dilakukan Ct Scan abdomen.

USG PROSTAT

Keterangan : Prostat : Ukuran membesar (Uk +/- 4,30 x 3,92 x 4,86 cm),tidak tampak massa.

Kesimpulan : BPH dengan vol+/- 42,99 cm3.

5. Pemeriksaan Histopatologi

Jl. Bilal No.24 Medan

Medan, 13 Juni 2023

No : H.140.6.23

Kepada Yth:
dr.Endi, Sp.U
RSU Imelda Pekerja Indonesia
Di Medan

Bersama ini kami sampaikan hasil pemeriksaan histopatologi dari :

Nama	:	Miskun (♂)
Umur	:	68 thn
Alamat	:	Medan
No. RM	:	29 29 72

Klinik : BPH

Makroskopis : Terima jaringan fragmentasi dari prostat volume ± 7 cc. Warna putih keabuan, konsistensi kenyal.

Mikroskopis : Sediaan jaringan dari prostat terdiri dari kelenjar-kelenjar yang proliferatif, sebagian dilatasi kistik, dilapisi oleh dua lapis sel. Inti sel bentuk bulat - oval monoton, kromatin halus tersebar merata, sitoplasma eosinofilik. Lumen kelenjar berisi massa corpora amilacea. Stroma terdiri dari jaringan ikat padat. Tidak dijumpai tanda keganasan pada sediaan ini.

Kesimpulan : Gambaran histopatologi sediaan ini sesuai dengan Benign Prostatic Hyperplasia.

Terimakasih dan salam sejawat,

(Dr.dr.Fitriani Lumongga, Sp.PA)

6. Pemeriksaan Laboratorium pertama

MEDAN - 20239
Telp : 061 6610072
Fax : 061 6618457

LABORATORIUM

No. Reg/ No. RM	: R10000459362 / 00292972	Ruang Perawatan	:Ruang Rawat Sakura
Tanggal Masuk	: 04/06/2023	Analis	:MONICA NILA SARI TARIGAN
Nama Pasien	: MISKUN	Tgl Periksa / Jam	:07/06/2023 23:47:49
Tanggal Lahir	: 01/07/1954	Jam Penerimaan Spesimen	: 23 : 35 WIB
Dokter Pengirim	: dr. Lili Syarief, Sp.Pd	Alamat	:KAMPUNG JAWA BAWAH LAUT BOGOT TAGALIGA DAIRI

JENIS PEMERIKSAAN	HASIL	UNIT/ SATUAN	ANGKA NORMAL	METODE
HEMATOLOGI				
Darah Lengkap				
Hemoglobin	10.7	g/dl	P: 13-18 W:12-16	Canggih
Leukosit	10.6	10 *3/ uL	4 - 11	
Jumlah Trombosit	349.000	/ mm3	140.000 - 450.000	
Hematokrit	30.2	%	P: 42 - 56 W:36-47	
Eritrosit	3.74	Juta / mm3	P:4.50 - 4.60 W: 4,10-5,10	
MCV	80	um3	81 - 99	
MCH	28.7	Pgr	27,0 - 31,0	
MCHC	35.6	g/ dl	32,0 - 36,0	
RDW	14.1	%	11,5 - 15.0	
PDW	8.8	%	10,0 - 18,0	
MPV	6.7	um3	6,5 - 11,0	
PCT	0.200	%	0,100 - 0,500	
Hitung Jenis Leukosit				
Eosinofil	2.0	%	1 - 3	
Basofil	0	%	0 - 1	
Netrofil (abs)	8.1	10 *3 / uL	1,56 - 6,13	
Neutrofil	75.7	%	50 - 70	
Limfosit	17.3	%	20 - 40	
Monosit	5.0	%	2 - 8	
Limfosit (abs)	1.8	10 *3 / uL	1,8 - 3,74	

Interpretasi Klinik :

MEDAN, 07/06/2023
Salam Sejawat

dr. Fasi Ade Irma. Sp.PK

7. Pemeriksaan Laboratorium Kedua

8. Pemeriksaan Laboratorium Ketiga

RSU IMELDA PEKERJA INDONESIA
JL.BILAL NO. 24, PULO BRAYAN DARAT I
MEDAN - 20239
Telp : 061 6610072
Fax : 061 6618457

PEMERIKSAAN LABORATORIUM

No. Reg/ No. RM : RI0000459362 / 00292972
Tanggal Masuk : 04/06/2023
Nama Pasien : MISKUN
Tanggal Lahir : 01/07/1954
Dokter Pengirim : dr. Lili Syarief, Sp.Pd

Ruang Perawatan : Ruang Rawat Sakura
Analis : ELIDA AFNI LUBIS
Tgl. Periksa / Jam : 07/06/2023 11:39:45
Jam Penerimaan Spesimen : 11.00 WIB
Alamat : KAMPUNG JAWA BAWAH LAUT BOGOT TAGALIGA DAIRI

JENIS PEMERIKSAAN	HASIL	UNIT/ SATUAN	ANGKA NORMAL	METODE
FAAL HATI				
HBs Ag	Negatif		Negatif	Canggih
IMUNO SEROLOGI				
Anti HCV Rapid	Negatif		Negatif	Canggih
HIV (Methode Rapid Test)				
Standart Diagnostik (SD)	Non Reaktif		Non Reaktif	Rapid Test / ICT
Fokus Anti HIV 1/2			Non Reaktif	
Vikia HIV 1/2			Non Reaktif	
Oncoprobe HIV 1/2			Non Reaktif	

Interpretasi Klinik :

MEDAN, 07/06/2023
Salam Sejawat

dr. Fani Ade Irma, Sp.PK

RSU IMELDA PEKERJA INDONESIA
JL.BILAL NO. 24, PULO BRAYAN DARAT I
MEDAN : 20239
Telp : 061 6610072
Fax : 061 6618457

PEMERIKSAAN LABORATORIUM

No. Reg/ No. RM : RI0000459362 / 00292972
Tanggal Masuk : 04/06/2023
Nama Pasien : MISKUN
Tgl. Periksa : 04/06/2023 19:57:07
Tgl Lahir : 01/07/1954 00:00:00

Dokter Pengirim :
Ruang Perawatan : Instalasi Gawat Darurat (IGD)
Analis : WINDA DAMANIK
Jam Penerimaan Spesimen : 19:20 WIB
Alamat : KAMPUNG JAWA BAWAH LAUT BOGOT TAGALIGA DAIRI

JENIS PEMERIKSAAN	HASIL	UNIT/ SATUAN	ANGKA NORMAL	METODE
ANALISA URINE				
Urine Rutine				
Warna	Kuning Keruh		Kuning Jernih	
pH	6.0		5 - 7	
Berat Jenis (Bj)	1.030		1,005 - 1,030	
Reduksi	(-) Negatif		Negatif	
Nitrit	(-) Negatif		Negatif	
Protein	(+) Positif		Negatif	
Urobilinogen	(-) Negatif		Negatif	
Bilirubin	(-) Negatif		Negatif	
Darah	(+++) Positif		Negatif	
Leukosit	(++) Positif		Negatif	
Keton	(-) Negatif		Negatif	
SEDIMEN :				
Leukosit	5 - 9		< 6	
Eritrosit	10 - 15		< 3	
Epitel	7 - 10			
Crystal	-			

Interpretasi Klinik :

MEDAN, 04/06/2023
Salam Sejawat

dr. Fani Ade Irma, Sp.PK

9. Pemeriksaan Laboratorium Ketiga

Fax : 061 6618457

No. Reg/ No. RM : RI0000459362 / 00292972
Tanggal Masuk : 04/06/2023
Nama Pasien : MISKUN
Tgl. Periksa : 04/06/2023 17:45:19
Tgl Lahir : 01/07/1954 00:00:00

Dokter Pengirim : dr. Andry Maival
Ruang Perawatan : Instalasi Gawat Darurat (IGD)
Analis : WINDA DAMANIK
Jam Penerimaan Spesimen : 17:15 WIB
Alamat : KAMPUNG JAWA BAWAH LAUT BOGOT TAGALIGA DAIRI

JENIS PEMERIKSAAN	HASIL	UNIT/ SATUAN	ANGKA NORMAL	METODE
HEMATOLOGI				
Darah Lengkap				
Hemoglobin	7.8	g/dl	P: 13-18 W:12-16	Canggih
Leukosit	13.0	10 *3/ uL	4 - 11	
Jumlah Trombosit	480.000	/ mm3	140.000 - 450.000	
Hematokrit	21.6	%	P: 42 - 56 W:36-47	
Eritrosit	2.71	Juta / mm3	P:4.50 - 4.60 W: 4,10-5,10	
MCV	79	um3	81 - 99	
MCH	28.8	Pgr	27,0 - 31,0	
MCHC	36.2	g/ dl	32,0 - 36,0	
RDW	15.6	%	11,5 - 15.0	
PDW	9.2	%	10,0 - 18,0	
MPV	7.0	um3	6,5 - 11,0	
PCT	0.340	%	0,100 - 0,500	
Hitung Jenis Leukosit				
Eosinofil	3.0	%	1 - 3	
Basofil	0	%	0 - 1	
Netrofil (abs)	7.5	10 *3 / uL	1,56 - 6,13	
Neutrofil	57.0	%	50 - 70	
Limfosit	30.0	%	20 - 40	
Monosit	10.0	%	2 - 8	
Limfosit (abs)	3.9	10 *3 / uL	1,8 - 3,74	
TEST GULA DARAH				
Glukosa Ad Random	143	Mg/ dl	<200	
FAAL GINJAL				
Ureum/Urea-N	188.	Mg/dl	13 - 50	
Creatnin	7.28	Mg/dl	P : 0.7 - 1.4 W : 0.6 - 1.1	

No. Reg/ No. RM : RI0000459362 / 00292972
Tanggal Masuk : 04/06/2023
Nama Pasien : MISKUN
Tgl. Periksa : 04/06/2023 17:45:21
Tgl Lahir : 01/07/1954 00:00:00

Dokter Pengirim : dr. Andry Maival
Ruang Perawatan : Instalasi Gawat Darurat (IGD)
Analis : WINDA DAMANIK
Jam Penerimaan Spesimen : 17:15 WIB
Alamat : KAMPUNG JAWA BAWAH LAUT BOGOT TAGALIGA DAIRI

JENIS PEMERIKSAAN	HASIL	UNIT/ SATUAN	ANGKA NORMAL	METODE
ELEKTROLIT				
Analisa Gas Darah				
pH	7.444		7,35 - 7,45	Canggih
PCO2	19.5	mmHg	35 - 45	
PO2	162	mmHg	80 - 105	
HCO3	13.5	mmol/L	22 - 26	
CO2 Total	14.1	mmol/L	23 - 27	
Base Excess	- 10.8	mmol/L	-2 - 3	
O2 Saturated	98.2	%	95 - 98	
Elektrolit Lengkap				
Natrium	132	mmol/ L	135 - 150	ISE
Kalium	4.1	mmol/ L	3.6 - 5.5	
Chlorida	108	mmol/ L	96 - 108	

Interpretasi Klinik : Anemia Normokrom Normositer + Leukositosis + Hipeuremia + Hipercreatinemia

MEDAN, 04/06/2023
Salam Sejawat

dr. Fani Ade Irma, Sp.PK

17:20
: WINDA
: 17 40
: dr. Andry

10. Laporan Transfusi Darah

RSU. IMELDA PEKERJA INDONESIA
Jl. Bilal No. 24 Telp. (061) 6610072 - 6631380 Fax. (061) 6618457
Pulo Brayan Darat I Medan Timur - 20239

UNIT TRANSFUSI DARAH

DIISI OLEH PETUGAS UTD RS

Contoh darah Os : [redacted]
Diterima tgl. : 07/09/2023
Jam : 14:20 WIB
ATD Penerima : Simulasi

ABO	RHESUS	LAIN²
A	(+)	-

Hasil Cross *)
- [x] compatible (cocok)
- [ ] incompatible (tidak cocok)
- [ ] tanpa cross

ATD Penerima

ATD yang mengeluarkan darah :

Tanggal : Jam :

Nama/alamat/tanda tangan penerima darah :

Telah diberikan darah golongan dengan perincian

ABO	RHESUS	LAIN²
A	(+)	-

Jumlah yang dikeluarkan cc/kantong	Jenis Darah	No.	Tgl. Pengambilan	No. Kantong
3 BOG	PRC	1	07/09/2023	S3923932
		2		S4361679
		3		S3934504
		4		
		5		
		6		
		7		
		8		
		9		
		10		
		11		
		12		
		13		
		14		
		15		

Kasus 19

1. Ringkasan Pasien Keluar (Resume)

RSU IMELDA PEKERJA INDONESIA
JL.BILAL NO. 24, PULO BRAYAN DARAT I
MEDAN - 20239
Telp : 061 6610072
Fax : 061 6618457

RINGKASAN PASIEN KELUAR (DISCHARGE SUMMARY)

Tgl. Masuk	01/06/2023 14:30:00 WIB	No. RM	290260
Tgl. Keluar	11/06/2023 15:00:00 WIB	Nama	BAKAT
Ruang/ Kelas	Ruang Rawat Anggrek/ Kelas III	Usia	83 Tahun
		Jenis Kelamin	Laki - Laki

Alasan Pasien Di Rawat : Susah BAK (+), BAK tersendat-sendat (+).

Anamnese : Susah BAK dialami sejak 2 bulan ini, Bak tersendat-sendat, pasien rutin ganti kateter di klinik, riwayat operasi Appendiktomi beberapa bulan lalu, Riwayat penyakit Bph.

Pemeriksaan Fisik : Sensorium : cm, Tekanan darah : 130/80 mmhg, nadi : 70 x/i, nafas : 20 x/i, suhu : 36.5 c, berat badan : 44 kg, Tinggi badan : 166 cm
Abdomen : soepel, peristaltik (+)
Ekstremitas Superior : Akral hangat (+)
Genitalia & Anus : Terpasang kateter
Ekstremitas Inferior : Akral hangat (+)

Pemeriksaan Penunjang : tgl 01/06/2023
- Darah Lengkap -> Hematokrit : 41.1 %
- Glukosa ad Random : 176 Mg/dl
- Elektrolit Lengkap -> Kalium : 3.4 mmol/L, Chlorida : 95 mmol/L
- Urine rutin -> Warna : Kuning keruh, Protein : (+++), Darah : (+++), Leukosit : (++)
- THORAX (AP)

Kesimpulan : Bronchopneumonia.
- USG KIDNEY & BLADDER : Cystitis.
- USG PROSTAT : BPH dengan volume +/- 45,11 cm3.

Diagnosa Masuk : Retensi Urin + BPH

Pengobatan dan Tindakan : - Pengobatan : Ceftriaxone 1 Gr Inj; Combivent Nebul Inj / Velutin Plus; Dexametason 5 Mg/Ml Inj 30 Mg Inj; Ranitidin 25 Mg/Ml Inj; Ramipril 5 Mg Tab; Ringer Lactat 500 Mg Inf; Ventolin 2,5mg Neb (Veritasal)

- Tindakan : Echocardiography Report (tgl 05/06/2023), Nebulizer, TUR-P (tgl 08/06/2023)

Alasan Pasien Di Rawat : Susah BAK (+), BAK tersendat-sendat (+).

Perkembangan selama dirawat :
- Tgl 01/06/2023 : Pasien tiba di ruangan anggrek pukul 17.00 wib dengan keluhan Susah BAK dialami sejak 2 bulan ini, bak tersendat-sendat, pasien rutin ganti kateter di klinik, riwayat operasi Appendiktomi beberapa bulan lalu, bab (+), flatus (+), TD : 130/80 mmhg, HR : 70 x/i, RR : 20 x/i, T : 36.5 c
- Tgl 02/06/2023 : susah BAK (+), BAK tersendat-sendat (+), badan lemas (+), TD : 110/80 mmhg, HR : 86 x/i, RR : 20 x/i, T : 36.9 c
- Tgl 03/06/2023 : susah BAK (+), BAK tersendat-sendat (+), badan lemas (+), batuk (+), ronchi (+), TD : 189/98 mmhg, HR : 88 x/i, RR : 20 x/i, T : 36 c, instruksi dari dr spu -> anjr konsul ke dr sp.p dan sp.jp
- Tgl 04/06/2023 : nyeri saat bak (+), bak tersendat-sendat, batuk (+), Terapi dokter Sp.P-> Ceftriaxone 12 jam, ventolin/8 jam, paracetamol 3x1, TD : 157/86 mmhg, HR : 90 x/i, RR : 20 x/i, T : 36 .5 c, skala nyeri 2.
- Tgl 05/06/2023 : batuk (+), ronchi (+), whezing (+), BAK tersendat-sendat dan nyeri (+), badan lemas (+), TD : 120/78 mmhg, HR : 89 x/i, RR : 20 x/i, T : 37 c, skala nyeri : 2, Echocardiography Report -> CHF ec HHD.
- Tgl 06/06/2023 : batuk (+), ronchi (-), whezing (-), badan lemas (+), BAK tersendat-sendat (+), nyeri (-), skala nyeri : 1, TD : 145/90 mmhg, HR : 80 x/i, RR : 20 x/i, T : 36.1 c, instruksi dari dr sp.jp -> furosemide 1x1/2
- Tgl 07/06/2023 : BAK tersendat-sendat (+), batuk (+), badan lemas (+), whezing (+), demam (-), TD : 160/87 mmhg, HR : 84 x/i, RR : 20 x/i, T : 36.5 c, instruksi dari dr sp.jp -> amlodipine 1x5 mg, bisoprolol 1x2.5 mg, instruksi dari dr sp.p -> inj ranitidine 2 ampl/12 jam, r/operasi tur-p tgl 08/06/2023 pukul 14.30 wib
- Tgl 08/06/2023 : BAK tersendat-sendat (-), batuk (+), badan lemas (+), TD : 180/96 mmHg, HR : 87 x/i, RR : 20 x/i, T : 37 c, instruksi dari dr sp.jp -> amlodipine 1x10 mg, ramipril aff -> captropil 3x25 mg, hari ini operasi pukul 14.00 wib, Natrium : 129 mmol/L.

PASIEN RAWATAN RUANGAN ICU

- tgl 08/06/2023 : pasien selesai operasi tiba diruangan ICU pukul 15.30 wib dengan keluhan os tampak lemah, sesak nafas (+), nyeri post operasi (+), irigasi (+), TD tidak stabil, TD : 99/57 mmHg, HR : 79 x/i, RR : 28 x/i, T : 37 c, spo2 : 95 %, skala nyeri : 4, Natrium : 129 mmol/L.
- tgl 09/06/2023 : os tampak lemah, gelisah (+), sesak nafas (+) o2 nasal canul 3 liter, nyeri post operasi (+), skala nyeri : 3, TD : 145/80 mmHg, HR : 88 x/i, RR : 26 x/i, T : 37 c, spo2 : 99 %, anjr pindah ruangan.

RAWATAN RUANGAN ANGGREK
- Tgl 09/06/2023 : Pasien pindahan dari ruangan ICU tiba di ruangan Anggrek dengan keadaan lemah, gelisah (+), sulit tidur malam, badan lemas (+), TD : 140/81 mmhg, HR : 81 x/i, RR : 20 x/i, T : 36.8 c
- Tgl 10/06/2023 : badan lemas (+), nyeri luka post op (+), TD : 181/98 mmhg, HR : 80 x/i, RR : 20 x/i, T : 36 c
- Tgl 11/06/2023 : nyeri luka post op (-), badan lemas (-), TD : 155/86 mmhg, HR : 80 x/i, RR : 20 x/i, T : 36.5 c, pasien boleh pbj.

Diagnosa Akhir : BPH Retensi + CHF ec HHD + Pneumonia + Hypertensi

Kondisi Pasien dan Obat-Obatan Yang di Bawa Saat Pasien Pulang : PBJ dengan membaik
Obat Pulang : Adalat Oros 30 Mg Tab,Bisoprolol 2.5 Mg Tab,Cefixime 200 Mg Cap,Furosemide 40 Mg Tab,Harnal Ocas Tab/Tamsulosin Tab,Hydrochlortiazid 25 Mg Tab (Hct),Hufamag Syr (Carsida),Methylprednisolon 4 Mg Tab, Paracetamol Tab

2. Laporan Operasi

LAPORAN PEMBEDAHAN
DAN INSTRUKSI PASCA BEDAH

Tgl. Lahir/ Umur : 07/03/1940 / 83 Tahun
J. Kelamin : Laki - Laki

Operator : dr. Endi Prilansa Mahadi, Sp.U
Anastesi : dr. Qadri Fauzi Tanjung, Sp.An.KAKV

Asisten : -
Instrumen : Str. Rosmawati
Perata Anastesi : Br. Alatan
Tanggal Pembedahan : 08/06/2023

Diagnosis Pra Bedah :
BPH Retensi

Diagnosis Pasca Bedah :
BPH Retensi

Mulai Jam : 14:10
Selesai Jam : 15:10
Lama Pembedahan : 1 jam

Tindakan Pembedahan :
1 TUR-P

☐ EMERGENSI
☑ ELEKTIF

☐ KECIL
☐ SEDANG
☐ BESAR
☑ KHUSUS

Uraian Pembedahan

1. Sio, antibiotik profilaksism, spinal, litotomy, drapping
2. Sistoskopi : prostat kissing 1cm, trabekulasi sedang, batu (-), massa (-)
3. TUR-P, PA, kontrol bleeding
4. Kateter 24fr, balon 50 cc --> traksi
5. Selesai.

Komplikasi Pembedahan :

Jaringan Ke Patologi		Cairan Yang Keluar		
☑ Ya, Tanggal 08/06/2023	☐ Tidak	Darah	20.00	cc
Jenis Jaringan Yang Dikirim : Prostat		Urine	200.00	cc
Label Pasien Sudah Ditempel : ☑ Sudah	☐ Belum	Dll	0	cc

INSTRUKSI PASCA BEDAH

1. Observasi : - Kesadaran dan tanda vital
2. Cairan Parenteral (IVFD) : - RL 15 TPN
3. Obat - Obatan :
- Ceftriaxone 1gr/12 jam
- Ketorolac 1amp/8 jam
- Kalnex 500 mg/12 jam
- Ranitidin 1amp/12 jam
- Tamsulosin 1ab 1x1
- Dutasteride 1x1

Makan/ Minum (Oral) : - Bebas
5. Instruksi Khusus :
- Irigasi Naci 0,9% cor, jika jernih 40 gtt/menit
- Aff traksi besok pagi

3. Pemeriksaan USG

RUMAH SAKIT UMUM IMELDA PEKERJA INDONESIA
BAGIAN JANTUNG (ECHOCARDIOGRAPHY)
Jl. Bilal No. 24 P. Brayan Darat I Medan 20239
Telp (061) 6610072-6631380 Fax (061)6618457

NAMA : BAKAT
UMUR : 84 th
RM : 29026
JENIS KELAMIN : Laki-laki

REFF. NO. : 0259.06.23.ECHO
TANGGAL : 05/06/2023.

ECHOCARDIOGRAPHY REPORT

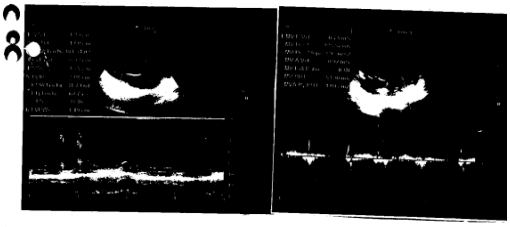

KESAN :
Terima Kasih
dr.Imam Kukuh Dermawan,Sp.JP

4. Pemeriksaan Histopatologi Pertama

Dr.dr. FITRIANI LUMONGGA , Sp.PA
SPESIALIS PATOLOGI ANATOMI
RSU IMELDA PEKERJA INDONESIA
Jl. Bilal No.24 Medan

Medan, 13 Juni 2023

No : H.139.6.23

Kepada Yth:
dr.Endi, Sp.U
RSU Imelda Pekerja Indonesia
Di Medan

Bersama ini kami sampaikan hasil pemeriksaan histopatologi dari :
Nama : Bakat (♂)
Umur : 83 thn
Alamat : Medan
No. RM : 29 02 60 (Ruang Anggrek)

Klinik : BPH

Makroskopis : Terima jaringan fragmentasi dari prostat volume ± 8 cc. Warna putih keabuan, konsistensi kenyal.

Mikroskopis : Pada sediaan jaringan prostat yang fragmentasi tampak kelenjar-kelenjar yang proliferatif, sebagian dilatasi kistik, dilapisi oleh dua lapis sel. Inti sel bentuk bulat - oval monoton, kromatin halus tersebar merata, sitoplasma eosinofilik. Lumen kelenjar berisi massa corpora amilacea. Stroma terdiri dari jaringan ikat padat dengan sebukan sel – sel radang limfosit.
Tidak dijumpai tanda keganasan pada sediaan ini.

Kesimpulan : Gambaran histopatologi sediaan ini sesuai dengan Benign Prostatic Hyperplasia dengan peradangan kronik non spesifik .

Terimakasih dan salam sejawat,

(Dr.dr.Fitriani Lumongga, Sp.PA)

5. Pemeriksaan Radiologi Report

RUMAH SAKIT UMUM IMELDA PEKERJA INDONESIA
BAGIAN RADIOLOGI
Jl. Bilal No. 24 P. Brayan Darat I Medan 20239
Telp (061) 6610072-6631380 Fax (061)6618457

MEDAN, 01/06/2023
Kepada Yth.
dr. Muhammad Maiz
Di Tempat

Bersama ini kami sampaikan hasil pemeriksaan Radiologi a/n :
Reff. No. : 37/2/X/23.RAD
Nama : BAKAT
No. Medical : 00.90.260
Tanggal Lahir : 07/03/1940
Data Klinis : BP-H.

RADIOLOGI REPORT

THORAX (AP)

Keterangan : Cor : Ukuran normal
Sinus dan diafragma normal
Trachea tampak simetris
Paru : Tampak pebercakan pada kedua parahiler. Tidak tampak effusi pleura. Corakan broncho vasculer bertambah.

Kesimpulan : Bronchopneumonia.

6. Pemeriksaan Radiologi Report Kedua

7. Pemeriksaan Laboratorium Pertama

RUMAH SAKIT UMUM IMELDA PEKERJA INDONESIA
BAGIAN RADIOLOGI
Jl. Bilal No. 24 P. Brayan Darat I Medan 2-23[illegible]
Telp (061) 6610072-663138 Fax (061) 6615345

MEDAN, 01/06/2023
Kepada Yth.
dr. Endi Prilansa Mahadi, Sp.U
Di Tempat

Bersama ini kami sampaikan hasil pemeriksaan Radiologi a/n :

Reff. No. : 0229.06.23.USG
Nama : BAKAT
No. Medical : 00290260
Tanggal Lahir : 07/03/1940
Data Klinis : BPH + retensi urine.

RADIOLOGI REPORT

USG KIDNEY & BLADDER

Keterangan : Ginjal R-L : Tidak tampak tanda - tanda bendungan pada kedua PCS dan ureter, tidak tampak batu maupun massa didalamnya. Blass : Dinding menebal irreguler, tidak tampak massa maupun batu.

Kesimpulan : Cystitis.

USG PROSTAT

Keterangan : Prostat : Ukuran membesar (Uk +/- 4,74 x 4,08 x 4,46 cm),tidak tampak massa.

Kesimpulan : BPH dengan volume +/- 45,11 cm3.

8. Pemeriksaan Laboratorium Kedua

RSU IMELDA PEKERJA INDONESIA
JL.BILAL NO. 24, PULO BRAYAN DARAT I
MEDAN - 20239
Telp : 061 6610072
Fax : 061 6618457

PEMERIKSAAN LABORATORIUM

No. Reg/ No. RM : RI0000459121 / 00290260
Tanggal Masuk : 01/06/2023
Nama Pasien : BAKAT
Tanggal Lahir : 07/03/1940
Dokter Pengirim : dr. Endi Prilansa Mahadi, Sp.U

Ruang Perawatan : Ruang Rawat Anggrek
Analis : Fadilla Natasya Sudirman
Tgl. Periksa / Jam : 08/06/2023 16:23:12
Jam Penerimaan Spesimen : 16:00 WIB
Alamat : JL. DUSUN II PASAR LALANG. KEL. PEMATANG JOHAR. KEC. LABUHAN DELI

JENIS PEMERIKSAAN	HASIL	UNIT/ SATUAN	ANGKA NORMAL	METODE
ELEKTROLIT				
Elektrolit Lengkap				
Natrium	129	mmol/ L	135 - 150	ISE
Kalium	3.7	mmol/ L	3.6 - 5.5	
Chlorida	99	mmol/ L	96 - 108	

Interpretasi Klinik : Hiponatremia

MEDAN, 08/06/2023
Salam Sejawat

dr. Fani Ade Irma, Sp.PK

9. Pemeriksaan Laboratorium Ketiga

RSU IMELDA PEKERJA INDONESIA
JL.BILAL NO. 24, PULO BRAYAN DARAT I
MEDAN - 20239
Telp : 061 6610072
Fax : 061 6618457

PEMERIKSAAN LABORATORIUM

No. Reg/ No. RM : RJ0000459121 / 00290260
Tanggal Masuk : 01/06/2023
Nama Pasien : BAKAT
Tgl. Periksa : 01/06/2023 16:52:41
Tgl Lahir : 07/03/1940 00:00:00

Dokter Pengirim :
Ruang Perawatan : Instalasi Gawat Darurat (IGD)
Analis : WINDA DAMANIK
Jam Penerimaan Spesimen : 16:00 wib
Alamat : JL. DUSUN II PASAR LALANG. KEL. PEMATANG JOHAR. KEC. LABUHAN DELI

JENIS PEMERIKSAAN	HASIL	UNIT/ SATUAN	ANGKA NORMAL	METODE
ANALISA URINE				
Urine Rutine				
Warna	Kuning Keruh		Kuning Jernih	
pH	8,5		5 - 7	
Berat Jenis (Bj)	1,010		1,005 - 1,030	
Reduksi	(-) Negatif		Negatif	
Nitrit	(-) Negatif		Negatif	
Protein	(+++) Positif		Negatif	
Urobilinogen	(-) Negatif		Negatif	
Bilirubin	(-) Negatif		Negatif	
Darah	(+++) Positif		Negatif	
Leukosit	(++) Positif		Negatif	
Keton	(-) Negatif		Negatif	
SEDIMEN :				
Leukosit	5 - 10		< 6	
Eritrosit	10 - 15		< 3	
Ephitel	7 - 10			
Crystal	-			

Interpretasi Klinik :

MEDAN, 01/06/2023
Salam Sejawat

dr. Fani Ade Irma, Sp.PK

RSU IMELDA PEKERJA INDONESIA
JL.BILAL NO. 24, PULO BRAYAN DARAT I
MEDAN - 20239
Telp : 061 6610072
Fax : 061 6618457

PEMERIKSAAN LABORATORIUM

No. Reg/ No. RM : RJ0000459121 / 00290260
Tanggal Masuk : 01/06/2023
Nama Pasien : BAKAT
Tgl. Periksa : 01/06/2023 15:18:01
Tgl Lahir : 07/03/1940 00:00:00

Dokter Pengirim : dr. Muhammad Maiz
Ruang Perawatan : Instalasi Gawat Darurat (IGD)
Analis : Fadilla Natasya Sudirman
Jam Penerimaan Spesimen : 14.45 wib
Alamat : JL. DUSUN II PASAR LALANG. KEL. PEMATANG JOHAR. KEC. LABUHAN DELI

JENIS PEMERIKSAAN	HASIL	UNIT/ SATUAN	ANGKA NORMAL	METODE
HEMATOLOGI				
Darah Lengkap				
Hemoglobin	13.2	g/dl	P: 13-18 W:12-16	Cangggih
Leukosit	9.1	10 *3/ uL	4 - 11	
Jumlah Trombosit	184.000	/ mm3	140.000 - 450.000	
Hematokrit	41.1	%	P: 42 - 56 W:36-47	
Eritrosit	4.85	Juta / mm3	P:4.50 - 4.60 W: 4,10-5,10	
MCV	84.7	um3	81 - 99	
MCH	27.2	Pgr	27,0 - 31,0	
MCHC	32.0	g/ dl	32,0 - 36,0	
RDW	11.0	%	11,5 - 15.0	
PDW	12.8	%	10,0 - 18,0	
MPV	9.8	um3	6,5 - 11,0	
PCT	0.100	%	0,100 - 0,500	
Hitung Jenis Leukosit				
Eosinofil	4.4	%	1 - 3	
Basofil	0	%	0 - 1	
Netrofil (abs)	3.6	10 *3 / uL	1,56 - 6,13	
Neutrofil	39.7	%	50 - 70	
Limfosit	41.9	%	20 - 40	
Monosit	14.0	%	2 - 8	
Limfosit (abs)	3.9	10 *3 / uL	1,8 - 3,74	
Masa Pembekuan	7'30"	Menit	6' - 12'	Sederhana
Masa Pendarahan	3'30"	Menit	2' - 6'	
TEST GULA DARAH				
Glukosa Ad Random	176	Mg/ dl	<200	
FAAL GINJAL				
Ureum/Urea-N	26	Mg/dl	13 - 50	
Creatinin	0.65	Mg/dl	P : 0.7 - 1.4 W : 0.6 - 1.1	

10. Pemeriksaan Laboratorium Keempat

No. Reg/ No. RM : RJ0000459121 / 00290260
Tanggal Masuk : 01/06/2023
Nama Pasien : BAKAT
Tgl. Periksa : 01/06/2023 15:18:11
Tgl Lahir : 07/03/1940 00:00:00

Dokter Pengirim : dr. Muhammad Maiz
Ruang Perawatan : Instalasi Gawat Darurat (IGD)
Analis : Fadilla Natasya Sudirman
Jam Penerimaan Spesimen : 14.45 wib
Alamat : JL. DUSUN II PASAR LALANG. KEL. PEMATANG JOHAR. KEC. LABUHAN DELI

JENIS PEMERIKSAAN	HASIL	UNIT/ SATUAN	ANGKA NORMAL	METODE
ELEKTROLIT				
Elektrolit Lengkap				
Natrium	138	mmoL/ L	135 - 150	ISE
Kalium	3.4	mmoL/ L	3.6 - 5.5	
Chlorida	95	mmoL/ L	96 - 108	

Interpretasi Klinik :

MEDAN, 01/06/2023
Salam Sejawat

dr. Fani Ade Irma, Sp.PK

Kasus 20

1. Ringkasan Pasien Keluar (Resume)

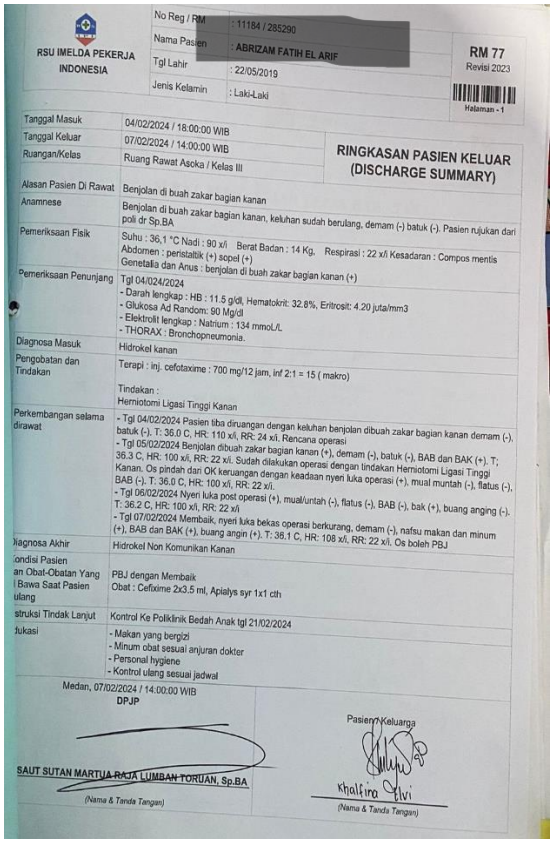

RSU IMELDA PEKERJA INDONESIA

No Reg / RM	: 11184 / 285290	RM 77 Revisi 2023
Nama Pasien	: ABRIZAM FATIH EL ARIF	
Tgl Lahir	: 22/05/2019	
Jenis Kelamin	: Laki-Laki	Halaman - 1

RINGKASAN PASIEN KELUAR (DISCHARGE SUMMARY)

Tanggal Masuk	04/02/2024 / 18:00:00 WIB
Tanggal Keluar	07/02/2024 / 14:00:00 WIB
Ruangan/Kelas	Ruang Rawat Asoka / Kelas III
Alasan Pasien Di Rawat	Benjolan di buah zakar bagian kanan
Anamnese	Benjolan di buah zakar bagian kanan, keluhan sudah berulang, demam (-) batuk (-). Pasien rujukan dari poli dr Sp.BA
Pemeriksaan Fisik	Suhu : 36,1 °C Nadi : 90 x/i Berat Badan : 14 Kg, Respirasi : 22 x/i Kesadaran : Compos mentis Abdomen : peristaltik (+) sopel (+) Genetalia dan Anus : benjolan di buah zakar bagian kanan (+)
Pemeriksaan Penunjang	Tgl 04/024/2024 - Darah lengkap : HB : 11.5 g/dl, Hematokrit: 32.8%, Eritrosit: 4.20 juta/mm3 - Glukosa Ad Random: 90 Mg/dl - Elektrolit lengkap : Natrium : 134 mmoL/L - THORAX : Bronchopneumonia.
Diagnosa Masuk	Hidrokel kanan
Pengobatan dan Tindakan	Terapi : inj. cefotaxime : 700 mg/12 jam, inf 2:1 = 15 (makro) Tindakan : Herniotomi Ligasi Tinggi Kanan
Perkembangan selama dirawat	- Tgl 04/02/2024 Pasien tiba diruangan dengan keluhan benjolan dibuah zakar bagian kanan demam (-), batuk (-). T: 36.0 C, HR: 110 x/i, RR: 24 x/i. Rencana operasi - Tgl 05/02/2024 Benjolan dibuah zakar bagian kanan (+), demam (-), batuk (-), BAB dan BAK (+). T: 36.3 C, HR: 100 x/i, RR: 22 x/i. Sudah dilakukan operasi dengan tindakan Herniotomi Ligasi Tinggi Kanan. Os pindah dari OK keruangan dengan keadaan nyeri luka operasi (+), mual muntah (-), flatus (-), BAB (-). T: 36.0 C, HR: 100 x/i, RR: 22 x/i. - Tgl 06/02/2024 Nyeri luka post operasi (+), mual/untah (-), flatus (-), BAB (-), bak (+), buang anging (-). T: 36.2 C, HR: 100 x/i, RR: 22 x/i - Tgl 07/02/2024 Membaik, nyeri luka bekas operasi berkurang, demam (-), nafsu makan dan minum (+), BAB dan BAK (+), buang angin (+). T: 36.1 C, HR: 108 x/i, RR: 22 x/i. Os boleh PBJ
Diagnosa Akhir	Hidrokel Non Komunikan Kanan
Kondisi Pasien dan Obat-Obatan Yang Di Bawa Saat Pasien Pulang	PBJ dengan Membaik Obat : Cefixime 2x3.5 ml, Apialys syr 1x1 cth
Instruksi Tindak Lanjut	Kontrol Ke Poliklinik Bedah Anak tgl 21/02/2024
Edukasi	- Makan yang bergizi - Minum obat sesuai anjuran dokter - Personal hygiene - Kontrol ulang sesuai jadwal

Medan, 07/02/2024 / 14:00:00 WIB

DPJP	Pasien/Keluarga
SAUT SUTAN MARTUA RAJA LUMBAN TORUAN, Sp.BA	Khaltira Elvi
(Nama & Tanda Tangan)	(Nama & Tanda Tangan)

2. Pemeriksaan Radiologi Report

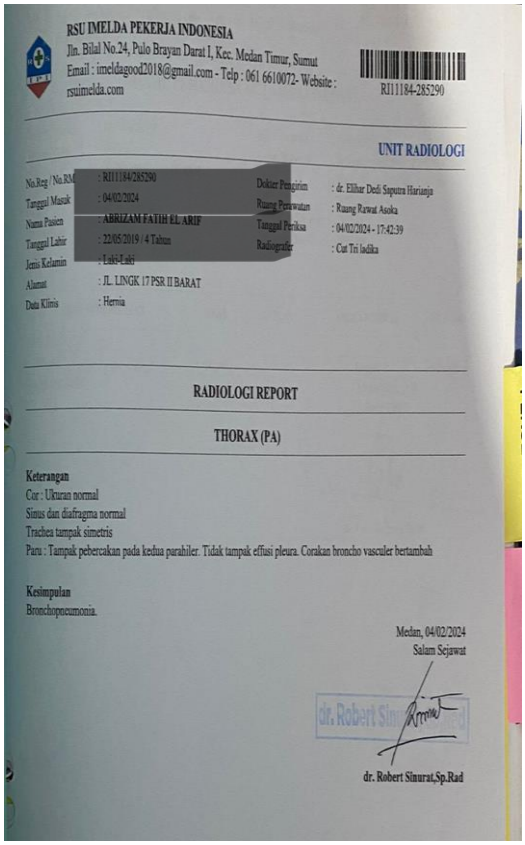

RSU IMELDA PEKERJA INDONESIA
Jln. Bilal No.24, Pulo Brayan Darat I, Kec. Medan Timur, Sumut
Email : imeldagood2018@gmail.com - Telp : 061 6610072- Website : rsuimelda.com

RI11184-285290

UNIT RADIOLOGI

No.Reg / No.RM	: RI11184/285290	Dokter Pengirim	: dr. Elihar Dedi Saputra Harianja
Tanggal Masuk	: 04/02/2024	Ruang Perawatan	: Ruang Rawat Asoka
Nama Pasien	: ABRIZAM FATIH EL ARIF	Tanggal Periksa	: 04/02/2024 - 17:42:39
Tanggal Lahir	: 22/05/2019 / 4 Tahun	Radiografer	: Cut Tri ladika
Jenis Kelamin	: Laki-Laki		
Alamat	: JL. LINGK 17 PSR II BARAT		
Data Klinis	: Hernia		

RADIOLOGI REPORT

THORAX (PA)

Keterangan
Cor : Ukuran normal
Sinus dan diafragma normal
Trachea tampak simetris
Paru : Tampak pebercakan pada kedua parahiler. Tidak tampak effusi pleura. Corakan broncho vasculer bertambah

Kesimpulan
Bronchopneumonia.

Medan, 04/02/2024
Salam Sejawat

dr. Robert Sinurat,Sp.Rad

3. Pemeriksaan Laboratorium

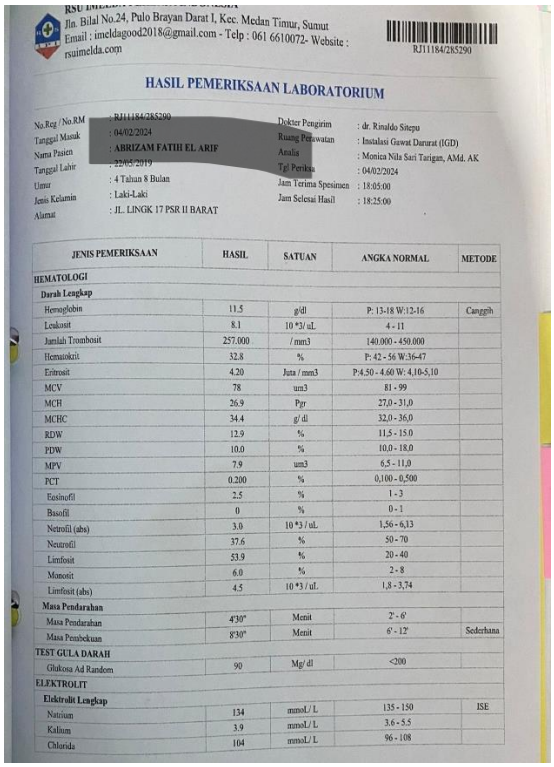

RSU IMELDA PEKERJA INDONESIA
Jln. Bilal No.24, Pulo Brayan Darat I, Kec. Medan Timur, Sumut
Email : imeldagood2018@gmail.com - Telp : 061 6610072- Website : rsuimelda.com

RI11184/285290

HASIL PEMERIKSAAN LABORATORIUM

No.Reg / No.RM	: RI11184/285290	Dokter Pengirim	: dr. Rinaldo Siteptu
Tanggal Masuk	: 04/02/2024	Ruang Perawatan	: Instalasi Gawat Darurat (IGD)
Nama Pasien	: ABRIZAM FATIH EL ARIF	Analis	: Monica Nila Sari Tarigan, AMd. AK
Tanggal Lahir	: 22/05/2019	Tgl Periksa	: 04/02/2024
Umur	: 4 Tahun 8 Bulan	Jam Terima Spesimen	: 18:05:00
Jenis Kelamin	: Laki-Laki	Jam Selesai Hasil	: 18:25:00
Alamat	: JL. LINGK 17 PSR II BARAT		

JENIS PEMERIKSAAN	HASIL	SATUAN	ANGKA NORMAL	METODE
HEMATOLOGI				
Darah Lengkap				
Hemoglobin	11.5	g/dl	P: 13-18 W:12-16	Cangggih
Leukosit	8.1	10 *3/ uL	4 - 11	
Jumlah Trombosit	257.000	/ mm3	140.000 - 450.000	
Hematokrit	32.8	%	P: 42 - 56 W:36-47	
Eritrosit	4.20	Juta / mm3	P:4.50 - 4.60 W: 4,10-5,10	
MCV	78	um3	81 - 99	
MCH	26.9	Pgr	27,0 - 31,0	
MCHC	34.4	g/ dl	32,0 - 36,0	
RDW	12.9	%	11,5 - 15.0	
PDW	10.0	%	10,0 - 18.0	
MPV	7.9	um3	6,5 - 11,0	
PCT	0.200	%	0,100 - 0,500	
Eosinofil	2.5	%	1 - 3	
Basofil	0	%	0 - 1	
Netrofil (abs)	3.0	10 *3 / uL	1,56 - 6,13	
Neutrofil	37.6	%	50 - 70	
Limfosit	53.9	%	20 - 40	
Monosit	6.0	%	2 - 8	
Limfosit (abs)	4.5	10 *3 / uL	1,8 - 3,74	
Masa Pendarahan				
Masa Pendarahan	4'30"	Menit	2' - 6'	
Masa Pembekuan	8'30"	Menit	6' - 12'	Sederhana
TEST GULA DARAH				
Glukosa Ad Random	90	Mg/ dl	<200	
ELEKTROLIT				
Elektrolit Lengkap				
Natrium	134	mmoL/ L	135 - 150	ISE
Kalium	3.9	mmoL/ L	3.6 - 5.5	
Chlorida	104	mmoL/ L	96 - 108	

4. Laporan Operasi

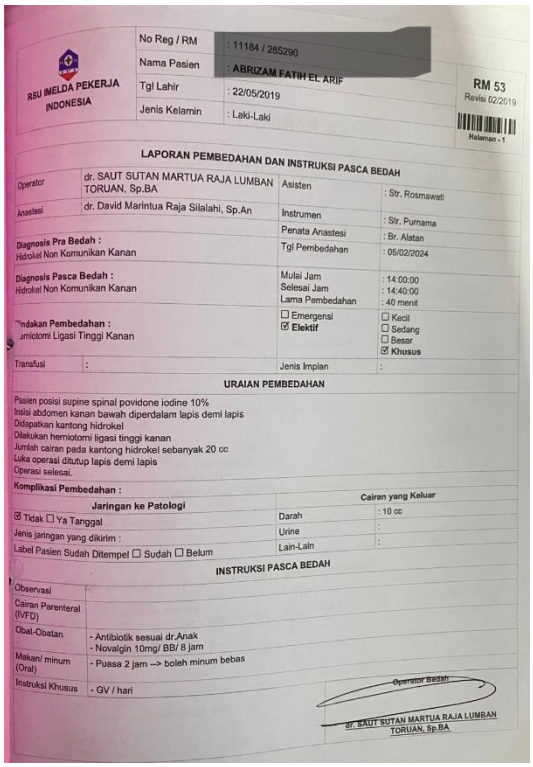

RSU IMELDA PEKERJA INDONESIA

No Reg / RM	: 11184 / 285290	RM 53 Revisi 02/2019
Nama Pasien	: ABRIZAM FATIH EL ARIF	
Tgl Lahir	: 22/05/2019	
Jenis Kelamin	: Laki-Laki	Halaman - 1

LAPORAN PEMBEDAHAN DAN INSTRUKSI PASCA BEDAH

Operator	dr. SAUT SUTAN MARTUA RAJA LUMBAN TORUAN, Sp.BA	Asisten	: Str. Rosmawati
Anastesi	dr. David Marintua Raja Silalahi, Sp.An	Instrumen	: Str. Purnama
		Penata Anastesi	: Br. Alatan
Diagnosis Pra Bedah : Hidrokel Non Komunikan Kanan		Tgl Pembedahan	: 05/02/2024
Diagnosis Pasca Bedah : Hidrokel Non Komunikan Kanan		Mulai Jam Selesai Jam Lama Pembedahan	: 14:00:00 : 14:40:00 : 40 menit
Tindakan Pembedahan : Herniotomi Ligasi Tinggi Kanan		☐ Emergensi ☑ **Elektif**	☐ Kecil ☐ Sedang ☐ Besar ☑ **Khusus**
Transfusi	:	Jenis Implan	:

URAIAN PEMBEDAHAN

Pasien posisi supine spinal povidone iodine 10%
Insisi abdomen kanan bawah diperdalam lapis demi lapis
Didapatkan kantong hidrokel
Dilakukan hemiotomi ligasi tinggi kanan
Jumlah cairan peda kantong hidrokel sebanyak 20 cc
Luka operasi ditutup lapis demi lapis
Operasi selesai.

Komplikasi Pembedahan :

Jaringan ke Patologi	Cairan yang Keluar	
☑ Tidak ☐ Ya Tanggal	Darah	: 10 cc
Jenis jaringan yang dikirim :	Urine	:
Label Pasien Sudah Ditempel ☐ Sudah ☐ Belum	Lain-Lain	:

INSTRUKSI PASCA BEDAH

Observasi	
Cairan Parenteral (IVFD)	
Obat-Obatan	- Antibiotik sesuai dr.Anak - Novalgin 10mg/ BB/ 8 jam
Makan/ minum (Oral)	- Puasa 2 jam --> boleh minum bebas
Instruksi Khusus	- GV / hari

Operator Bedah

DR. SAUT SUTAN MARTUA RAJA LUMBAN TORUAN, Sp.BA

Kasus 21

1. Ringkasan Pasien Keluar (Resume)

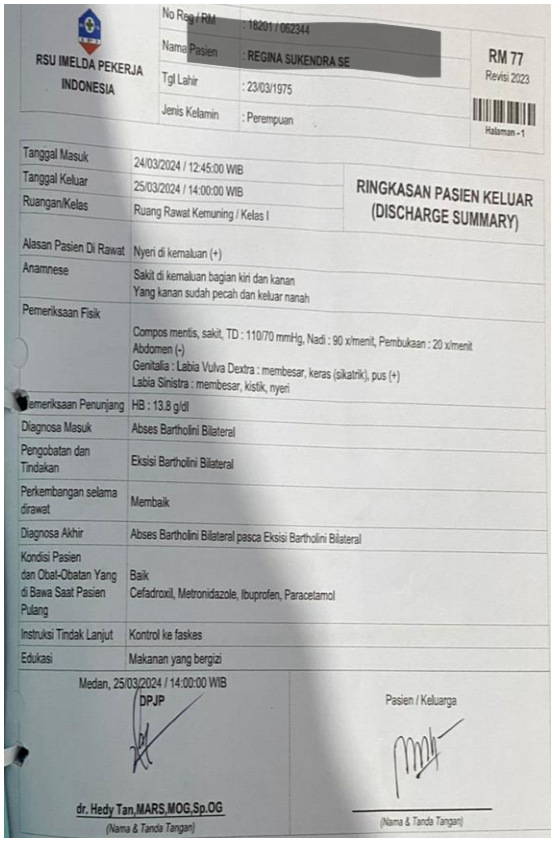

RSU IMELDA PEKERJA INDONESIA

No Reg / RM	: 18201 / 062344
Nama Pasien	: REGINA SUKENDRA SE
Tgl Lahir	: 23/03/1975
Jenis Kelamin	: Perempuan

RM 77
Revisi 2023
Halaman - 1

RINGKASAN PASIEN KELUAR (DISCHARGE SUMMARY)

Tanggal Masuk	24/03/2024 / 12:45:00 WIB
Tanggal Keluar	25/03/2024 / 14:00:00 WIB
Ruangan/Kelas	Ruang Rawat Kemuning / Kelas I
Alasan Pasien Di Rawat	Nyeri di kemaluan (+)
Anamnese	Sakit di kemaluan bagian kiri dan kanan Yang kanan sudah pecah dan keluar nanah
Pemeriksaan Fisik	Compos mentis, sakit, TD : 110/70 mmHg, Nadi : 90 x/menit, Pembukaan : 20 x/menit Abdomen (-) Genitalia : Labia Vulva Dextra : membesar, keras (sikatrik), pus (+) Labia Sinistra : membesar, kistik, nyeri
Pemeriksaan Penunjang	HB : 13.8 g/dl
Diagnosa Masuk	Abses Bartholini Bilateral
Pengobatan dan Tindakan	Eksisi Bartholini Bilateral
Perkembangan selama dirawat	Membaik
Diagnosa Akhir	Abses Bartholini Bilateral pasca Eksisi Bartholini Bilateral
Kondisi Pasien dan Obat-Obatan Yang di Bawa Saat Pasien Pulang	Baik Cefadroxil, Metronidazole, Ibuprofen, Paracetamol
Instruksi Tindak Lanjut	Kontrol ke faskes
Edukasi	Makanan yang bergizi

Medan, 25/03/2024 / 14:00:00 WIB

DPJP

dr. Hedy Tan,MARS,MOG,Sp.OG
(Nama & Tanda Tangan)

Pasien / Keluarga

(Nama & Tanda Tangan)

2. Pemeriksaan Laboratorium

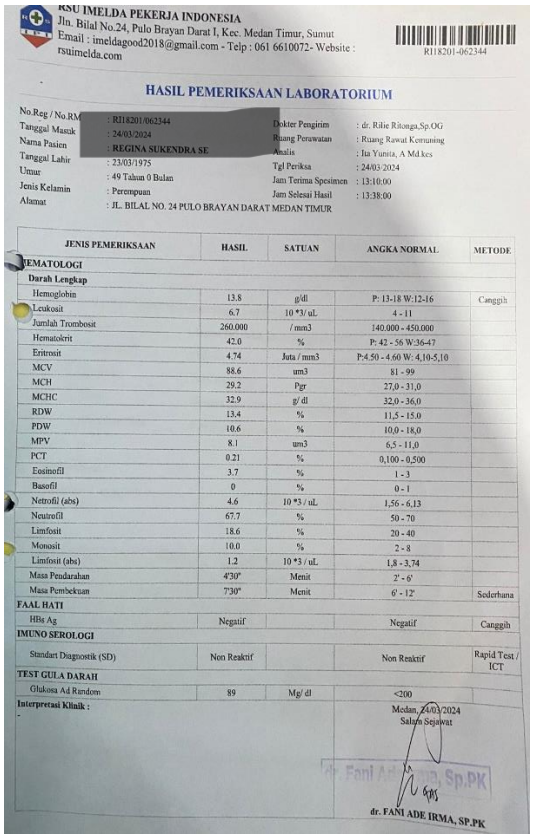

RSU IMELDA PEKERJA INDONESIA
Jln. Bilal No.24, Pulo Brayan Darat I, Kec. Medan Timur, Sumut
Email : imeldagood2018@gmail.com - Telp : 061 6610072- Website : rsuimelda.com

RI18201-062344

HASIL PEMERIKSAAN LABORATORIUM

No.Reg / No.RM	: RI18201/062344	Dokter Pengirim	: dr. Rike Rikonga,Sp.OG
Tanggal Masuk	: 24/03/2024	Ruang Perawatan	: Ruang Rawat Kemuning
Nama Pasien	: REGINA SUKENDRA SE	Analis	: Ita Yunita, A Md.kes
Tanggal Lahir	: 23/03/1975	Tgl Periksa	: 24/03/2024
Umur	: 49 Tahun 0 Bulan	Jam Terima Spesimen	: 13:10:00
Jenis Kelamin	: Perempuan	Jam Selesai Hasil	: 13:38:00
Alamat	: JL. BILAL NO. 24 PULO BRAYAN DARAT MEDAN TIMUR		

JENIS PEMERIKSAAN	HASIL	SATUAN	ANGKA NORMAL	METODE
HEMATOLOGI				
Darah Lengkap				
Hemoglobin	13.8	g/dl	P: 13-18 W:12-16	Canggih
Leukosit	6.7	10 *3/ uL	4 - 11	
Jumlah Trombosit	260.000	/ mm3	140.000 - 450.000	
Hematokrit	42.0	%	P: 42 - 56 W:36-47	
Eritrosit	4.74	Juta / mm3	P:4.50 - 4.60 W: 4,10-5,10	
MCV	88.6	um3	81 - 99	
MCH	29.2	Pgr	27,0 - 31,0	
MCHC	32.9	g/ dl	32,0 - 36,0	
RDW	13.4	%	11,5 - 15.0	
PDW	10.6	%	10,0 - 18,0	
MPV	8.1	um3	6,5 - 11,0	
PCT	0.21	%	0,100 - 0,500	
Eosinofil	3.7	%	1 - 3	
Basofil	0	%	0 - 1	
Nettofil (abs)	4.6	10 *3 / uL	1,56 - 6,13	
Neutrofil	67.7	%	50 - 70	
Limfosit	18.6	%	20 - 40	
Monosit	10.0	%	2 - 8	
Limfosit (abs)	1.2	10 *3 / uL	1,8 - 3,74	
Masa Pendarahan	4'30"	Menit	2' - 6'	
Masa Pembekuan	7'30"	Menit	6' - 12'	Sederhana
FAAL HATI				
HBs Ag	Negatif		Negatif	Canggih
IMUNO SEROLOGI				
Standart Diagnostik (SD)	Non Reaktif		Non Reaktif	Rapid Test / ICT
TEST GULA DARAH				
Glukosa Ad Random	89	Mg/ dl	<200	

Interpretasi Klinik :
-

Medan, 24/03/2024
Salam Sejawat

dr. FANI ADE IRMA, SP.PK

3. Pemeriksaan Histopatologi Pertama

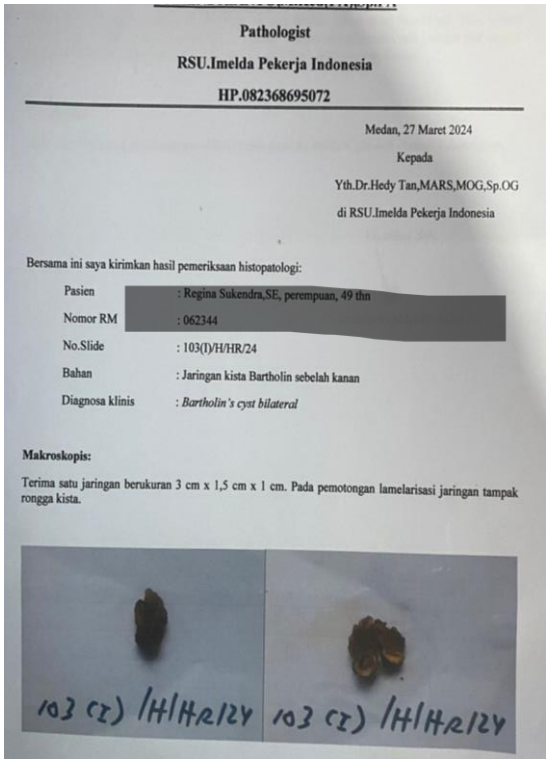

Pathologist
RSU.Imelda Pekerja Indonesia
HP.082368695072

Medan, 27 Maret 2024

Kepada
Yth.Dr.Hedy Tan,MARS,MOG,Sp.OG
di RSU.Imelda Pekerja Indonesia

Bersama ini saya kirimkan hasil pemeriksaan histopatologi:

Pasien	: Regina Sukendra,SE, perempuan, 49 thn
Nomor RM	: 062344
No.Slide	: 103(I)/H/HR/24
Bahan	: Jaringan kista Bartholin sebelah kanan
Diagnosa klinis	: *Bartholin's cyst bilateral*

Makroskopis:

Terima satu jaringan berukuran 3 cm x 1,5 cm x 1 cm. Pada pemotongan lamelarisasi jaringan tampak rongga kista.

4. Hasil Pemeriksaan Histopatologi

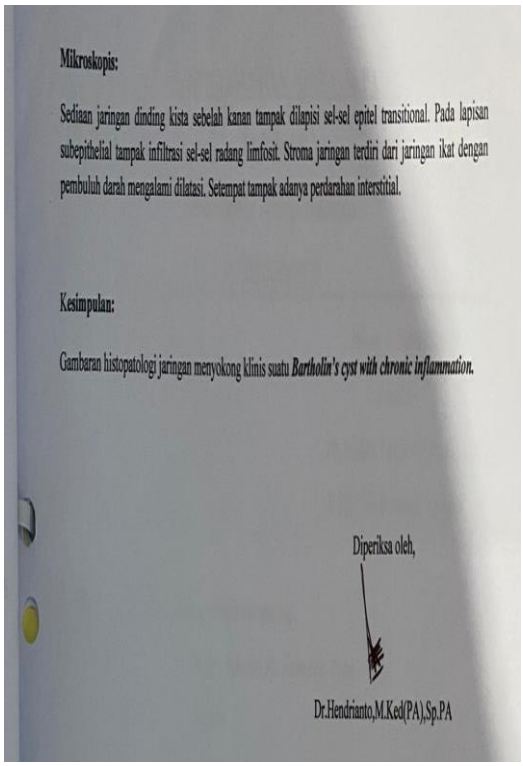

Mikroskopis:

Sediaan jaringan dinding kista sebelah kanan tampak dilapisi sel-sel epitel transitional. Pada lapisan subepithelial tampak infiltrasi sel-sel radang limfosit. Stroma jaringan terdiri dari jaringan ikat dengan pembuluh darah mengalami dilatasi. Setempat tampak adanya perdarahan interstitial.

Kesimpulan:

Gambaran histopatologi jaringan menyokong klinis suatu ***Bartholin's cyst with chronic inflammation.***

Diperiksa oleh,

Dr.Hendrianto,M.Ked(PA),Sp.PA

5. Pemeriksaan Histopatologi Kedua

6. Hasil Pemeriksaan Histopatologi

Dr.HENDRIANTO,M.Ked(PA),Sp.PA

Pathologist

RSU.Imelda Pekerja Indonesia

HP.082368695072

Medan, 27 Maret 2024

Kepada

Yth.Dr.Hedy Tan,MARS,MOG,Sp.OG

di RSU.Imelda Pekerja Indonesia

Bersama ini saya kirimkan hasil pemeriksaan histopatologi:

Pasien	: Regina Sukendra,SE, perempuan, 49 thn
Nomor RM	: 062344
No.Slide	: 103(II)/H/HR/24
Bahan	: Jaringan kista Bartholin sebelah kiri
Diagnosa klinis	: *Bartholin's cyst bilateral*

Makroskopis:

Terima satu jaringan berukuran 2,5 cm x 2 cm x 1 cm. Pada pemotongan lamelarisasi jaringan tampak rongga kista.



Mikroskopis:

Sediaan jaringan dinding kista sebelah kiri tampak dilapisi sel-sel epitel transitional. Pada lapisan subepithelial tampak infiltrasi sel-sel radang limfosit. Stroma jaringan terdiri dari jaringan ikat dengan pembuluh darah mengalami dilatasi. Setempat tampak adanya perdarahan interstitial.

Kesimpulan:

Gambaran histopatologi jaringan menyokong klinis suatu ***Bartholin's cyst with chronic inflammation.***

Diperiksa oleh,

Dr.Hendrianto,M.Ked(PA),Sp.PA

7. Laporan Operasi

RSU IMELDA PEKERJA INDONESIA

No Reg / RM	: 18201 / 062344
Nama Pasien	: **REGINA SUKENDRA SE**
Tgl Lahir	: 23/03/1975
Jenis Kelamin	: Perempuan

RM 53
Revisi 02/2019
Halaman - 1

LAPORAN PEMBEDAHAN DAN INSTRUKSI PASCA BEDAH

Operator	dr. Hedy Tan,MARS,MOG,Sp.OG	Asisten	: Str. Dumiati
Anastesi	dr. David Marintua Raja Silalahi, Sp.An	Instrumen	: Str. Siti
		Penata Anastesi	: Br. Alatan
Diagnosis Pra Bedah : Abses Bartholini Bilateral		Tgl Pembedahan	: 24/03/2024
Diagnosis Pasca Bedah : Abses Bartholini Bilateral pasca Eksisi Bartholini Bilateral		Mulai Jam Selesai Jam Lama Pembedahan	: 14:20:00 : 15:20:00 : 1 jam
Tindakan Pembedahan : Eksisi Bartholini Bilateral		☑ **Emergensi** ☐ Elektif	☐ Kecil ☐ Sedang ☑ **Besar** ☐ Khusus
Transfusi	:	Jenis Implan	:

URAIAN PEMBEDAHAN

Spinal, Litotomi, A/antiseptik
- Insisi Labia Dextra didaerah yg paling tipis, jaringan (dinding) Bartholini dipisahkan dari sekitarnya sampai ke puncak
- Jaringan diangkat –> PA
- Kontrol perdarahan, repair luka insisi
- Hal yang sama dilakukan pada Labia Sinistra

Komplikasi Pembedahan :

Jaringan ke Patologi	**Cairan yang Keluar**	
☐ Tidak ☑ Ya Tanggal 2024-03-24	Darah	: 50 cc
Jenis jaringan yang dikirim : Bartholini Kiri dan Kanan	Urine	:
Label Pasien Sudah Ditempel ☑ Sudah ☐ Belum	Lain-Lain	:

INSTRUKSI PASCA BEDAH

Observasi	- Vital sign / 4 jam
Cairan Parenteral (IVFD)	- RL = 20 tetes/menit
Obat-Obatan	- Cefadroxil 500 mg 2x1 - Metronidazol 500 mg 2x1 - Ibuprofen 3x1 - Paracetamol 500 mg 3x1
Makan/ minum (Oral)	-
Instruksi Khusus	-

Operator Bedah

dr. Hedy Tan,MARS,MOG,Sp.OG

Kasus 22

1. Ringkasan Pasien Keluar (Resume)

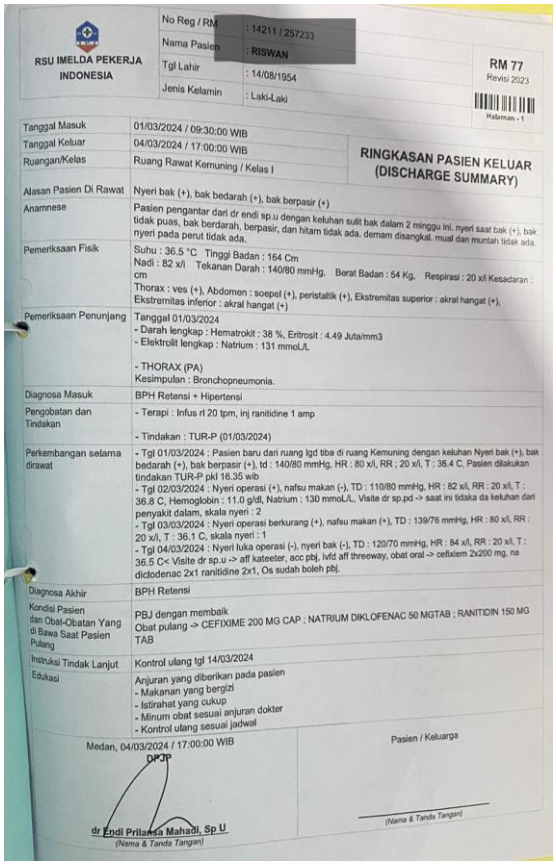

RSU IMELDA PEKERJA INDONESIA

No Reg / RM	: 14211 / 257233
Nama Pasien	: RISWAN
Tgl Lahir	: 14/08/1954
Jenis Kelamin	: Laki-Laki

RM 77
Revisi 2023
Halaman - 1

RINGKASAN PASIEN KELUAR (DISCHARGE SUMMARY)

Tanggal Masuk	01/03/2024 / 09:30:00 WIB
Tanggal Keluar	04/03/2024 / 17:00:00 WIB
Ruangan/Kelas	Ruang Rawat Kemuning / Kelas I
Alasan Pasien Di Rawat	Nyeri bak (+), bak bedarah (+), bak berpasir (+)
Anamnese	Pasien pengantar dari dr endi sp.u dengan keluhan sulit bak dalam 2 minggu ini. nyeri saat bak (+), bak tidak puas, bak berdarah, berpasir, dan hitam tidak ada. demam disangkal. mual dan muntah tidak ada. nyeri pada perut tidak ada.
Pemeriksaan Fisik	Suhu : 36.5 °C Tinggi Badan : 164 Cm Nadi : 82 x/i Tekanan Darah : 140/80 mmHg, Berat Badan : 54 Kg, Respirasi : 20 x/i Kesadaran : cm Thorax : ves (+), Abdomen : soepel (+), peristaltik (+), Ekstremitas superior : akral hangat (+), Ekstremitas inferior : akral hangat (+)
Pemeriksaan Penunjang	Tanggal 01/03/2024 - Darah lengkap : Hematrokit : 38 %, Eritrosit : 4.49 Juta/mm3 - Elektrolit lengkap : Natrium : 131 mmoL/L - THORAX (PA) Kesimpulan : Bronchopneumonia.
Diagnosa Masuk	BPH Retensi + Hipertensi
Pengobatan dan Tindakan	- Terapi : Infus rl 20 tpm, inj ranitidine 1 amp - Tindakan : TUR-P (01/03/2024)
Perkembangan selama dirawat	- Tgl 01/03/2024 : Pasien baru dari ruang Igd tiba di ruang Kemuning dengan keluhan Nyeri bak (+), bak bedarah (+), bak berpasir (+), td : 140/80 mmHg, HR : 80 x/i, RR ; 20 x/i, T : 36.4 C, Pasien dilakukan tindakan TUR-P pkl 16.35 wib - Tgl 02/03/2024 : Nyeri operasi (+), nafsu makan (-), TD : 110/80 mmHg, HR : 82 x/i, RR : 20 x/i, T : 36.8 C, Hemoglobin : 11.0 g/dl, Natrium : 130 mmoL/L, Visite dr sp.pd -> saat ini tidaka da keluhan dari penyakit dalam, skala nyeri : 2 - Tgl 03/03/2024 : Nyeri operasi berkurang (+), nafsu makan (+), TD : 139/76 mmHg, HR : 80 x/i, RR : 20 x/i, T : 36.1 C, skala nyeri : 1 - Tgl 04/03/2024 : Nyeri luka operasi (-), nyeri bak (-), TD : 120/70 mmHg, HR : 84 x/i, RR : 20 x/i, T : 36.5 C< Visite dr sp.u -> aff kateeter, acc pbj, ivfd aff threeway, obat oral -> cefixiem 2x200 mg, na diclodenac 2x1 ranitidine 2x1, Os sudah boleh pbj.
Diagnosa Akhir	BPH Retensi
Kondisi Pasien dan Obat-Obatan Yang di Bawa Saat Pasien Pulang	PBJ dengan membaik Obat pulang -> CEFIXIME 200 MG CAP ; NATRIUM DIKLOFENAC 50 MGTAB ; RANITIDIN 150 MG TAB
Instruksi Tindak Lanjut	Kontrol ulang tgl 14/03/2024
Edukasi	Anjuran yang diberikan pada pasien - Makanan yang bergizi - Istirahat yang cukup - Minum obat sesuai anjuran dokter - Kontrol ulang sesuai jadwal

Medan, 04/03/2024 / 17:00:00 WIB
DPJP

dr Endi Prilansa Mahadi, Sp U
(Nama & Tanda Tangan)

Pasien / Keluarga

(Nama & Tanda Tangan)

2. Pemeriksaan Radiologi Report

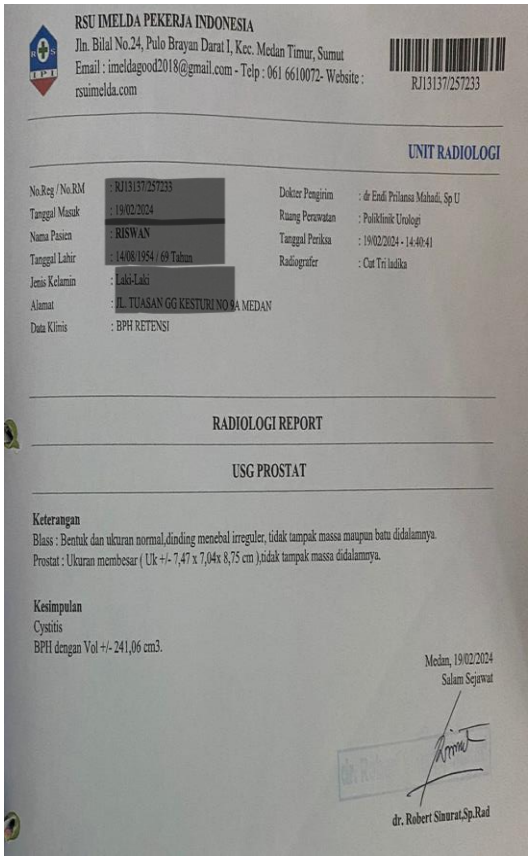

RSU IMELDA PEKERJA INDONESIA
Jln. Bilal No.24, Pulo Brayan Darat I, Kec. Medan Timur, Sumut
Email : imeldagood2018@gmail.com - Telp : 061 6610072- Website : rsuimelda.com

RJ13137/257233

UNIT RADIOLOGI

No.Reg / No.RM	: RJ13137/257233	Dokter Pengirim	: dr Endi Prilansa Mahadi, Sp U
Tanggal Masuk	: 19/02/2024	Ruang Perawatan	: Poliklinik Urologi
Nama Pasien	: RISWAN	Tanggal Periksa	: 19/02/2024 - 14:40:41
Tanggal Lahir	: 14/08/1954 / 69 Tahun	Radiografer	: Cut Tri ladika
Jenis Kelamin	: Laki-Laki		
Alamat	: JL. TUASAN GG KESTURI NO 9A MEDAN		
Data Klinis	: BPH RETENSI		

RADIOLOGI REPORT

USG PROSTAT

Keterangan
Blass : Bentuk dan ukuran normal,dinding menebal irreguler, tidak tampak massa maupun batu didalamnya.
Prostat : Ukuran membesar (Uk +/- 7,47 x 7,04x 8,75 cm),tidak tampak massa didalamnya.

Kesimpulan
Cystitis
BPH dengan Vol +/- 241,06 cm3.

Medan, 19/02/2024
Salam Sejawat

dr. Robert Sinurat,Sp.Rad

3. Pemeriksaan Radiologi Report

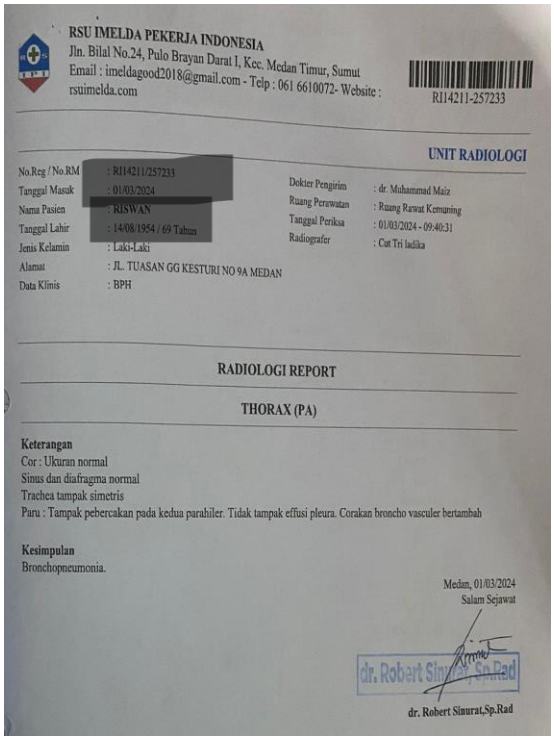

RSU IMELDA PEKERJA INDONESIA
Jln. Bilal No.24, Pulo Brayan Darat I, Kec. Medan Timur, Sumut
Email : imeldagood2018@gmail.com - Telp : 061 6610072- Website : rsuimelda.com

RJI4211-257233

UNIT RADIOLOGI

No.Reg / No.RM	: RJI4211/257233	Dokter Pengirim	: dr. Muhammad Maiz
Tanggal Masuk	: 01/03/2024	Ruang Perawatan	: Ruang Rawat Kemuning
Nama Pasien	: RISWAN	Tanggal Periksa	: 01/03/2024 - 09:40:31
Tanggal Lahir	: 14/08/1954 / 69 Tahun	Radiografer	: Cut Tri ladika
Jenis Kelamin	: Laki-Laki		
Alamat	: JL. TUASAN GG KESTURI NO 9A MEDAN		
Data Klinis	: BPH		

RADIOLOGI REPORT

THORAX (PA)

Keterangan
Cor : Ukuran normal
Sinus dan diafragma normal
Trachea tampak simetris
Paru : Tampak pebercakan pada kedua parahiler. Tidak tampak effusi pleura. Corakan broncho vasculer bertambah

Kesimpulan
Bronchopneumonia.

Medan, 01/03/2024
Salam Sejawat

dr. Robert Sinurat,Sp.Rad

4. Pemeriksaan Laboratorium Pertama

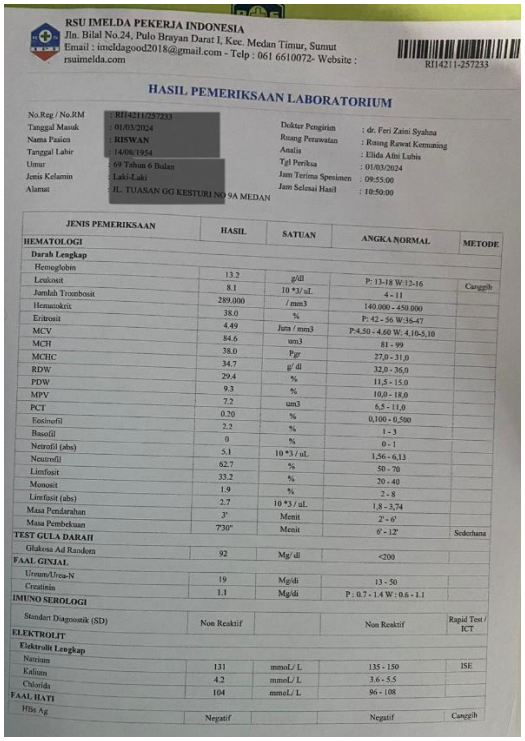

RSU IMELDA PEKERJA INDONESIA
Jln. Bilal No.24, Pulo Brayan Darat I, Kec. Medan Timur, Sumut
Email : imeldagood2018@gmail.com - Telp : 061 6610072- Website : rsuimelda.com

RJI4211-257233

HASIL PEMERIKSAAN LABORATORIUM

No.Reg / No.RM	: RJI4211/257233	Dokter Pengirim	: dr. Feri Zaini Syahna
Tanggal Masuk	: 01/03/2024	Ruang Perawatan	: Ruang Rawat Kemuning
Nama Pasien	: RISWAN	Analis	: Elida Afni Lubis
Tanggal Lahir	: 14/08/1954	Tgl Periksa	: 01/03/2024
Umur	: 69 Tahun 6 Bulan	Jam Terima Spesimen	: 09:55:00
Jenis Kelamin	: Laki-Laki	Jam Selesai Hasil	: 10:50:00
Alamat	: JL. TUASAN GG KESTURI NO 9A MEDAN		

JENIS PEMERIKSAAN	HASIL	SATUAN	ANGKA NORMAL	METODE
HEMATOLOGI				
Darah Lengkap				
Hemoglobin	13.2	g/dl	P: 13-18 W:12-16	Cangglh
Leukosit	8.1	10 *3/ uL	4 - 11	
Jumlah Trombosit	289.000	/ mm3	140.000 - 450.000	
Hematokrit	38.0	%	P: 42 - 56 W:36-47	
Eritrosit	4.49	Juta / mm3	P:4.50 - 4.60 W: 4.10-5.10	
MCV	84.6	um3	81 - 99	
MCH	38.0	Pgr	27.0 - 31.0	
MCHC	34.7	g/ dl	32.0 - 36.0	
RDW	29.4	%	11.5 - 15.0	
PDW	9.3	%	10.0 - 18.0	
MPV	7.7	um3	6.5 - 11.0	
PCT	0.20	%	0.100 - 0.500	
Eosinofil	2.2	%	1 - 3	
Basofil	0	%	0 - 1	
Netrofil (abs)	5.1	10 *3 / uL	1.56 - 6.13	
Neutrofil	62.7	%	50 - 70	
Limfosit	33.2	%	20 - 40	
Monosit	1.9	%	2 - 8	
Limfosit (abs)	2.7	10 *3 / uL	1.8 - 3.74	
Masa Pendarahan	3'	Menit	2' - 6'	
Masa Pembekuan	730"	Menit	8' - 12'	Sederhana
TEST GULA DARAH				
Glukosa Ad Random	92	Mg/ dl	<200	
FAAL GINJAL				
Ureum/Urea-N	19	Mg/dl	13 - 50	
Creatinin	1.1	Mg/dl	P : 0.7 - 1.4 W : 0.6 - 1.1	
IMUNO SEROLOGI				
Standart Diagnostik (SD)	Non Reaktif		Non Reaktif	Rapid Test / ICT
ELEKTROLIT				
Elektrolit Lengkap				
Natrium	131	mmoL/ L	135 - 150	ISE
Kalium	4.2	mmoL/ L	3.6 - 5.5	
Chlorida	104	mmoL/ L	96 - 108	
FAAL HATI				
HBs Ag	Negatif		Negatif	Cangglh

5. Pemeriksaan Laboratorium Kedua

6. Laporan Operasi

RSU IMELDA PEKERJA INDONESIA
Jln. Bilal No.24, Pulo Brayan Darat I, Kec. Medan Timur, Sumut
Email : imeldagood2018@gmail.com - Telp : 061 6610072- Website : rsuimelda.com

RI14211-257233

HASIL PEMERIKSAAN LABORATORIUM

No.Reg / No.RM : RI14211/257233
Tanggal Masuk : 01/03/2024
Nama Pasien : RISWAN
Tanggal Lahir : 14/08/1954
Umur : 69 Tahun 6 Bulan
Jenis Kelamin : Laki-Laki
Alamat : JL. TUASAN GG KESTURI NO 9A MEDAN

Dokter Pengirim : dr Endi Prilansa Mahadi, Sp U
Ruang Perawatan : Ruang Rawat Kemuning
Analis : Monica Nila Sari Tarigan, AMd. AK
Tgl Periksa : 02/03/2024
Jam Terima Spesimen : 06:00:00
Jam Selesai Hasil : 07:30:00

JENIS PEMERIKSAAN	HASIL	SATUAN	ANGKA NORMAL	METODE
HEMATOLOGI				
Hemoglobin	11.0	g/dl	P: 13-18 W:12-16	Cangggih
EKTROLIT				
Elektrolit Lengkap				
Natrium	130	mmoL/ L	135 - 150	ISE
Kalium	4.1	mmoL/ L	3.6 - 5.5	
Chlorida	101	mmoL/ L	96 - 108	

Interpretasi Klinik :
Hiponatremia

Medan, 02/03/2024
Salam Sejawat

dr. Fani Ade Irma, Sp.PK

dr. FANI ADE IRMA, SP.PK

RSU IMELDA PEKERJA INDONESIA

No Reg / RM	: 14211 / 257233
Nama Pasien	: RISWAN
Tgl Lahir	: 14/08/1954
Jenis Kelamin	: Laki-Laki

RM 53
Revisi 02/2019
Halaman - 1

LAPORAN PEMBEDAHAN DAN INSTRUKSI PASCA BEDAH

Operator	dr Endi Prilansa Mahadi, Sp U	Asisten	: -
Anastesi	dr. David Marintua Raja Silalahi, Sp.An	Instrumen	: Str. Nartiyani
		Penata Anastesi	: Br. Alatan
Diagnosis Pra Bedah : BPH Retensi		Tgl Pembedahan	: 01/03/2024
Diagnosis Pasca Bedah : BPH Retensi		Mulai Jam Selesai Jam Lama Pembedahan	: 16:35:00 : 18:35:00 : 2 jam
Tindakan Pembedahan : TUR-P		☐ Emergensi ☑ **Elektif**	☐ Kecil ☐ Sedang ☐ Besar ☑ **Khusus**
Transfusi	:	Jenis Implan	:

URAIAN PEMBEDAHAN

1. Sio, antibiotik profilaksis, spinal, litotomy, drapping
2. Sistoskopi : Prostat kissing 3cm, protrusi (+), trabekulasi berat buli, batu (-), massa (-)
3. TUR-P, PA, kontrol bleeding, kateter threeway balon 95cc-->traksi
4. Selesai

Komplikasi Pembedahan :

Jaringan ke Patologi	Cairan yang Keluar	
☐ Tidak ☑ Ya Tanggal 2024-03-01	Darah	: 50cc
Jenis jaringan yang dikirim : Prostat	Urine	: 300cc
Label Pasien Sudah Ditempel ☐ Sudah ☐ Belum	Lain-Lain	: -

INSTRUKSI PASCA BEDAH

Observasi	- Kesadaran dan tanda vital
Cairan Parenteral (IVFD)	- RL 20gtt/menit
Obat-Obatan	- Ceftriaxone 1gr/12 jam - Ketorolac 1amp/8 jam - Kalnex 500mg/8 jam - Ranitidin 1amp/12 jam
Makan/ minum (Oral)	- Bebas
Instruksi Khusus	- Irigasi Naci 0,9% COR, jika jernih 40gtt/menit - Aff traksi besok pagi - Cek HB dan Electrolit post operasi

Operator Bedah

dr Endi Prilansa Mahadi, Sp U

7. Pemeriksaan Histopatologi

Bersama ini saya kirimkan hasil pemeriksaan histopatologi:

Pasien : Riswan, laki-laki, 69 thn
Nomor RM : 257233
No.Slide : 69/H/HR/24
Bahan : Jaringan prostat
Diagnosa klinis : *Benign prostate hyperplasia*

Makroskopis:

Terima beberapa potongan jaringan berwarna coklat keabuan, konsistensi kenyal, volume ± 50 cc.

8. Hasil Pemeriksaan Histopatologi

Mikroskopis:

Sediaan jaringan terdiri dari proliferasi kelenjar-kelenjar dan stroma jaringan. Kelenjar tersebut dilapisi sel epitel torak dan sel basal masih tampak utuh dengan inti sel bulat basofilik, *N/C ratio* normal, kromatin halus, sitoplasma eosinofilik. Pada sebagian lumen kelenjar tampak berisi material *corpora amylace*. Stroma jaringan terdiri dari jaringan ikat *fibromuscular*.

Kesimpulan:

Benign prostate hyperplasia.

Diperiksa oleh,

Dr.Hendrianto,M.Ked(PA),Sp.PA

Kasus 23

1. Ringkasan Pasien Keluar (Resume)

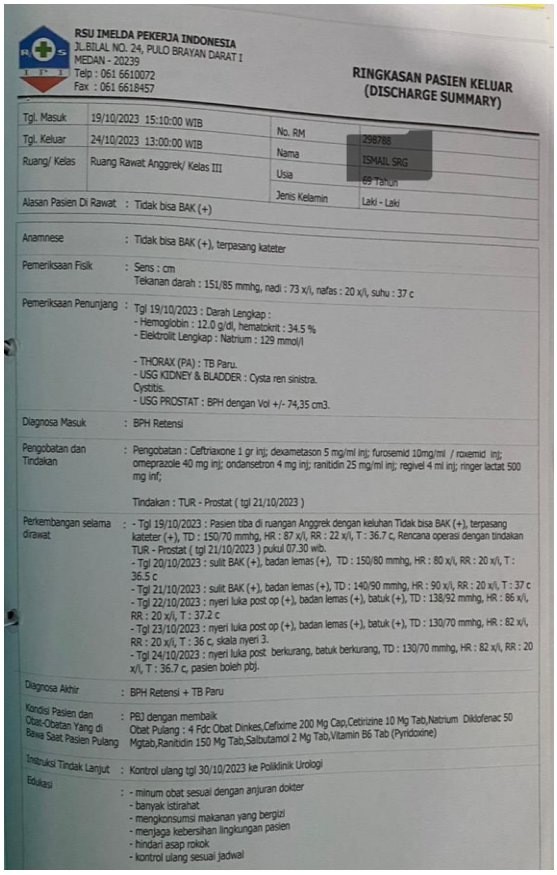

RSU IMELDA PEKERJA INDONESIA
JL.BILAL NO. 24, PULO BRAYAN DARAT I
MEDAN - 20239
Telp : 061 6610072
Fax : 061 6618457

RINGKASAN PASIEN KELUAR
(DISCHARGE SUMMARY)

Tgl. Masuk	19/10/2023 15:10:00 WIB	No. RM	298788
Tgl. Keluar	24/10/2023 13:00:00 WIB	Nama	ISMAIL SRG
Ruang/ Kelas	Ruang Rawat Anggrek/ Kelas III	Usia	69 Tahun
		Jenis Kelamin	Laki - Laki
Alasan Pasien Di Rawat	: Tidak bisa BAK (+)		

Anamnese : Tidak bisa BAK (+), terpasang kateter

Pemeriksaan Fisik : Sens : cm
Tekanan darah : 151/85 mmhg, nadi : 73 x/i, nafas : 20 x/i, suhu : 37 c

Pemeriksaan Penunjang : Tgl 19/10/2023 : Darah Lengkap :
- Hemoglobin : 12.0 g/dl, hematokrit : 34.5 %
- Elektrolit Lengkap : Natrium : 129 mmol/l

- THORAX (PA) : TB Paru.
- USG KIDNEY & BLADDER : Cysta ren sinistra. Cystitis.
- USG PROSTAT : BPH dengan Vol +/- 74,35 cm3.

Diagnosa Masuk : BPH Retensi

Pengobatan dan Tindakan : Pengobatan : Ceftriaxone 1 gr inj; dexametason 5 mg/ml inj; furosemid 10mg/ml / rokemid inj; omeprazole 40 mg inj; ondansetron 4 mg inj; ranitidin 25 mg/ml inj; regivel 4 ml inj; ringer lactat 500 mg inf;

Tindakan : TUR - Prostat (tgl 21/10/2023)

Perkembangan selama dirawat :
- Tgl 19/10/2023 : Pasien tiba di ruangan Anggrek dengan keluhan Tidak bisa BAK (+), terpasang kateter (+), TD : 150/70 mmhg, HR : 87 x/i, RR : 22 x/i, T : 36.7 c, Rencana operasi dengan tindakan TUR - Prostat (tgl 21/10/2023) pukul 07.30 wib.
- Tgl 20/10/2023 : sulit BAK (+), badan lemas (+), TD : 150/80 mmhg, HR : 80 x/i, RR : 20 x/i, T : 36.5 c
- Tgl 21/10/2023 : sulit BAK (+), badan lemas (+), TD : 140/90 mmhg, HR : 90 x/i, RR : 20 x/i, T : 37 c
- Tgl 22/10/2023 : nyeri luka post op (+), badan lemas (+), batuk (+), TD : 138/92 mmhg, HR : 86 x/i, RR : 20 x/i, T : 37.2 c
- Tgl 23/10/2023 : nyeri luka post op (+), badan lemas (+), batuk (+), TD : 130/70 mmhg, HR : 82 x/i, RR : 20 x/i, T : 36 c, skala nyeri 3.
- Tgl 24/10/2023 : nyeri luka post berkurang, batuk berkurang, TD : 130/70 mmhg, HR : 82 x/i, RR : 20 x/i, T : 36.7 c, pasien boleh pbj.

Diagnosa Akhir : BPH Retensi + TB Paru

Kondisi Pasien dan Obat-Obatan Yang di Bawa Saat Pasien Pulang : PBJ dengan membaik
Obat Pulang : 4 Fdc Obat Dinkes,Cefixime 200 Mg Cap,Cetirizine 10 Mg Tab,Natrium Diklofenac 50 Mgtab,Ranitidin 150 Mg Tab,Salbutamol 2 Mg Tab,Vitamin B6 Tab (Pyridoxine)

Instruksi Tindak Lanjut : Kontrol ulang tgl 30/10/2023 ke Poliklinik Urologi

Edukasi :
- minum obat sesuai dengan anjuran dokter
- banyak istirahat
- mengkonsumsi makanan yang bergizi
- menjaga kebersihan lingkungan pasien
- hindari asap rokok
- kontrol ulang sesuai jadwal

2. Pemeriksaan Radiologi Pertama

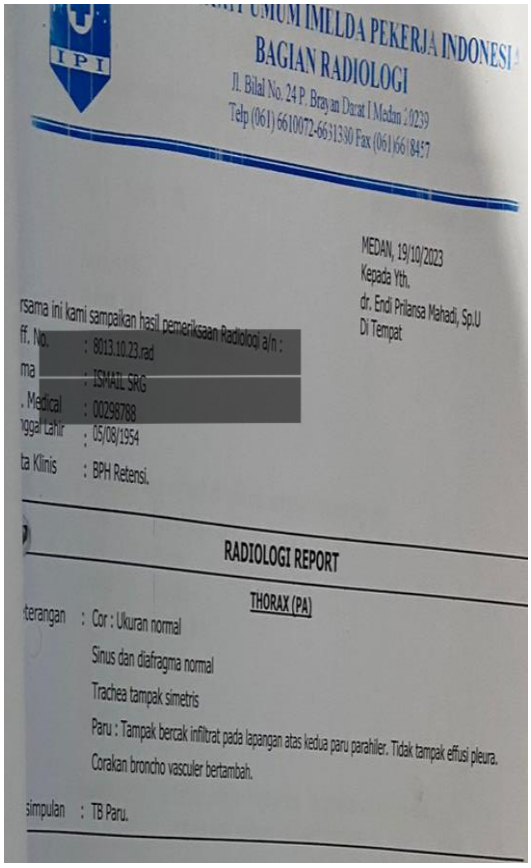

RS UMUM IMELDA PEKERJA INDONESIA
BAGIAN RADIOLOGI
Jl. Bilal No. 24 P. Brayan Darat I Medan 20239
Telp (061) 6610072-6631330 Fax (061)6618457

MEDAN, 19/10/2023
Kepada Yth.
dr. Endi Prilansa Mahadi, Sp.U
Di Tempat

rsama ini kami sampaikan hasil pemeriksaan Radiologi a/n :
ff. No. : 8013.10.23.rad
ma : ISMAIL SRG
. Medical : 00298788
nggal Lahir : 05/08/1954
ta Klinis : BPH Retensi.

RADIOLOGI REPORT

THORAX (PA)

terangan : Cor : Ukuran normal
Sinus dan diafragma normal
Trachea tampak simetris
Paru : Tampak bercak infiltrat pada lapangan atas kedua paru parahilier. Tidak tampak effusi pleura.
Corakan broncho vasculer bertambah.

simpulan : TB Paru.

3. Pemeriksaan Radiologi Kedua

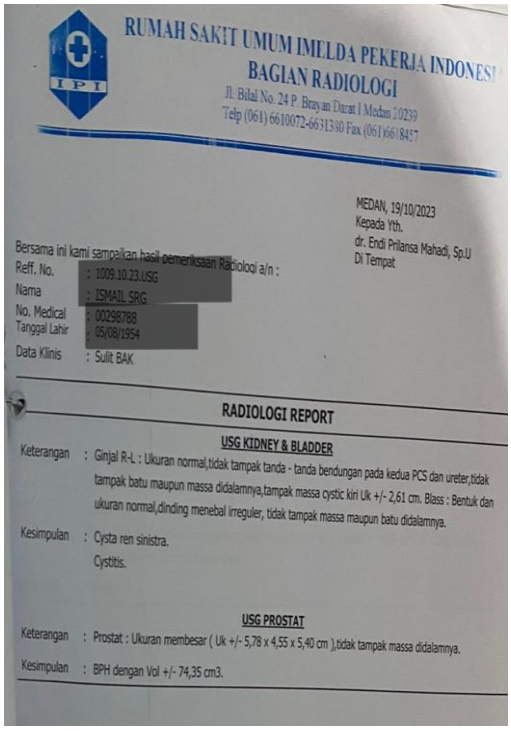

RUMAH SAKIT UMUM IMELDA PEKERJA INDONESIA
BAGIAN RADIOLOGI
Jl. Bilal No. 24 P. Brayan Darat I Medan 20239
Telp (061) 6610072-6631330 Fax (061)6618457

MEDAN, 19/10/2023
Kepada Yth.
dr. Endi Prilansa Mahadi, Sp.U
Di Tempat

Bersama ini kami sampaikan hasil pemeriksaan Radiologi a/n :
Reff. No. : 1009.10.23.USG
Nama : ISMAIL SRG
No. Medical : 00298788
Tanggal Lahir : 05/08/1954
Data Klinis : Sulit BAK

RADIOLOGI REPORT

USG KIDNEY & BLADDER

Keterangan : Ginjal R-L : Ukuran normal,tidak tampak tanda - tanda bendungan pada kedua PCS dan ureter,tidak tampak batu maupun massa didalamnya,tampak massa cystic kiri Uk +/- 2,61 cm. Blass : Bentuk dan ukuran normal,dinding menebal irreguler, tidak tampak massa maupun batu didalamnya.

Kesimpulan : Cysta ren sinistra.
Cystitis.

USG PROSTAT

Keterangan : Prostat : Ukuran membesar (Uk +/- 5,78 x 4,55 x 5,40 cm),tidak tampak massa didalamnya.

Kesimpulan : BPH dengan Vol +/- 74,35 cm3.

4. Hasil Foto USG

5. Pemeriksaan Laboratorium

6. Pemeriksaan Histopatologi

RSU IMELDA PEKERJA INDONESIA
JL.BILAL NO. 24, PULO BRAYAN DARAT I
MEDAN - 20239
Telp : 061 6610072
Fax : 061 6618457

PEMERIKSAAN LABORATORIUM

No. Reg/ No. RM : RI0000478795 / 00298788
Tanggal Masuk : 19/10/2023
Nama Pasien : ISMAIL SRG
Tanggal Lahir : 05/08/1954
Dokter Pengirim : dr. Andry Maival

Ruang Perawatan : Ruang Rawat Anggrek
Analis : ITA YUNITA
Tgl. Periksa / Jam : 19/10/2023 17:39:47
Jam Penerimaan Spesimen : [illegible]
Alamat : JL DUSUN KRUNG KEC RANTAU SELAMAT

JENIS PEMERIKSAAN	HASIL	UNIT/ SATUAN	ANGKA NORMAL	METODE
HEMATOLOGI				
Darah Lengkap				
Hemoglobin	12.0	g/dl	P: 13-18 W:12-16	Canggih
Leukosit	9.9	10 *3/ uL	4 - 11	
Jumlah Trombosit	301.000	/ mm3	140.000 - 450.000	
Hematokrit	34.5	%	P: 42 - 56 W:36-47	
Eritrosit	3.99	Juta / mm3	P:4.50 - 4.60 W: 4.10-5,10	
MCV	86.3	um3	81 - 99	
MCH	30.2	Pgr	27,0 - 31,0	
MCHC	35.0	g/ dl	32,0 - 36,0	
RDW	12.9	%	11,5 - 15.0	
PDW	8.5	%	10,0 - 18,0	
MPV	6.4	um3	6,5 - 11,0	
PCT	0.19	%	0,100 - 0,500	
Hitung Jenis Leukosit				
Eosinofil	2.7	%	1 - 3	
Basofil	0	%	0 - 1	
Netrofil (abs)	6.6	10 *3 / uL	1,56 - 6,13	
Neutrofil	65.4	%	50 - 70	
Limfosit	29.9	%	20 - 40	
Monosit	2.0	%	2 - 8	
Limfosit (abs)	2.9	10 *3 / uL	1,8 - 3,74	
Masa Pendarahan	4'30"	Menit	2' - 6'	
Masa Pembekuan	7'30"	Menit	6' - 12'	Sederhana
FAAL HATI				
HBs Ag	Negatif		Negatif	Canggih
FAAL GINJAL				
Ureum/Urea-N	21	Mg/dl	13 - 50	
Creatinin	0.79	Mg/dl	P : 0,7 - 1.4 W : 0.6 - 1.1	
ELEKTROLIT				
Elektrolit Lengkap				
Natrium	129	mmol/ L	135 - 150	ISE
Kalium	3.9	mmol/ L	3,6 - 5,5	

Halaman 1 dari 2

Bersama ini kami sampaikan hasil pemeriksaan histopatologi dari :

Nama : Ismail Srg (♂)
Umur : 69 thn
Alamat : Medan
No. RM : 298788

Klinik : BPH

Makroskopis : Terima jaringan fragmentasi dari prostat volume ± 5 cc. Warna putih keabuan, konsistensi kenyal.

Mikroskopis : Pada sediaan jaringan prostat yang fragmentasi tampak kelenjar-kelenjar yang proliferatif sebagian dilatasi kistik, dilapisi oleh dua lapis sel. Inti sel bentuk bulat - oval monoton, kromatin halus tersebar merata, sitoplasma eosinofilik. Lumen kelenjar berisi massa corpora amilacea. Stroma terdiri dari jaringan ikat padat dengan sebukan sel – sel radang limfosit. Pembuluh darah prominen, dilatasi dan kongesti.
Tidak dijumpai tanda keganasan pada sediaan ini.

Kesimpulan : Gambaran histopatologi sediaan ini sesuai dengan Benign Prostatic Hyperplasia

dr. FITRIANI LUMONGGA, Sp.PA
SIP : 440/[illegible]/DPMPTSP/[illegible]
NIP : 19691221 20[illegible]

Terimakasih dan salam sejawat,

(Dr.dr.Fitriani Lumongga, Sp.PA)

7. Laporan Operasi

RSU IMELDA PEKERJA INDONESIA
LAPORAN PEMBEDAHAN DAN INSTRUKSI PASCA BEDAH

No. Rekam Medis : 298788
Nama Lengkap : ISMAIL SRG
Tgl. Lahir/ Umur : 05/08/1954 / 69 Tahun
J. Kelamin : Laki - Laki

Operator : dr. Endi Prilansa Mahadi, Sp.U
Anastesi : dr. Qadri Fauzi Tanjung, Sp.An.KAKV

Asisten : -
Instrumen : Str. Rosmawati
Penata Anastesi : Br. Alatan
Tanggal Pembedahan : 21/10/2023

Diagnosis Pra Bedah :
BPH Retensi

Diagnosis Pasca Bedah :
BPH Retensi

Tindakan Pembedahan :
1 TUR-Prostat

Mulai Jam : 09:00
Selesai Jam : 10:00
Lama Pembedahan : 1 jam

[ ] EMERGENSI
[V] ELEKTIF

[ ] KECIL
[ ] SEDANG
[ ] BESAR
[V] KHUSUS

Uraian Pembedahan

1. Slo, antibiotik profilaksis, spinal, litotomy, drapping
2. Sistoskopi : Prostat kissing 2cm, trabekulasi berat, batu (-)
3. TUR-P, PA, kontrol bleeding
4. Kateter 24fr, balon 65cc --> traksi
5. Selesai

Komplikasi Pembedahan :

Jaringan Ke Patologi

[V] Ya, Tanggal 21/10/2023 [ ] Tidak
Jenis Jaringan Yang Dikirim : Prostat
Label Pasien Sudah Ditempel : [V] Sudah [ ] Belum

Cairan Yang Keluar

Darah	50.00	cc
Urine	0.00	cc
Dll	0	cc

INSTRUKSI PASCA BEDAH

1. Observasi : - Kesadaran dan tanda vital
2. Cairan Parenteral (IVFD) : - RL 20 gtt/menit
3. Obat - Obatan :
- Ceftriaxone 1gr/12 jam
- Ketorolac 1amp/8 jam
- Asam Tranexamat 500 mg/8 jam
- Ranitidin 1amp/12 jam

4. Makan/ Minum (Oral) : - Bebas
5. Instruksi Khusus :
- Irigasi Nacl 0,9% cor, jika jernih 40gtt/ menit
- Aff traksi besok pagi

Operator Bedah

dr. Endi Prilansa Mahadi, Sp.U

Kasus 24

1. Ringkasan Pasien Keluar (Resume)

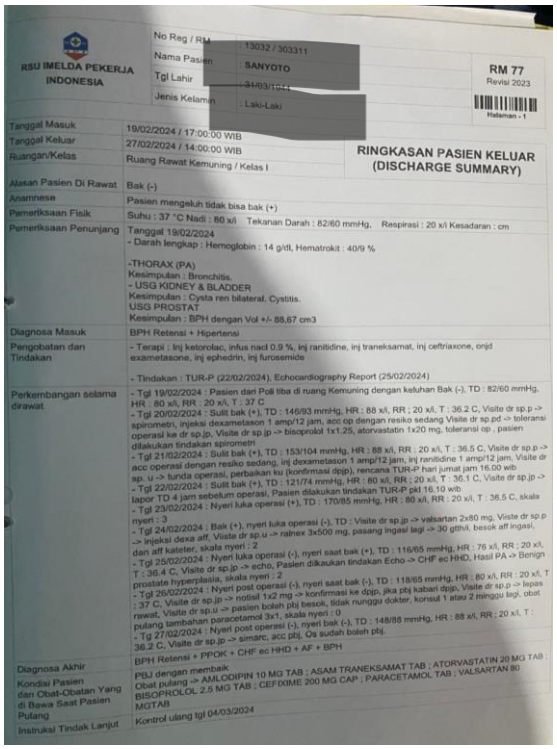

RSU IMELDA PEKERJA INDONESIA

No Reg / RM	: 13032 / 303311
Nama Pasien	: SANYOTO
Tgl Lahir	: 31/03/1944
Jenis Kelamin	: Laki-Laki

RM 77
Revisi 2023
Halaman - 1

RINGKASAN PASIEN KELUAR (DISCHARGE SUMMARY)

Tanggal Masuk	19/02/2024 / 17:00:00 WIB
Tanggal Keluar	27/02/2024 / 14:00:00 WIB
Ruangan/Kelas	Ruang Rawat Kemuning / Kelas I
Alasan Pasien Di Rawat	Bak (-)
Anamnesa	Pasien mengeluh tidak bisa bak (+)
Pemeriksaan Fisik	Suhu : 37 °C Nadi : 80 x/i Tekanan Darah : 82/60 mmHg, Respirasi : 20 x/i Kesadaran : cm
Pemeriksaan Penunjang	Tanggal 19/02/2024 - Darah lengkap : Hemoglobin : 14 g/dl, Hematrokit : 40/9 % -THORAX (PA) Kesimpulan : Bronchitis. - USG KIDNEY & BLADDER Kesimpulan : Cysta ren bilateral. Cystitis. USG PROSTAT Kesimpulan : BPH dengan Vol +/- 88,67 cm3
Diagnosa Masuk	BPH Retensi + Hipertensi
Pengobatan dan Tindakan	- Terapi : Inj ketorolac, infus nacl 0.9 %, inj ranitidine, inj traneksamat, inj ceftriaxone, onjd exametasone, inj ephedrin, inj furosemide - Tindakan : TUR-P (22/02/2024), Echocardiography Report (25/02/2024)
Perkembangan selama dirawat	- Tgl 19/02/2024 : Pasien dari Poli tiba di ruang Kemuning dengan keluhan Bak (-), TD : 82/60 mmHg, HR : 80 x/i, RR : 20 x/i, T : 37 C - Tgl 20/02/2024 : Sulit bak (+), TD : 146/93 mmHg, HR : 88 x/i, RR : 20 x/i, T : 36.2 C, Visite dr sp.p -> spirometri, injeksi dexametason 1 amp/12 jam, acc op dengan resiko sedang Visite dr sp.pd -> toleransi operasi ke dr sp.jp, Visite dr sp.jp -> bisoprolol 1x1.25, atorvastatin 1x20 mg, toleransi op , pasien dilakukan tindakan spirometri - Tgl 21/02/2024 : Sulit bak (+), TD : 153/104 mmHg, HR : 88 x/i, RR : 20 x/i, T : 36.5 C, Visite dr sp.p -> acc operasi dengan resiko sedang, inj dexametason 1 amp/12 jam, inj ranitidine 1 amp/12 jam. Visite dr sp. u -> tunda operasi, perbaikan ku (konfirmasi dpjp), rencana TUR-P hari jumat jam 16.00 wib - Tgl 22/02/2024 : Sulit bak (+), TD : 121/74 mmHg, HR : 80 x/i, RR : 20 x/i, T : 36,1 C, Visite dr sp.jp -> lapor TD 4 jam sebelum operasi, Pasien dilakukan tindakan TUR-P pkl 16.10 wib - Tgl 23/02/2024 : Nyeri luka operasi (+), TD : 170/85 mmHg, HR : 80 x/i, RR : 20 x/i, T : 36,5 C, skala nyeri : 3 - Tgl 24/02/2024 : Bak (+), nyeri luka operasi (-), TD : Visite dr sp.jp -> valsartan 2x80 mg, Visite dr sp.p -> injeksi dexa aff, Visite dr sp.u -> ranex 3x500 mg, pasang ingasi lagi -> 30 gtt/vl, besok aff ingasi, dan aff kateter, skala nyeri : 2 - Tgl 25/02/2024 : Nyeri luka operasi (-), nyeri saat bak (+), TD : 116/65 mmHg, HR : 76 x/i, RR : 20 x/i, T : 36.4 C, Visite dr sp.jp -> echo, Pasien dilakukan tindakan Echo -> CHF ec HHD, Hasil PA -> Benign prostate hyperplasia, skala nyeri : 2 - Tgl 26/02/2024 : Nyeri post operasi (-), nyeri saat bak (-), TD : 118/65 mmHg, HR : 80 x/i, RR : 20 x/i, T : 37 C, Visite dr sp.jp -> notisil 1x2 mg -> konfirmasi ke dpjp, jika pbj kabari dpjk, Visite dr sp.p -> lepas rawat, Visite dr sp.u -> pasien boleh pbj besok, tidak nunggu dokter, konsul 1 atau 2 minggu lagi, obat pulang tambahan paracetamol 3x1, skala nyeri : 0 - Tg 27/02/2024 : Nyeri post operasi (-), nyeri bak (-), TD : 148/88 mmHg, HR : 88 x/i, RR : 20 x/i, T : 36.2 C, Visite dr sp.jp -> simarc, acc pbj, Os sudah boleh pbj.
Diagnosa Akhir	BPH Retensi + PPOK + CHF ec HHD + AF + BPH
Kondisi Pasien dan Obat-Obatan Yang di Bawa Saat Pasien Pulang	PBJ dengan membaik Obat pulang -> AMLODIPIN 10 MG TAB ; ASAM TRANEKSAMAT TAB ; ATORVASTATIN 20 MG TAB ; BISOPROLOL 2.5 MG TAB ; CEFIXIME 200 MG CAP ; PARACETAMOL TAB ; VALSARTAN 80 MGTAB
Instruksi Tindak Lanjut	Kontrol ulang tgl 04/03/2024

2. Pemeriksaan Laboratorium

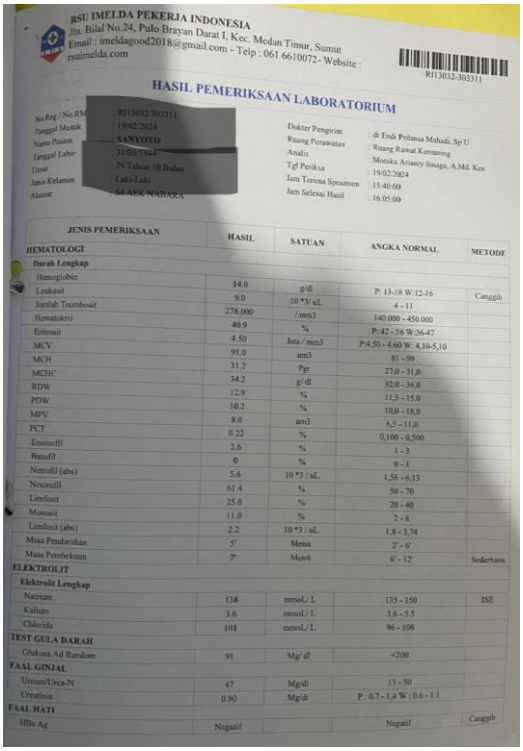

RSU IMELDA PEKERJA INDONESIA
Jln. Bilal No.24, Pulo Brayan Darat I, Kec. Medan Timur, Sumut
Email : imeldagood2018@gmail.com - Telp : 061 6610072 - Website : rsuimelda.com

R/13032/303311

HASIL PEMERIKSAAN LABORATORIUM

No.Reg / No.RM	: R/13032/303311	Dokter Pengirim	: dr Endi Prilansa Mahadi, Sp U
Tanggal Masuk	: 19/02/2024	Ruang Perawatan	: Ruang Rawat Kemuning
Nama Pasien	: SANYOTO	Analis	: Monika Arianty Simaga, A.Md. Kes
Tanggal Lahir	: 31/03/1944	Tgl Periksa	: 19/02/2024
Umur	: 79 Tahun 10 Bulan	Jam Terima Specimen	: 15:40:00
Jenis Kelamin	: Laki-Laki	Jam Selesai Hasil	: 16:05:00
Alamat	: JL APK NABAZA		

JENIS PEMERIKSAAN	HASIL	SATUAN	ANGKA NORMAL	METODE
HEMATOLOGI				
Darah Lengkap				
Hemoglobin	14.0	g/dl	P: 13-18 W:12-16	Cangggih
Leukosit	9.0	10 ^3/ uL	4 - 11	
Jumlah Trombosit	278.000	/ mm3	140.000 - 450.000	
Hematokrit	40.9	%	P: 42 - 56 W:36-47	
Eritrosit	4.50	Juta / mm3	P:4.50 - 4.60 W: 4,10-5,10	
MCV	91.0	um3	81 - 99	
MCH	31.2	Pgr	27,0 - 31,0	
MCHC	34.2	g/ dl	32,0 - 36,0	
RDW	12.9	%	11,5 - 15,0	
PDW	10.2	%	10,0 - 18,0	
MPV	8.0	um3	6,5 - 11,0	
PCT	0.22	%	0,100 - 0,500	
Eosinofil	2.6	%	1 - 3	
Basofil	0	%	0 - 1	
Netrofil (abs)	5.6	10 ^3 / uL	1,56 - 6,13	
Neutrofil	61.4	%	50 - 70	
Limfosit	25.0	%	20 - 40	
Monosit	11.0	%	2 - 8	
Limfosit (abs)	2.2	10 ^3 / uL	1,8 - 3,74	
Masa Pendarahan	5'	Menit	2' - 9'	
Masa Pembekuan	7'	Menit	6' - 12'	Sederhana
ELEKTROLIT				
Elektrolit Lengkap				
Natrium	138	mmoL/ L	135 - 150	ISE
Kalium	3.6	mmoL/ L	3.6 - 5.5	
Chlorida	101	mmoL/ L	96 - 108	
TEST GULA DARAH				
Glukosa Ad Random	91	Mg/ dl	<200	
FAAL GINJAL				
Urium/Urea-N	47	Mg/dl	13 - 50	
Creatinin	0.90	Mg/dl	P : 0.7 - 1.4 W : 0.6 - 1.1	
FAAL HATI				
HBs Ag	Negatif		Negatif	Cangggih

3. Pemeriksaan Histopatologi

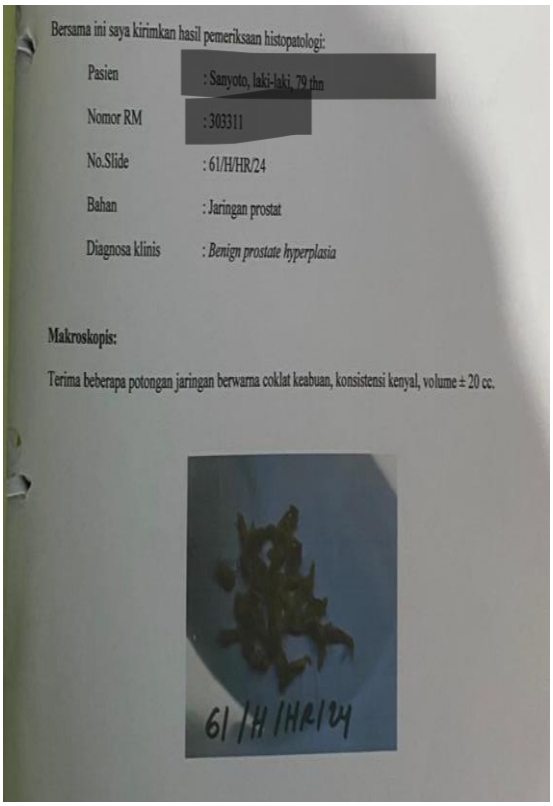

Bersama ini saya kirimkan hasil pemeriksaan histopatologi:

Pasien	: Sanyoto, laki-laki, 79 thn
Nomor RM	: 303311
No.Slide	: 61/H/HR/24
Bahan	: Jaringan prostat
Diagnosa klinis	: *Benign prostate hyperplasia*

Makroskopis:

Terima beberapa potongan jaringan berwarna coklat keabuan, konsistensi kenyal, volume ± 20 cc.

61/H/HR/24

4. Hasil Pemeriksaan Histopatologi

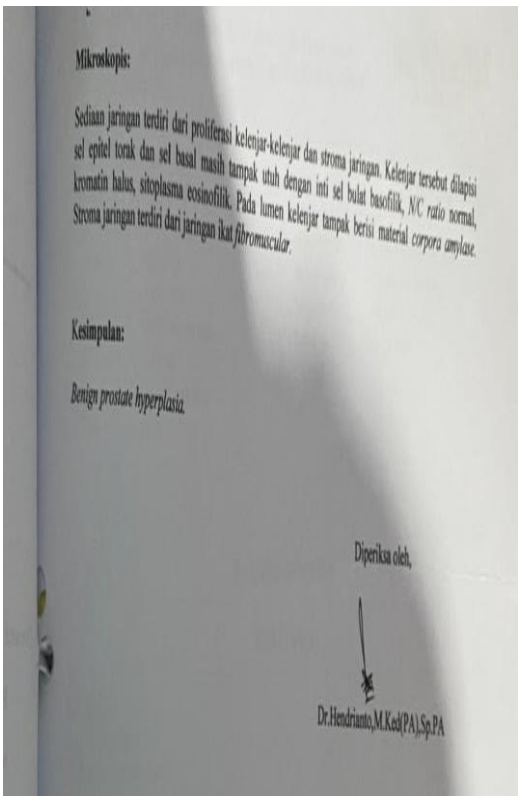

Mikroskopis:

Sediaan jaringan terdiri dari proliferasi kelenjar-kelenjar dan stroma jaringan. Kelenjar tersebut dilapisi sel epitel torak dan sel basal masih tampak utuh dengan inti sel bulat basofilik, *N/C ratio* normal, kromatin halus, sitoplasma eosinofilik. Pada lumen kelenjar tampak berisi material *corpora amylase*. Stroma jaringan terdiri dari jaringan ikat *fibromuscular*.

Kesimpulan:

Benign prostate hyperplasia.

Diperiksa oleh,

Dr.Hendrianto,M.Ked(PA),Sp.PA

5. Pemeriksaan Radiologi Pertama

6. Pemeriksaan Echochardiography

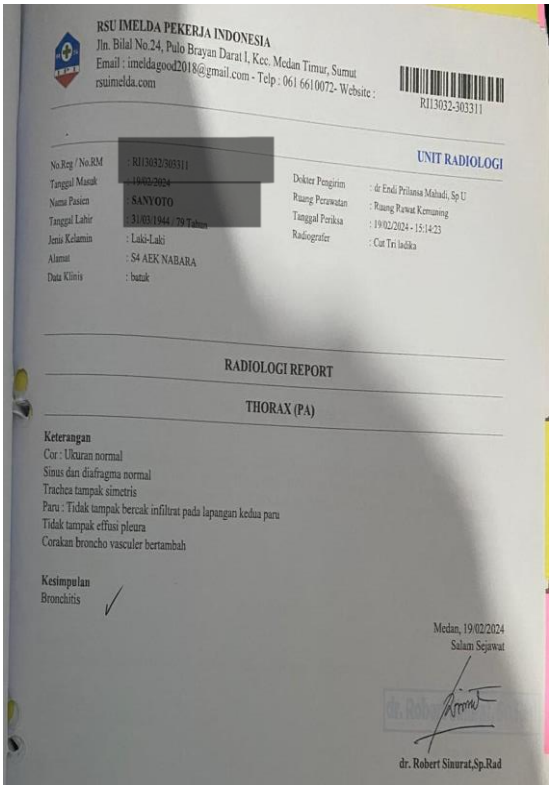

RSU IMELDA PEKERJA INDONESIA
Jln. Bilal No.24, Pulo Brayan Darat I, Kec. Medan Timur, Sumut
Email : imeldagood2018@gmail.com - Telp : 061 6610072- Website : rsuimelda.com

RI13032-303311

UNIT RADIOLOGI

No.Reg / No.RM : RI13032/303311
Tanggal Masuk : 19/02/2024
Nama Pasien : SANYOTO
Tanggal Lahir : 31/03/1944 / 79 Tahun
Jenis Kelamin : Laki-Laki
Alamat : S4 AEK NABARA
Data Klinis : batuk

Dokter Pengirim : dr Endi Prilansa Mahadi, Sp U
Ruang Perawatan : Ruang Rawat Kemuning
Tanggal Periksa : 19/02/2024 - 15:14:23
Radiografer : Cut Tri ladika

RADIOLOGI REPORT

THORAX (PA)

Keterangan
Cor : Ukuran normal
Sinus dan diafragma normal
Trachea tampak simetris
Paru : Tidak tampak bercak infiltrat pada lapangan kedua paru
Tidak tampak effusi pleura
Corakan broncho vasculer bertambah

Kesimpulan
Bronchitis

Medan, 19/02/2024
Salam Sejawat

dr. Robert Sinurat,Sp.Rad

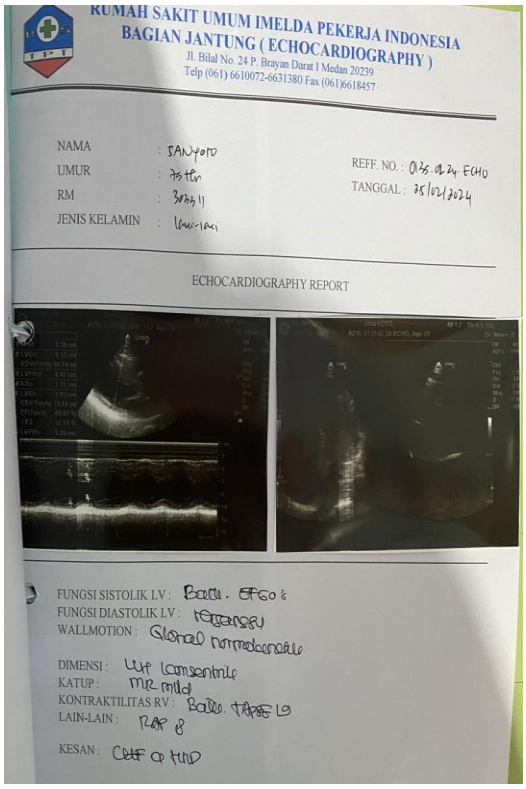

RUMAH SAKIT UMUM IMELDA PEKERJA INDONESIA
BAGIAN JANTUNG (ECHOCARDIOGRAPHY)
Jl. Bilal No. 24 P. Brayan Darat I Medan 20239
Telp (061) 6610072-6631380 Fax (061)6618457

NAMA : SANYOTO
UMUR : 79 thn
RM : 303311
JENIS KELAMIN : Laki-laki

REFF. NO. : 035.02.24 ECHO
TANGGAL : 25/02/2024

ECHOCARDIOGRAPHY REPORT

FUNGSI SISTOLIK LV : Baik. EF 60 %
FUNGSI DIASTOLIK LV : Tergangu
WALLMOTION : Global normokinesia
DIMENSI : LVH konsentrik
KATUP : MR mild
KONTRAKTILITAS RV : Baik. TAPSE 1.0
LAIN-LAIN : RAP 8
KESAN : CHF ec HHD

7. Laporan Operasi

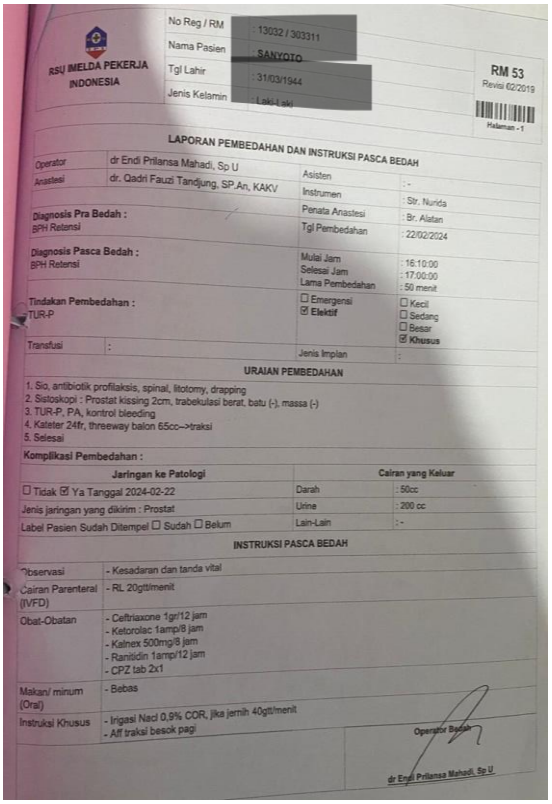

RSU IMELDA PEKERJA INDONESIA

No Reg / RM : 13032 / 303311
Nama Pasien : SANYOTO
Tgl Lahir : 31/03/1944
Jenis Kelamin : Laki-Laki

RM 53
Revisi 02/2019
Halaman - 1

LAPORAN PEMBEDAHAN DAN INSTRUKSI PASCA BEDAH

Operator	dr Endi Prilansa Mahadi, Sp U	Asisten	: -
Anastesi	dr. Qadri Fauzi Tandjung, SP.An, KAKV	Instrumen	: Str. Nurida
Diagnosis Pra Bedah : BPH Retensi		Penata Anastesi	: Br. Alatan
		Tgl Pembedahan	: 22/02/2024
Diagnosis Pasca Bedah : BPH Retensi		Mulai Jam	: 16:10:00
		Selesai Jam	: 17:00:00
		Lama Pembedahan	: 50 menit
Tindakan Pembedahan : TUR-P		☐ Emergensi ☑ Elektif	☐ Kecil ☐ Sedang ☐ Besar ☑ Khusus
Transfusi	:	Jenis Implan	:

URAIAN PEMBEDAHAN

1. Sio, antibiotik profilaksis, spinal, litotomy, drapping
2. Sistoskopi : Prostat kissing 2cm, trabekulasi berat, batu (-), massa (-)
3. TUR-P, PA, kontrol bleeding
4. Kateter 24fr, threeway balon 65cc–>traksi
5. Selesai

Komplikasi Pembedahan :

Jaringan ke Patologi		Cairan yang Keluar	
☐ Tidak ☑ Ya Tanggal 2024-02-22		Darah	: 50cc
Jenis jaringan yang dikirim : Prostat		Urine	: 200 cc
Label Pasien Sudah Ditempel ☐ Sudah ☐ Belum		Lain-Lain	: -

INSTRUKSI PASCA BEDAH

Observasi	- Kesadaran dan tanda vital
Cairan Parenteral (IVFD)	- RL 20gtt/menit
Obat-Obatan	- Ceftriaxone 1gr/12 jam - Ketorolac 1amp/8 jam - Kalnex 500mg/8 jam - Ranitidin 1amp/12 jam - CPZ tab 2x1
Makan/ minum (Oral)	- Bebas
Instruksi Khusus	- Irigasi Nacl 0,9% COR, jika jernih 40gtt/menit - Aff traksi besok pagi

Operator Bedah

dr Endi Prilansa Mahadi, Sp U

8. Pemeriksaan Radiologi kedua

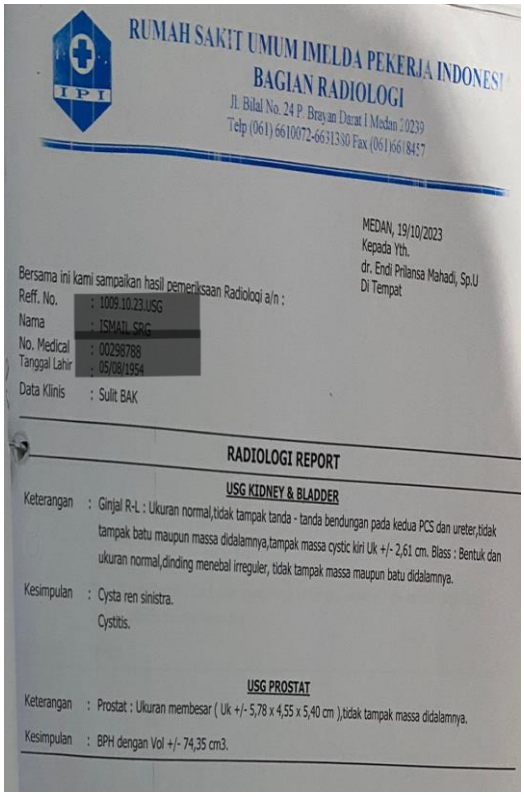

RUMAH SAKIT UMUM IMELDA PEKERJA INDONESIA
BAGIAN RADIOLOGI
Jl. Bilal No. 24 P. Brayan Darat I Medan 20239
Telp (061) 6610072-6631380 Fax (061)6618457

MEDAN, 19/10/2023
Kepada Yth.
dr. Endi Prilansa Mahadi, Sp.U
Di Tempat

Bersama ini kami sampaikan hasil pemeriksaan Radiologi a/n :

Reff. No. : 1009.10.23.USG
Nama : ISMAIL SPG
No. Medical : 00298788
Tanggal Lahir : 05/08/1954
Data Klinis : Sulit BAK

RADIOLOGI REPORT

USG KIDNEY & BLADDER

Keterangan : Ginjal R-L : Ukuran normal,tidak tampak tanda - tanda bendungan pada kedua PCS dan ureter,tidak tampak batu maupun massa didalamnya,tampak massa cystic kiri Uk +/- 2,61 cm. Blass : Bentuk dan ukuran normal,dinding menebal irreguler, tidak tampak massa maupun batu didalamnya.

Kesimpulan : Cysta ren sinistra.
Cystitis.

USG PROSTAT

Keterangan : Prostat : Ukuran membesar (Uk +/- 5,78 x 4,55 x 5,40 cm),tidak tampak massa didalamnya.

Kesimpulan : BPH dengan Vol +/- 74,35 cm3.

Kasus 25

1. Ringkasan Pasien Keluar (Resume)

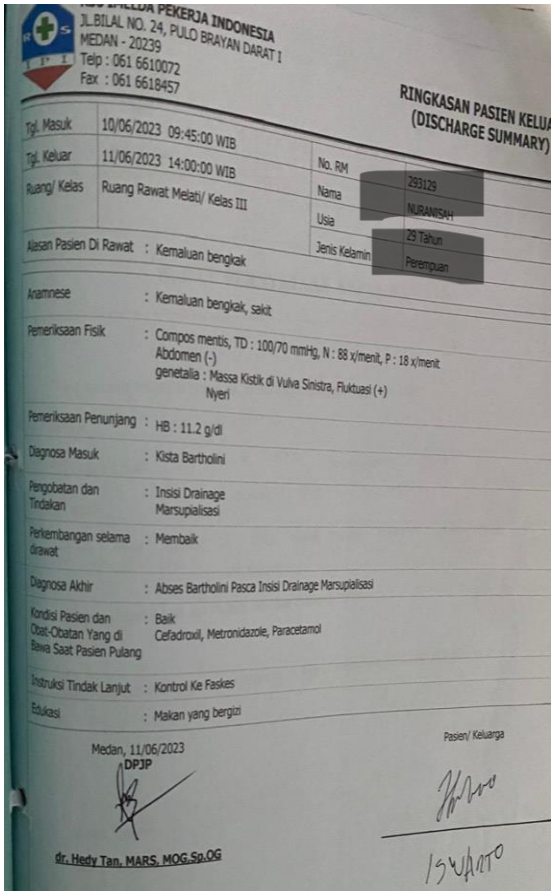

RSU IMELDA PEKERJA INDONESIA
JL.BILAL NO. 24, PULO BRAYAN DARAT I
MEDAN - 20239
Telp : 061 6610072
Fax : 061 6618457

RINGKASAN PASIEN KELUAR
(DISCHARGE SUMMARY)

Tgl. Masuk	10/06/2023 09:45:00 WIB	No. RM	293129
Tgl. Keluar	11/06/2023 14:00:00 WIB	Nama	NURANISAH
Ruang/ Kelas	Ruang Rawat Melati/ Kelas III	Usia	29 Tahun
Alasan Pasien Di Rawat	: Kemaluan bengkak	Jenis Kelamin	Perempuan

Anamnese	: Kemaluan bengkak, sakit
Pemeriksaan Fisik	: Compos mentis, TD : 100/70 mmHg, N : 88 x/menit, P : 18 x/menit Abdomen (-) genetalia : Massa Kistik di Vulva Sinistra, Fluktuasi (+) Nyeri
Pemeriksaan Penunjang	: HB : 11.2 g/dl
Diagnosa Masuk	: Kista Bartholini
Pengobatan dan Tindakan	: Insisi Drainage Marsupialisasi
Perkembangan selama drawat	: Membaik
Diagnosa Akhir	: Abses Bartholini Pasca Insisi Drainage Marsupialisasi
Kondisi Pasien dan Obat-Obatan Yang di Bawa Saat Pasien Pulang	: Baik Cefadroxil, Metronidazole, Paracetamol
Instruksi Tindak Lanjut	: Kontrol Ke Faskes
Edukasi	: Makan yang bergizi

Medan, 11/06/2023
DPJP

dr. Hedy Tan, MARS, MOG.Sp.OG

Pasien/ Keluarga

ISWANTO

2. Laporan Operasi

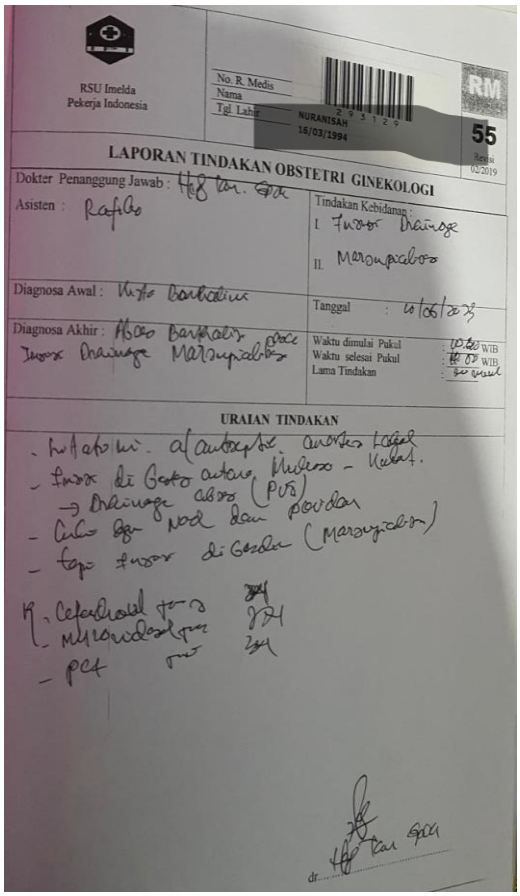

RSU Imelda
Pekerja Indonesia

No. R. Medis
Nama
Tgl. Lahir
NURANISAH
16/03/1994

RM
55
Berlaku 02/2019

LAPORAN TINDAKAN OBSTETRI GINEKOLOGI

Dokter Penanggung Jawab :
Asisten :
Tindakan Kebidanan :
I. Insisi Drainage
II. Marsupialisasi
Diagnosa Awal :
Tanggal :
Diagnosa Akhir :
Waktu dimulai Pukul
Waktu selesai Pukul
Lama Tindakan

URAIAN TINDAKAN

3. Pemeriksaan Ginekologi

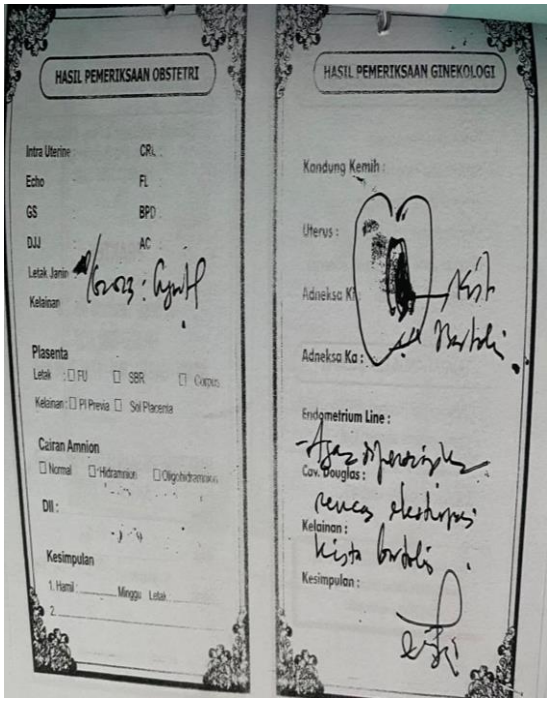

HASIL PEMERIKSAAN OBSTETRI

Intra Uterine
Echo
GS
DJJ
Letak Janin
Kelainan
Plasenta
Letak : FU SBR Corpus
Kelainan : Pl Previa Sol Plasenta
Cairan Amnion
Normal Hidramnion Oligohidramnion
DII :
Kesimpulan
1. Hamil ..... Minggu Letak .....
2. .....

HASIL PEMERIKSAAN GINEKOLOGI

Kondung Kemih :
Uterus :
Adneksa Ka :
Endometrium Line :
Cav. Douglas :
Kelainan :
Kesimpulan :

4. Pemeriksaan Laboratorium

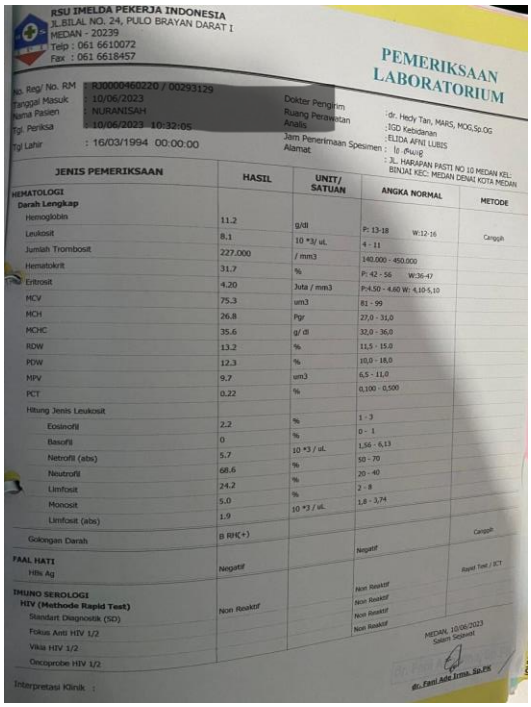

RSU IMELDA PEKERJA INDONESIA
JL.BILAL NO. 24, PULO BRAYAN DARAT I
MEDAN - 20239
Telp : 061 6610072
Fax : 061 6618457

PEMERIKSAAN LABORATORIUM

No. Reg/ No. RM : RJ0000460220 / 00293129
Tanggal Masuk : 10/06/2023
Nama Pasien : NURANISAH
Tgl. Periksa : 10/06/2023 10:32:05
Tgl Lahir : 16/03/1994 00:00:00

Dokter Pengirim : dr. Hedy Tan, MARS, MOG.Sp.OG
Ruang Perawatan : IGD Kebidanan
Analis : ELIDA AFNI LUBIS
Jam Penerimaan Spesimen :
Alamat : JL. HARAPAN PASTI NO 10 MEDAN KEL. BINJAI KEC. MEDAN DENAI KOTA MEDAN

JENIS PEMERIKSAAN	HASIL	UNIT/ SATUAN	ANGKA NORMAL	METODE
HEMATOLOGI				
Darah Lengkap				
Hemoglobin	11.2	g/dl	P: 13-18 W:12-16	Cangph
Leukosit	8.1	10 *3/ uL	4 - 11	
Jumlah Trombosit	227.000	/ mm3	140.000 - 450.000	
Hematokrit	31.7	%	P: 42 - 56 W:36-47	
Eritrosit	4.20	Juta / mm3	P:4.50 - 4.60 W: 4.10-5.10	
MCV	75.3	um3	81 - 99	
MCH	26.8	Pgr	27,0 - 31,0	
MCHC	35.6	g/ dl	32,0 - 36,0	
RDW	13.2	%	11,5 - 15.0	
PDW	12.3	%	10,0 - 18,0	
MPV	9.7	um3	6,5 - 11,0	
PCT	0.22	%	0,100 - 0,500	
Hitung Jenis Leukosit				
Eosinofil	2.2	%	1 - 3	
Basofil	0	%	0 - 1	
Netrofil (abs)	5.7	10 *3 / uL	1,56 - 6,13	
Neutrofil	68.6	%	50 - 70	
Limfosit	24.2	%	20 - 40	
Moosit	5.0	%	2 - 8	
Limfosit (abs)	1.9	10 *3 / uL	1,8 - 3,74	
Golongan Darah	B RH(+)			Cangph
FAAL HATI				
HBs Ag	Negatif		Negatif	Rapid Test / ICT
IMUNO SEROLOGI				
HIV (Methode Rapid Test)				
Standart Diagnostik (SD)	Non Reaktif		Non Reaktif	
Fokus Anti HIV 1/2			Non Reaktif	
Vikia HIV 1/2			Non Reaktif	
Oncoprobe HIV 1/2			Non Reaktif	

Interpretasi Klinik :

MEDAN, 10/06/2023
Salam Sejawat

dr. Fani Ade Irma, Sp.PK

PLANNING OF ACTION (POA)

Nama : Natalia Mai Bina Sitepu

Nim : 2113462053

Prodi : D-III Perekam Dan Informasi Kesehatan

Judul KTI : Studi Kasus Pengkodingan Pada Sistem Reproduksi Periode Februari 2023 - Maret 2024 Di Rumah Sakit Umum Imelda Pekerja Indonesia Medan

Dosen Pembimbing : Dr. dr. Imelda Liana Ritonga, S.Kp.,M.Pd.,MN

NO	Rencana Kegiatan	Waktu pelaksanaan	Keterangan
1.	Penentuan Judul Studi Kasus dan sistem setiap kelompok	20 Maret 2024	Sudah terlaksana
2.	Pembuatan Teori Pengkodingan	28 Maret 2024	Sudah terlaksana
3.	Pengumpulan BAB 1 dan BAB 2	3 April 2024	Sudah terlaksana
4.	Revisi BAB 1 dan BAB 2	10 April 2024	Sudah terlaksana
5.	Revisi BAB 1 dan BAB 2	30 April 2024	Sudah terlaksana
6.	Presentasi BAB 2	18 Mei 2024	Sudah terlaksana
7.	Presentasi BAB 3 dan BAB 4	22 Mei 2024	Sudah terlaksana
8.	Revisi BAB 3 dan BAB 4	27 Juni 2024	Sudah terlaksana
9.	Presentasi BAB 3 dan BAB 4	3 Juni 2024	Sudah terlaksana

Diketahui oleh :

Dosen Pembimbing : Mahasiswa

(Dr. dr. Imelda Liana Ritonga, S.Kp.,M.Pd.,MN) (Natalia Mai Bina Sitepu)

BUKTI REVISI

Saya yang bertanda tangan di bawah ini :

Nama : Natalia Mai Bina Sitepu

NIM : 2113462053

Tingkat/Prodi : III-B/D-III Perekam dan Informasi Kesehatan

Benar telah melakukan revisi Studi Kasus saya yang berjudul **"Studi Kasus Pengkodingan Sistem Reproduksi Di Rumah Sakit Imelda Pekerja Indonesia Medan"**

Kepada Dosen : Khairani, S.ST., M.Kes

NIDN : 0431059102

Demikian surat ini saya perbuat untuk di pergunakan seperlunya. Atas perhatian Bapak/Ibu saya ucapkan terimakasih.

Medan, 18 Juli 2024

Diketahui Oleh

Yang Menyatakan

Khairani, S.ST., M.Kes
NIDN : 0431059102

Natalia Mai Bina Sitepu

BERITA ACARA PERBAIKAN STUDI KASUS

Pada hari Senin, tanggal 08 Juli 2024 bertempat di Prodi D-III Perekam dan Informasi Kesehatan Universitas Imelda Medan telah dilaksanakan Ujian Studi Kasus terhadap mahasiswa :

Nama : **Natalia Mai Bina Sitepu**

NIM : **2113462053**

Judul : **Studi Kasus Pengkodingan Sistem Reproduksi Di Rumah Sakit Imelda Pekerja Indonesia Medan**

Dosen Pembimbing : **Dr. dr. Imelda Liana Ritonga S.Kp., M.Pd., MN**

NIDN : **0119117403**

Revisi Karya Tulis Ilmiah

No	Nama Dosen	Hal yang Diperbaiki	Hasil Perbaikan	Paraf
1.	Khairani, S.ST., M.Kes	Perbaikan Penulisan	Telah diperbaiki	

Diketahui Dosen Pembimbing

Dr. dr. Imelda Liana Ritonga S.Kp., M.Pd., MN

NIDN : 0119117403